

## 4. Torticolis muscular congénita y sus secuelas en el tintero

### CONGENITAL MUSCULAR TORTICOLLIS AND ITS SEQUELS IN THE INK

**Bárbara Antón Santos**

Diplomada en Fisioterapia por la Universidad de Extremadura.

#### RESUMEN

**Introducción:** La torticolis muscular congénita (TMC) es una deformidad postural idiopática de la cabeza y el cuello, relacionado con la contracción o retracción unilateral del músculo esternocleidomastoideo tras una elongación exagerada de éste. Cuando no es tratada o se hace de forma tardía, nos encontramos con la posibilidad de desarrollar numerosas secuelas con mayor o menor repercusión en la vida y crecimiento de los niños y adultos.

**Objetivo:** El objetivo general de este trabajo consiste en realizar una revisión bibliográfica actualizada de todo lo que sabemos sobre la Torticolis Muscular Congénita con los últimos estudios y agrupar las distintas secuelas que pueden desarrollarse cuando la torticolis muscular no es tratada o resuelta a tiempo.

**Material y método:** Esta revisión bibliográfica realiza una búsqueda sistematizada de artículos en seis bases de datos en línea (Medline, SciELO, WOS, PEDRro y LILALCS). Para llevar a cabo la búsqueda se utilizaron los siguientes términos: inicialmente, "torticolis", "torticollis", "torticolis congénita" y "torticollis congenital", para después profundizar añadiendo a la búsqueda otras palabras claves, "reflujo", "reflux", "escoliosis", "scoliosis", "displasia cadera", "hyp dysplasia", "pelvis", "pelvis", "asimetría craneofacial", "craniofacial asymmetry", "plagiocefalia", "plagiocephaly", "mala oclusión", "malocclusion", "desarrollo psicomotor", "psychomotor development", "retraso neurodesarrollo", "development delay".

Se incluyeron todos los tipos de estudios publicados desde el 2017, realizados en seres humanos que hablan sobre la TMC y sus secuelas o comorbilidades a largo plazo.

**Resultados:** Tras la búsqueda en distintas bases de datos y otras fuentes, se seleccionan 18 artículos para esta revisión. Estos estudios fueron elegidos porque además de cumplir con los distintos criterios de selección establecidos, aportaban alguna información sobre la correlación que se puede

encontrar entre la TMC y distintas alteraciones anatómicas o funcionales en el transcurso de los años.

**Conclusiones:** En general existen pocos estudios llevados a cabo desde el 2017 sobre la repercusión de la TMC a largo plazo. Si hay muchos artículos anteriores sobre esa relación de la TMC con determinadas alteraciones y disfunciones que observamos durante el crecimiento de los niños e incluso en los adultos y aunque en ellos se promueve la necesidad de verificar y de investigar más sobre el tema, no he encontrado una amplia cantidad de artículos en estos últimos 5 años para poder realizar esta revisión con más datos objetivos.

Aun así, creo que con los datos encontrados y los que ya se conocen, se evidencia claramente que si la TMC no es diagnosticada y tratada a tiempo se pueden desencadenar compensaciones que van creando otras patologías o síndromes que acaban repercutiendo considerablemente en el paciente pediátrico y también en el adulto.

**Palabras claves:** Torticolis congénita, torticolis, reflujo, escoliosis, displasia cadera, pelvis, asimetría craneofacial, plagiocefalia, mala oclusión, desarrollo psicomotor, retraso neurodesarrollo.

#### ABSTRACT

**Introduction:** Congenital muscular torticollis (CMT) is an idiopathic postural deformity of the head and neck, related to the unilateral contraction or retraction of the sternocleidomastoid muscle after an exaggerated elongation of the latter. When it is not treated or is treated late, we find the possibility of developing numerous sequelae with greater or lesser impact on the life and growth of children and adults.

**Objective:** The general objective of this work is to carry out an updated bibliographic review of everything we know about Congenital Muscular Torticollis with the latest studies and to group the different sequelae that can develop when muscular torticollis is not treated or resolved in time.

**Material and methods:** This literature review performed a systematized search of articles in six online databases (Medline, SciELO, WOS, PEDRro and LILALCS). The following terms were used to carry out the search: Initially, "torticolis", "torticollis", "torticolis congénita" y "torticollis congenital", and then further refine the search by adding other keywords to the search, "reflujo", "reflux", "escoliosis", "scoliosis", "displasia cadera", "hyp dysplasia", "pelvis", "pelvis", "asimetría craneofacial", "craniofacial asymmetry", "plagiocefalia", "plagiocephaly", "mala oclusión", "malocclusion", "desarrollo psicomotor", "psychomotor development", "retraso neurodesarrollo", "development delay".

I included all types of studies published since 2017 conducted in humans that discussed CCT and its long-term sequelae or comorbidities.

**Results:** After searching different databases and other sources, 18 articles were selected for this review. These studies

were chosen because, in addition to meeting the different selection criteria, they provided some information on the correlation that can be found between CCT and different anatomical or functional alterations over the years.

**Conclusions:** In general, there are few studies carried out since 2017 on the long-term impact of CCT. There are many previous articles on the relationship between CCT and certain alterations and dysfunctions that we observe during the growth of children and even in adults, and although they promote the need for verification and further research on the subject, I have not found a large number of articles in the last 5 years to be able to carry out this review with more objective data.

Even so, I believe that with the data found and those already known, it is clearly evident that if CMD is not diagnosed and treated in time, it can trigger compensations that create other pathologies or syndromes that end up having considerable repercussions in pediatric and adult patients.

**Keywords:** Torticollis congenital, torticollis, reflux, scoliosis, hyp dysplasia, pelvic malalignment syndrome (PMS), craniofacial asymmetry, plagiocephaly, malocclusion, psychomotor development, development delay.

## INTRODUCCIÓN

### Tipo de trabajo

El presente trabajo trata de una revisión bibliográfica sistematizada actual, sobre la literatura disponible con relación a la deformidad postural idiopática de la cabeza y el cuello, que conocemos comúnmente como Torticollis muscular.

Las revisiones sistemáticas son investigaciones científicas en las que recopilamos la bibliografía existente sobre el tema que nos interesa estudiar y en la cual analizamos estudios originales primarios, para intentar contestar a una o varias preguntas de investigación concretas. Se llevan a cabo mediante una búsqueda exhaustiva y síntesis de aquellos artículos relevantes, seleccionados bajo unos criterios específicos para limitar el sesgo y el error aleatorio, para posteriormente, documentar, describir e interpretar los resultados obtenidos.

### Motivación personal

Decido realizar una revisión de la TMC y sus secuelas debido al aumento de casos con los que me he encontrado en los últimos años en la práctica clínica. En algunos pacientes eran casos muy llamativos, pero en otros eran muy sutiles y directamente no habían acudido siquiera a consulta por ese motivo, sino más por patologías tipo cólicos o de causa respiratorias.

Me llamó la atención que en varios casos de lactantes tras recomendarle a los padres diversos ejercicios y medidas posturales, así como que les notificaran a sus pediatras lo encontrado en mi valoración, el especialista les quitaba toda importancia a las asimetrías y tensiones que observé, porque en teoría eran "leves y eran bebés" y por si solas les desaparecerían. Resulta que poniendo en común estos casos con otros compañeros, así como casos de escoliosis leves pero incipientes en niños de 9 a 13 años en los que

me había encontrado con la misma situación, parece ser bastante común y frecuente estas respuestas desde el ámbito de la atención primaria. Que no se consideren estos hallazgos leves como interesantes para actuar y tratarlos sobre todo de forma preventiva y sobre los cuales los fisioterapeutas pediátricos tenemos mucho que aportar, es incomprensible.

Me animé por ello a consultar la bibliografía existente al respecto y valorar si es que había poca evidencia científica o si es que ésta no llegaba a estar en manos de todos los profesionales médicos que deberían ser partícipes de estas secuelas y sus tratamientos y no que solo fueran considerados importantes cuando ya observaban un estado grave o severo.

## CONTEXTUALIZACIÓN

El término clínico "torticollis" es utilizado comúnmente para describir una postura asimétrica del cuello. El vocablo deriva de dos palabras latinas: tortum (torcido) y collum (cuello), fue acuñado por François Rebelais en 1532 (1).

Fue descrito por primera vez por Tubby en 1912, como "una deformidad, o bien congénita o adquirida, caracterizada por la inclinación lateral de la cabeza hacia el hombro, con rotación del cuello y desviación de la cara" (Figura 1) (2).

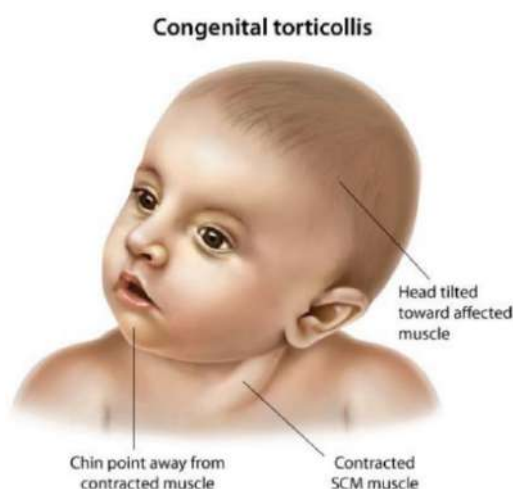
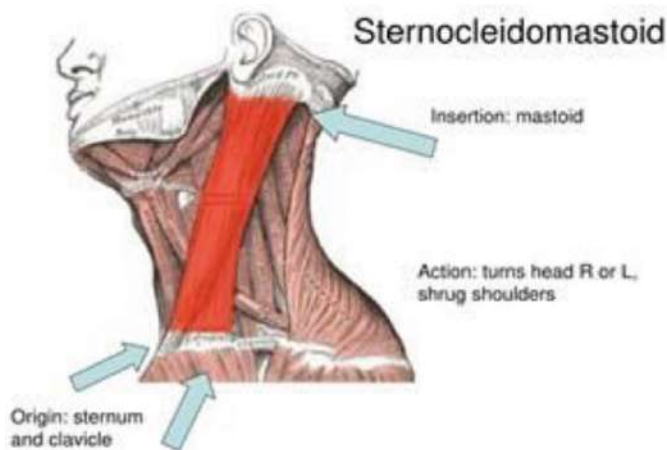


Figura 1. Reddit [Fotografía Internet]. r/medschool; 2022.

La torticollis muscular congénita (TMC) es una deformidad postural idiopática de la cabeza y el cuello, relacionado con la contracción o retracción unilateral del músculo esternocleidomastoideo tras una elongación exagerada de éste.

El esternocleidomastoideo (ECM) es un músculo que se extiende oblicuamente en la región anterolateral del cuello, desde la apófisis mastoideas al esternón y a la clavícula. Su acción consiste en flexionar la cabeza, inclinarla hacia el mismo lado e imprimirle un movimiento de rotación por el cual la cara se dirige hacia el lado opuesto. Tomando su punto fijo en la cabeza, eleva el esternón y las costillas y se convierte en un músculo inspirador (Figura 2) (3).



**Figura 2.** Imagen músculo esternocleidomastoideo (Origen, inserción y función). Arden-foley. Sternocleidomastoid [Internet]. SlideServe. 2014.

Por lo general, la tortícolis no es un diagnóstico sino una manifestación de una variedad de condiciones subyacentes. Dentro de los trastornos musculoesqueléticos más frecuentes en los niños, encontramos las alteraciones no óseas del cuello, cuyo origen puede ser neurológico, congénito o por alteración de los tejidos blandos. Pueden ocurrir a cualquier edad, dependiendo de la etiología (3,4).

La tortícolis congénita generalmente se manifiesta en el período neonatal o después del nacimiento. El 40,1% presenta la clínica de 1 a los 3 meses de nacer (5,6).

**Epidemiología**

La TMC es la tercera anomalía musculoesquelética más frecuente, después de la luxación congénita de cadera y del pie zambo. La tasa de incidencia mundial varía entre el 0.3 – 1,9% de todos los nacimientos, se presenta en 1 de cada 250 recién nacidos. Suele ser más frecuente en varones que

en mujeres (3:2), y sobre el 75% de los casos diagnosticados se manifiestan en el lado derecho. Generalmente es unilateral y rara vez puede ser bilateral (1,4,5).

**Etiología**

Aunque se han propuesto una extensa gama de teorías sobre la etiología de la torticollis, ésta sigue siendo incierta. Se piensa que podría estar causada tanto por factores prenatales como por traumas durante el nacimiento. A continuación (Tabla 1) se plantean y describen algunas de las posibles causas prenatales y postnatales (3,4,6,7).

Las últimas investigaciones apuntan a que se podría deber a la generación de fibrosis esternocleidomastoidea por el excesivo depósito de colágeno tipo III (8).

Frente a esta variedad de causas, lo que queda claro, es que la TMC es una condición patológica que se caracteriza por cambios tanto morfológicos como funcionales de los músculos ECM. La anomalía básica es la fibrosis endomisial con depósitos de colágeno y acumulación de fibroblastos alrededor de las fibras musculares que conducen a la atrofia muscular (6).

Cabe mencionar un último estudio, que plantea la hipótesis de que la TMC también podría ser una enfermedad del desarrollo. Los datos de este estudio clínico y sus estudios patológicos ultraestructurales previos sugirieron que la patogénesis de la TMC se asoció con el mal desarrollo del ECM fetal. Asimismo, los hallazgos sostenían que tal vez, un factor postnatal estuvo involucrado en la etiopatogenia del pseudotumor ECM de los bebés, lo que defendía su teoría de que la diferenciación y el desarrollo de ECM pueden ser responsables de la etiología de la TMC. Dicha diferenciación o maduración de ECM durante la embriogénesis, podría interrumpirse y conducir restos de células similares al mesénquima, al ECM del feto. Después del

**Tabla 1.** Factores etiológicos de la TMC.

FACTORES PRENATALES	FACTORES POSTNATALES
<ul style="list-style-type: none"> <li>- Mala posición intrauterina por:                             <ul style="list-style-type: none"> <li>• Espacio intrauterino limitado.</li> <li>• Primer embarazo 53% (5).</li> <li>• Disminución líquido amniótico.</li> </ul> </li> </ul> <p>Todas éstas, pueden provocar una obstrucción del retorno venoso, una isquemia y como consecuencia, una atrofia del ECM y su fibrosis.</p> <ul style="list-style-type: none"> <li>- Síndrome compartimental intrauterino (por una isquemia secundaria)</li> <li>- Embriopatía intrauterina idiopática (en la que el niño nace con la entidad y que a posterior se manifiesta clínicamente).</li> </ul>	<ul style="list-style-type: none"> <li>- Parto de nalgas (debido a la hiperextensión de cuello que se produce).                             <p style="text-align: center;">Con una incidencia del 17-40% de los niños con TMC.</p> </li> <li>- Traumatismos durante el nacimiento (por uso de fórceps, ventosas u otra instrumentación).</li> <li>- Cesáreas o partos difíciles.</li> </ul> <p>Todos ellos pueden provocar un desgarro del ECM con la posterior formación de un hematoma que provoca una contractura fibrosa. Así como la posible irritación o lesión del nervio craneal XI.</p>

nacimiento, a medida que el entorno cambia, estas células crecen, experimentan diferenciación y maduración, y luego emerge una masa en el ECM, lo que resulta en TMC. Exponen la hipótesis de que las células similares a los mesénquimas que permanecen estáticas durante la embriogénesis en el ECM experimentan división asimétrica, diferenciación y proliferación después del nacimiento, y durante el crecimiento y desarrollo del bebé. Las células inmaduras residuales del lado afectado del ECM proliferan excesivamente y causan tumoración en el ECM (9).

### Diagnóstico diferencial

El diagnóstico diferencial es fundamental para descartar otras patologías y/o causas de torticosis, normalmente no musculares (1,4):

- Anomalías vertebrales: como hemivértebras y síndrome de Klippel-Feil
- Ausencia congénita unilateral del músculo ECM.
- Arnold Chiari.
- Escoliosis congénita.
- Torticosis ocular y otras alteraciones visuales.
- Síndrome de Sandifer.
- Enfermedades neurológicas.
- Siringomielia.
- Tumor de la columna cervical.
- Tumor maligno en el mismo músculo ECM.

- Tumor cerebral.
- Infección o inflamación.

Las causas no musculares pueden pasarse por alto fácilmente porque la TMC representa la mayoría de los casos de torticosis en bebés, hasta un 18% de los casos con posturas asimétricas de la cabeza pueden deberse a causas no musculares (10). Por esta razón, varios estudios han enfatizado la importancia de diferenciar las causas no musculares al evaluar a los pacientes con torticosis y profundizar en un buen diagnóstico diferencial (11,12,13).

### Tipos

La torticosis muscular congénita generalmente se clasifica en tres tipos (3,4,10,14), que resumo en la siguiente tabla (Tabla 2):

### Diagnóstico

La evaluación de un recién nacido debe incluir una historia clínica exhaustiva, la cual debe recoger la existencia o no de antecedentes de la madre y el embarazo, el tipo de parto y si hubo complicaciones o traumatismos, así como las patologías que se hayan podido diagnosticar hasta el momento y un examen físico completo.

### Signos y síntomas

Los signos y síntomas que podremos encontrar en la exploración serán (3-6,15,16):

Tabla 2. Clasificación TMC.

TIPOS DE TORTÍCOLIS	CARACTERÍSTICAS
TMC postural (20%).	<ul style="list-style-type: none"> <li>• Es la presentación más leve.</li> <li>• Se resuelve fácilmente con tratamiento conservador y a veces incluso de forma espontánea.</li> <li>• Se presenta como la preferencia postural del bebé, pero sin restricciones musculares o de rango de movimiento pasivo (PROM).</li> </ul>
TMC muscular (30%).	<ul style="list-style-type: none"> <li>• En esta forma se puede observar un aumento de la tensión y el espesor del ECM con afectación del PROM.</li> <li>• Es importante que se resuelva de forma rápida para evitar tratamiento invasivo.</li> </ul>
TMC con tumor o pseudotumor a nivel del ECM (50%).	<ul style="list-style-type: none"> <li>• También es denominado "<i>fibromatosis colli</i>".</li> <li>• Es la forma más grave.</li> <li>• Se produce un espesamiento severo del ECM, acompañado de un engrosamiento fibrótico y limitaciones de PROM.</li> <li>• Si no se resuelve de forma rápida será necesario tratamiento invasivo.</li> </ul>

• **Primeros meses de vida:**

- *Disminución del rango de movimiento:* Debido a la retracción excesiva del ECM, se limita tanto la rotación homolateral como la flexión contralateral.
- *Hinchazón indolora:* En el costado del cuello, firme y móvil debajo de la piel.
- *Tensión muscular:* El ECM aparece contraído, duro y acortado.
- *Masa o nódulo:* De forma ovoidea inicialmente, en la porción clavicular del músculo. Si es pequeña se puede pasar por alto en el período neonatal.
- *Pliegue cutáneo:* En la base del cuello del lado de la lesión, con piel enrojecida.
- *Malposición de la cabeza y cuello:* Se inclina hacia el lado del ECM afecto con rotación hacia el lado contrario, es decir, la oreja del lado afectado se acerca al hombro y la barbilla se dirige hacia el hombro contrario. Presentará también una ligera hiperextensión cervical y retracción del hombro homolateral.

• **Primeros años de vida:**

- *Cambios fisionomía del músculo ECM:* Aparece engrosado y condensado en toda su longitud.
- *Mayor retracción:* Pudiéndose volver irreductible.
- *Aproximación y ascenso del hombro del lado sano:* A la línea media por el desplazamiento de la cabeza y el cuello hacia el lado de la retracción.

- *Desviación de la mirada:* Hacia el lado contrario a la retracción.
- *Signo "Ojos de muñeca":* Se debe a que el niño no rota activamente la cabeza para mirar a los lados, sino que rota los ojos.
- *Aplanamiento de cabeza:* Conocido como Plagiocefalia posicional, se produce un aplanamiento del occipucio del lado contralateral.
- *Asimetría facial:* Remodelación de los pómulos, cambios en la alineación de los ojos, boca y pabellones auriculares. Es frecuente que aparezca una depresión de la prominencia malar homolateral.
- *Posturas compensatorias de la mandíbula, cervicales, torácicas, tronco y extremidades:* Que derivan en escoliosis, mala alineación pélvica, mordida cruzada...

**Estudios complementarios**

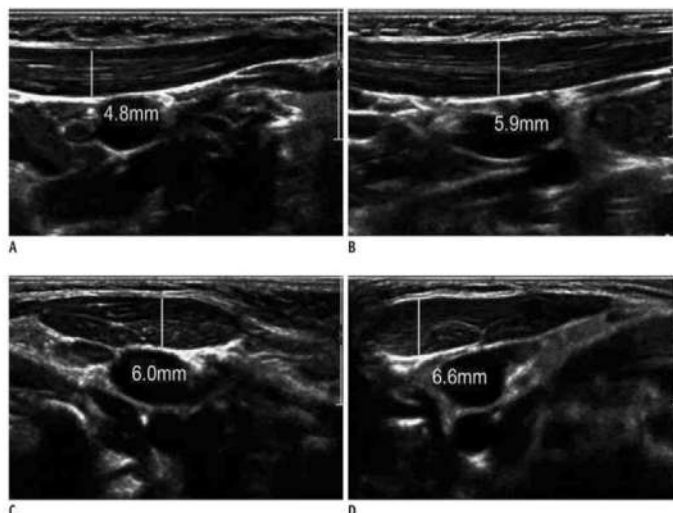
El diagnóstico suele realizarse clínicamente, siendo pocos los casos diagnosticados mediante el uso de pruebas diagnósticas complementarias (1,3,4,17).

Aunque en la actualidad, se están realizando numerosos estudios que demuestran que la ecografía está siendo de gran utilidad, tanto para el diagnóstico, como para evidenciar nuevas teorías que avalen científicamente los cambios que puede sufrir el músculo ECM en esta patología y/o tras los distintos tratamientos que le pueden realizar (Figura 3) (9,18,19,20,21).

**EJEMPLO ESTUDIO ECOGRÁFICO TMC**

Niña de 6 meses de edad que presentó tortícolis del lado izquierdo (grupo clínico 1).

Medición de espesores máximos de SCM no afectados (A, C) y afectados (B, D) por US longitudinales (A, B) y transversales (C, D). Los SCM-D obtenidos por exploraciones longitudinales y transversales fueron de 1,1 cm y 0,6 cm, respectivamente. Los SCM-R obtenidos por exploraciones longitudinales y transversales fueron de 1,22 y 1,10, respectivamente. SCM-D = diferencia entre el espesor máximo de los SCM afectados y no afectados, SCM-R = relación entre el espesor máximo de los SCM afectados y no afectados.

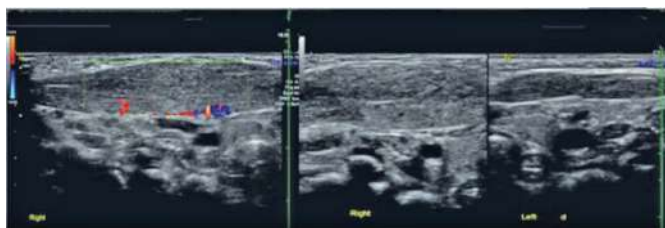


**Figura 3.** Hwang J, Khil EK, Jung SJ, Choi JA. Correlaciones entre los parámetros clínicos y ultrasonográficos de la tortícolis muscular congénita sin masa esternocleidomastoidea. 2020; 21(12):1374-1382.

Las pruebas que se pueden realizar son:

- **Radiografía simple de columna cervical.** Se realizan para excluir la presencia de lesiones óseas existentes. También si existe un antecedente traumático de intensidad moderada – grave.
- **Radiografía de cráneo.** Para detectar asimetrías muy pronunciadas o cierres prematuros de las suturas craneales en casos de plagiocefalia muy evidente.
- **Tomografía Axial Computarizada y Resonancia Magnética Nuclear.** No son usualmente frecuentes. Puede ser útil para descartar causas no musculares, o si existen alteraciones en la radiografía simple.
- **Ecografía cervical.** Se utiliza para detectar la localización de la fibrosis o tumoración. Se observa un área muy ecogénica, focal y estrellada, que se adhiere al epimisium del músculo, que no cambia su forma durante la contracción muscular.

En la siguiente imagen visualizamos una masa palpable que abarca todo el ECM derecho, presenta un grosor anormal y una imagen hiperecoica, sin embargo, el ECM no afectado, indica una ecotextura y un grosor normales de los segmentos correspondientes (Figura 4).



**Figura 4.** Xiong Z et al. Hallazgo único en torticosis muscular congénita: detección clínica en el cuello de neonato de un día de edad e imágenes ultrasonográficas desde el nacimiento hasta los 3 años de seguimiento. *Medicina (Baltimore)*. 2019 Marzo; 98(11).

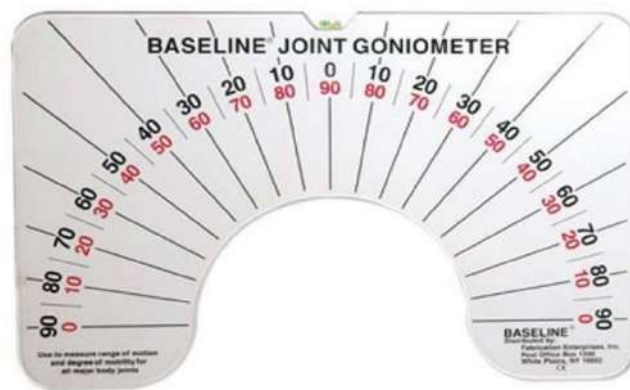
- **Pruebas radiológicas tridimensionales:** Cuando hay dudas o ya se evidencia la necesidad de un tratamiento quirúrgico. No obstante, hoy en día se realizan también para la investigación y demostración de diversos estudios, la más utilizada la tomografía computarizada y la reconstrucción tridimensional.
- **Laboratorio: estudios histopatológicos.** Rara vez son necesarios. En el curso temprano de la afección, las muestras de citología por aspiración fina (FNAC) son una opción.

### Exploración física

El examen físico es en lo que principalmente se basa la valoración fisioterapéutica, aunque previamente habrán obtenido si es posible, el historial médico y de desarrollo general del bebé, así como las distintas pruebas que se le hayan realizado.

La evaluación se hará antes y después del inicio del tratamiento. Los fisioterapeutas deben realizar y documentar el examen inicial y la evaluación de las siguientes estructuras (4,6,10,22):

- **Postura infantil y tolerancia.** Se valora el aspecto general del niño, la simetría corporal y sobre todo la posición de la cabeza con respecto al tronco en los distintos decúbitos, sentado y de pie.
- **Rango de movimiento pasivo bilateral (PROM).** Rotación y flexión lateral cervical, utilizando un goniómetro artrodial: El instrumento de plexiglás tiene dos escalas de 180° en incrementos de 5° para la medición del rango de movimiento. (Figura 5).



**Figura 5.** Goniómetro de plástico (modelo n o 8) – Codimed Soluciones en Salud – Concepción – Santiago – Puerto Montt [Internet]. [consultado 2022 Mar 22].

Cheng J, et al en un estudio prospectivo sobre 1086 pacientes, cuantifica de forma objetiva la restricción del movimiento rotacional pasivo del cuello, la cual se considera normal en el bebé sano cuando alcanza 110°, mediante el uso de un transportador de ángulos y la clasifica al comparar con el lado sano de la siguiente manera (6,14):

- Tipo I: Sin restricción de rotación.
- Tipo II: Limitación menor o igual a 15°.
- Tipo III: Limitación entre 16° y 30°.
- Tipo IV: Limitación superior a 30°.

- **Rango de movimiento activo bilateral (AROM).** De rotación y flexión lateral cervical, aunque se considera que la medición de la rotación es más fiable que la flexión lateral, utilizando diversas estrategias o técnicas, ya que es la valoración más complicada por la dificultad objetiva de su medición. Con el uso de herramientas como, por ejemplo:

- **El método de la plomada:** Para poder medir la desviación del eje central del cuerpo con respecto a la nariz del paciente.
- **Fotografía estática:** Junto al análisis posterior de las imágenes, cada vez más utilizado ya que está demostrando la mejora de las propiedades de esta medición (23).

Generalmente se utiliza la estimulación visual (con un juguete, imágenes, los padres ...) para medir la rotación activa de la cabeza en posición supina o vertical.

Pero nos encontramos con el hándicap de que en bebés menores de 2 meses el seguimiento visual no es tan preciso y no tienen un control adecuado de la cabeza en una posición erguida para realizarlo con efectividad (24). Una alternativa entonces va a ser:

– *Los test de enderezamiento activo de la cabeza (Active head-righting o AHR):* Donde valoramos la activación del ECM en posición supina y decúbito lateral. Se examina la capacidad del bebé para mantener la orientación de la cabeza sobre el cuerpo o del cuerpo sobre la cabeza.

Las respuestas de enderezamiento de la cabeza se pueden dividir en dos tipos:

- » Si el examinador gira el cuerpo y la cabeza del bebé responde siguiendo el cuerpo con rotación y si el examinador gira la cabeza y el cuerpo del bebé sigue la rotación.
- » Si hay debilidad en ECM, se espera un retraso en la respuesta y si hay una diferencia en la activación del ECM de cada lado, entonces se espera asimetría en AHR (Anexo 1).

• *PROM y AROM del tronco y las extremidades superiores e inferiores.* Se puede utilizar el método de la plomada para poder medir la desviación del eje central del cuerpo igual que en el AROM cervical.

Para la medición activa se usarán distintas escalas, entre ellas:

– *Escala de Función Motora (MFS):* Se usa para bebés con tortícolis. La escala tiene buena validez y fiabilidad, existen valores de referencia para lactantes sanos. (Anexo 2).

– *“Prueba del taburete giratorio” o stool test rotation.*

Se incluirá también, la detección de una posible displasia del desarrollo de la cadera (DDH) ya que existe una gran correlación en la presencia de ambas patologías congénitas. Debido a que la DDH es una condición asintomática en el recién nacido suele pasar desapercibida y su diagnóstico tardío si puede ocasionar diversos problemas futuros, explorándola en los pacientes con TMC se puede realizar un diagnóstico precoz en muchos casos (1,4,10).

• *Dolor o malestar.* En reposo y durante el movimiento. El dolor pediátrico se identifica mediante varios tipos de escalas conductuales que valoran el comportamiento del niño con relación a distintas variables como el llanto, expresión facial, postura del tronco, postura de piernas, inquietud motora, patrón respiratorio, patrón del sueño. Entre las escalas más utilizadas están (25) (Anexo 3):

- *Escala de FLACC:* Valoración del dolor en niños entre 1 mes y 3 años.
- *Escala de rFLACC:* Escala no verbal de valoración del dolor en niños con alteraciones neurocognitivas.
- *Escala Neonatal Infants Pain Scale (NIPS):* Valoración del dolor en neonatos (0 días-1 mes).
- *Escala de dolor postoperatorio para niños y bebés (CHL-PPS):* Desde recién nacidos hasta los 5 años.

- *Integridad de la piel y del músculo ECM.* Valorar también la simetría de los pliegues cutáneos del cuello y la cadera. Se palpará la región del cuello buscando la presencia de puntos dolorosos, así como de una masa o tumoración y valorando tamaño, forma y elasticidad del ECM y músculos secundarios. Si bien es cierto que dicha masa acaba desapareciendo en un 50-70% de los casos en torno a los 8 meses – 1 año, el ECM se queda como una banda fibrosada y tensa en relación con el ECM contralateral (18-20).
- *Asimetrías craneofaciales y forma de cabeza/cráneo.* Se trata de la valorar las compensaciones secundarias que con el tiempo implican una desalineación o asimetría de mandíbula, pómulos, órbitas oculares y posición de las orejas en el caso facial y de los huesos frontal, temporal, parietal y occipital en el caso craneal (1,4,7,14,16).

Los fisioterapeutas deben documentar dichas asimetrías y una de las herramientas clínicamente más viables para el perímetro y forma craneal es:

– *La escala de clasificación de Argenta:* Es un método práctico que no requiere equipo, más que una copia de la propia escala que incluye imágenes para ayudar con la calificación y tiene una confiabilidad interevaluador moderada e intraevaluador sustancial (10) (Anexo 4 y 4b). También se ha usado comúnmente la medición del (26,27):

– *Índice craneal (IC):* Para medir defectos bilaterales. Mide la distancia Antero/posterior (AP) que va desde la punta nariz al centro del occipucio y la distancia Lateral que va de oído a oído.

La fórmula es:

$$IC = \frac{\text{BIPARIETAL}}{A/P} \times 100$$

Y las deformidades se distinguen en tres grados:

- » Leve: 80-90 mm
- » Moderado: 90-100 mm
- » Grave: > 100 mm

– *Índice de asimetría de la bóveda craneal (CVAI):* Mide defectos unilaterales. Es una herramienta clínica fiable que nos permite el seguimiento de los resultados durante el tratamiento. Fue desarrollado por Loveday y de Chalain en 2001. Toma de referencia dos diagonales:

- » *Diagonal mayor:* Línea trazada desde el borde externo de la órbita hasta la región occipital abombada, obteniéndose la distancia máxima en milímetros.
- » *Diagonal menor:* Distancia mínima desde el borde externo de la órbita hasta el occipital aplanado.

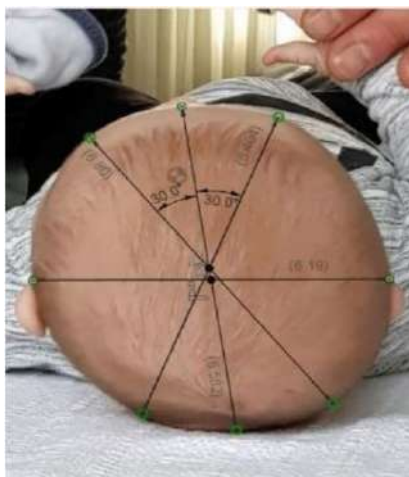
La fórmula es:

$$CVAI = \frac{\text{DIAGONAL MAYOR} - \text{DIAGONAL MENOR}}{\text{DIAGONAL MENOR}} \times 100$$

Y las deformidades se distinguen en tres grados:

- » Leve: 0-10 mm
- » Moderado: 10-20 mm
- » Grave: > 20 mm

Cabe mencionar el actual uso de softwares y otras tecnologías que integran ya todas estas variables y suponen una herramienta fácil y rápida para la clínica diaria. Entre otras destacamos la aplicación "Skully Care" desarrollada por "Yukon Software LTD", la cual también ayuda a los padres en cuanto a la visibilidad de la asimetría craneal (Figura 6) (27).



**Figura 6.** Skully Care mide automáticamente la longitud de las cuatro líneas. Skully Care. Medición de plagiocefalia. [Fotografía]. Europa [Internet]; 2022.

En cuanto a la asimetría facial (AF), su evaluación sigue siendo un desafío, se considera una de las principales secuelas de la TMC desatendida, pero no se le ha prestado gran atención a nivel médico en primera instancia (28). Hay diversos parámetros que pueden ayudar a la medición:

- » *La desviación de la mirada ocular horizontal y la traslación del cuello desde la línea media:* se pueden evaluar clínicamente y utilizarse como marcadores para valorar esa asimetría.
  - » *El ángulo de Cobb o el ángulo cervico-mandibular (CMA):* Algunos autores los utilizan a través de las radiografías, midiendo así la inclinación del cuello.
  - » *Índices cefalométricos complejos:* usado por cirujanos, antes de planificar la cirugía reconstructiva.
  - » La fotogrametría tridimensional (3D).
  - » La fotografía estandarizada: para medir el ángulo de la mirada (GA) y traslación lateral (LT) (28).
- *Función auditiva y visual.* Para descartar otros diagnósticos diferenciales ya que ambas alteraciones pueden derivar en una torticosis como mecanismo compensatorio. Por ejemplo:
    - Estrabismo ocular.

- Nistagmus congénito.

- Déficit audiovestibular...

- *Evaluación neurológica y desarrollo psicomotor.* Es una de las partes más importantes para tener en cuenta de la valoración del niño, para la discriminación y diferenciación de patologías neurológicas de mayor importancia.

En el examen se debe de valorar el tono muscular, los reflejos primitivos, los tipos de movimientos y la simetría al realizarlos, la tolerancia a los cambios de posición y la realización de los diferentes hitos del desarrollo. Para ello los fisioterapeutas utilizaran pruebas estandarizadas válidas, confiables y apropiadas para cada etapa y edad.

Entre las herramientas que más se utilizan y de las más actualizadas y estudiadas, para evaluar el desarrollo motor y la función motora de manera específica encontramos:

- *La Escala Motora Infantil Alberta (AIMS):* Se basa en la medición del desempeño motor infantil en los hitos motores desde el recién nacido hasta la marcha independiente, ha sido validado al español. Incluye 58 ítems divididos en 4 subescalas: Posición prona (21 ítems), posición supina (9 ítems), sentado (12 ítems) y de pie (16 ítems). Cada ítem observado en el desempeño motor infantil obtiene 1 punto. La suma es la puntuación total del bebé y ésta y la edad, determinan el rango percentil (23) (Anexo 5).

- *El "Test of Infant Motor Performance" (TIMP):* Se evalúa el neurodesarrollo en neonatos a término y prematuros desde las 34 semanas hasta los 4-5 meses de edad gestacional corregida. En concreto la capacidad de control postural selectivo del movimiento (29).

La versión actual (5ª), consta de 42 ítems, dividida en dos subescalas; La primera se basa en la observación del movimiento espontáneo y recoge 13 ítems dicotómicos y 29 ítems engloba la segunda que se basa en la respuesta a movimientos provocados por el examinador. diferentes escalas de puntuación (4 a 7 gradaciones), y éstos están basados en la mecánica del niño en diferentes posiciones del espacio.

Existe una versión española, con la adaptación transcultural llevada a cabo por Echevarría M. en 2016 (30), pero no se han encontrado estudios de validación en población española (Anexo 6).

Y como una de las herramientas para la evaluación neurológica mejor valoradas, que actualmente no se utiliza solo para el diagnóstico de la Parálisis Cerebral y otras patologías, sino también para valorar resultados de la función motora, tenemos (31,32):

- *La "Hammersmith Infant Neurological Examination" (HINE):* Considerado un método rápido, práctico y fácil de realizar. Fue diseñado para evaluar bebés de los 2 a los 24 meses de edad, se ha utilizado en población de alto y bajo riesgo, tanto para niños nacidos a término como prematuros y están propuestos como



una opción diferente para el pronóstico, el diagnóstico y también para la rehabilitación. Incluye 26 ítems para examinar diferentes aspectos de la función neurológica como los nervios craneales, la postura, el tono, los movimientos, los reflejos y reacciones, así como algunos elementos dependientes de la edad que reflejan el desarrollo de la función motora gruesa y fina.

Cada ítem se puntúa por separado, de 0 a 3, siendo la máxima puntuación total de la HINE de 78 puntos y también considera las asimetrías, las cuales se puntúan aparte.

Existe una adaptación transcultural y una versión española llevadas a cabo por Hidalgo et al. (2020), (31) (Anexo 7).

Por último, para valorar igualmente la integridad del sistema nervioso central (SNC) y evaluación neurológica, tenemos que hablar de:

- La "General Movements Assessment" (GMA): Considerada por diversos estudios (32,33,34) la de mejor capacidad predictiva de retraso motor o cognitivo leve o moderado. Se utiliza desde el nacimiento hasta los 4-5 meses de edad postérmino, ya que a partir de ese momento los movimientos generales espontáneos, que es en lo que se basa esta evaluación, se van desvanecien-

do gradualmente, dando paso a los intencionados. Se basa en un análisis cualitativo estandarizado del repertorio motor espontáneo del lactante observando la conducta del bebé. No requiere manipulación y se registra en vídeo, valorando al bebé vestido, en posición supina durante 3-5 minutos, siempre que no esté inquieto o llorando.

Se están llevando a cabo estudios para la detección automática de anomalías de los movimientos generales (MG) utilizando software en computadoras y tecnologías de sensores, como por ejemplo el que lleva a cabo MedMen junto a Virtual Physiological Instruments y Embed Engineering, proyecto posible en parte gracias a Northern Netherlands Partnership, Koers Noord y la provincia de Groningen, Innovative Action Program Groningen-4.

En 1990, Prechtl acuñó el término de movimientos generales. Están presentes desde la edad fetal y mantienen un patrón similar hasta los dos meses, a partir de ahí aumentan y disminuyen, variando en intensidad, velocidad y rango de movimiento, y tienen un inicio y un final graduales. Son movimientos complejos, espontáneos y prominentes que involucran a todo el cuerpo en una secuencia variable de movimientos de cuello, brazo, tronco y piernas. Se producen por una

Tabla 3. Clasificaciones Movimientos Generales (MG). Fuente: Elaboración propia.

CLASIFICACIÓN	PRECHTL	HADDERS-ALGRA
<b>C A R A C T E R Í S T I C A S</b>	2 Tipos de MG :	Se clasifican en 4 subgrupos, utilizando una descripción cualitativa estandarizada:
	<ul style="list-style-type: none"> <li>• <b>Movimientos Contorsión (Writhing Movements):</b> <ul style="list-style-type: none"> <li>- P. neonatal-6semanas.</li> <li>- Se clasifican como normales o anormales, y estos últimos pueden ser:                             <ul style="list-style-type: none"> <li>➤ Pobre repertorio: Monótonos y sin la complejidad habitual.</li> <li>➤ Espasmódico-sincrónico: Rígidos y con menor fluidez y suavidad.</li> <li>➤ Caóticos: De gran amplitud, sin orden ni fluidez ni suavidad.</li> </ul> </li> </ul> </li> <li>• <b>Movimientos de Ajetreo (Fidgety Movements):</b> <ul style="list-style-type: none"> <li>- 6semanas-4/5meses postérmino.</li> <li>- Se clasifican como normales o anormales, y éstos últimos pueden ser:                             <ul style="list-style-type: none"> <li>➤ Ausentes: No se observan estos movimientos.</li> <li>➤ Anormales: Cuando son a sacudidas y de velocidad y amplitud aumentada.</li> </ul> </li> </ul> </li> </ul>	<ul style="list-style-type: none"> <li>• Dos clases de movimientos normales:                             <ul style="list-style-type: none"> <li>- <b>Normal-óptimo:</b> Fluidez, complejidad y variación presentes de forma profusa.</li> <li>- <b>Normal-subóptimo:</b> Fluidez, complejidad y variación presentes de forma suficiente.</li> </ul> </li> <li>• Dos clases de movimientos anormales:                             <ul style="list-style-type: none"> <li>- <b>Moderadamente anormal:</b> Complejidad y variación insuficientes, fluidez ausente.</li> <li>- <b>Definitivamente anormales:</b> Complejidad, variación y fluidez ausentes.</li> </ul> </li> </ul>

red neural de generadores de patrones centrales (CPG) y factores como la variabilidad, la distribución y la complejidad de los movimientos reflejan el patrón de desarrollo típico y atípico. Según Prechtl si los movimientos inquietos están presentes y son normales, el resultado motor será normal, cuando están ausentes apuntan a una disfunción del neurodesarrollo (33,35) (Anexo 8).

Los patrones de movimiento generales anormales son registrados de forma original por Prechtl según varias características, pero existen otras clasificaciones, como la de Hadders-Algra (Tabla 3)(34,36,37).

No puedo olvidar el uso de una escala destinada a evaluar también más áreas del desarrollo que la motora y que comprende edades superiores de valoración, además de utilizarse frecuentemente en la clínica diaria por su fiabilidad y facilidad (38,39):

- La “Escala de Brunet-Lèzine (BL)”: Es una escala de desarrollo utilizada para medir el progreso evolutivo de los niños. La primera versión se publicó en 1951 pero ha debido actualizarse con el paso de los años, por eso hoy en día hablamos de la escala de Brunet-Lèzine revisada (BL-R).

Tabla 4. Definiciones Grados de Gravedad de la GPC 2018. Fuente: Elaboración propia.

CLASIFICACIÓN GRADOS	DEFINICIÓN
• Grado 1.	EARLY MILD (LEVE TEMPRANO): Bebés entre 0-6 meses de edad, con solo preferencia postural o una diferencia entre los dos lados en la RPM >15°.
• Grado 2.	EARLY MODERATE (MODERADO TEMPRANO): Bebés entre 0-6 meses de edad, con una diferencia entre ambos lados en la RMP de 15° a 30°.
• Grado 3.	EARLY SEVERE (GRAVEDAD TEMPRANO): Bebés entre 0-6 meses de edad, con una diferencia entre ambos lados en la RMP >30° o presencia de masa/tumor ECM.
• Grado 4.	LATER MILD (TARDÍO LEVE): Bebés entre 7-9 meses de edad con solo preferencia postural o una diferencia en la RMP <15°.
• Grado 5.	LATER MODERATE (TARDÍO MODERADO): Bebés entre 10-12 meses de edad con solo preferencia postural o una diferencia en la RMP >15°.
• Grado 6.	LATER SEVERE (TARDÍO SEVERO): Bebés entre 7-9 meses de edad con una diferencia en la RMP >15° o bebés de 10-12 meses de edad con una diferencia entre 15°-30°.
• Grado 7.	LATER EXTREME (TARDÍO EXTREMO): Bebés de 7-12 meses de edad con presencia de masa/tumor ECM o bebés de 10-12 meses con una diferencia entre los dos lados de la RPM >30°.
• Grado 8.	VERY LATE (MUY TARDÍO): Bebés y niños >12 meses de edad con cualquier asimetría, incluida preferencia postural, o con cualquier diferencia entre los dos lados de RPM o presencia de masa/tumor ECM.

Actualmente, evalúa el nivel madurativo en las diferentes áreas del desarrollo desde el primer mes hasta los 6 años.

Se recoge información mediante la observación del niño al proponerle una serie de tareas/acciones y de su comportamiento.

Estos ítems están agrupados en torno a cuatro áreas que se presentan en orden consecutivo y recurrente:

- » Área perceptivo-manipulativa (control postural o motricidad general).
- » Área cognitiva (coordinación visomotora).
- » Área del lenguaje (comprensión y expresión).
- » Área social (relaciones sociales).

Está estructurada en varios niveles según meses de edad y cada nivel se valora a través de 10 ítems, en total hay unos 160 ítems. La puntuación de los ítems es binaria (1/0) según si la adquisición que estamos evaluando es lograda o no por el niño. A partir de la suma de los ítems se obtiene la edad de desarrollo (ED). El resultado de dividir la edad de desarrollo por la edad real o cronológica (EC) es el cociente de desarrollo (CD) y nos da información tanto del desarrollo global como parcial según el área (40).

El examen dura entre 25' y 60', se empieza valorando los ítems propios de la edad de desarrollo estimada y se va descendiendo hasta que el nivel/edad quede completa, valorándose como "conseguidos" los 10 elementos (edad suelo), continuándose hacia edades superiores, hasta aquella en que los 10 elementos sean valorados como "no conseguidos" (edad techo) (38).

Es una escala con la que podemos detectar los puntos fuertes y débiles del niño y evaluar la necesidad o no de realizar una intervención temprana ya que nos permite ver las capacidades del niño un momento dado y compararlo con lo que se espera que haga de acuerdo con su edad de desarrollo. Además, nos ayuda a ir viendo los progresos y los hitos evolutivos que va alcanzando durante su crecimiento.

Por todo ello y por su buena aplicación en el estudio del desarrollo del lenguaje, también es muy utilizada en el ámbito escolar y no sólo en el clínico (38-40).

### Clasificación de gravedad de la TMC

En la Guía Práctica Clínica TMC del 2013, producida por la Academia de Terapia Física Pediátrica (APTA) se propuso un sistema de clasificación de gravedad de TMC de 7 grados. En ella se combinaban tres factores que se evalúan habitualmente a la hora de examinar la tortícolis, son:

- El tipo de masa muscular presente en el ECM.
- La edad de presentación.
- El rango de movimiento pasivo en la rotación (RPM).

En 2018 fue actualizada para agregar un grado más debido al desconcierto médico sobre donde clasificar a los niños

que son derivados a fisioterapia después de los 12 meses de edad (Anexo 9).

Con esta clasificación se consigue unificar el criterio de división en cuanto a la gravedad de la propia patología (Tabla 4) (10).

### PRONÓSTICO

La mayoría de los casos son benignos y parece que sufren una regresión espontánea en cuanto a la presencia del tumor y el exceso de retracción durante el primer año de vida, influyendo positivamente si se lleva a cabo un tratamiento conservador de fisioterapia junto a medidas ergonómicas diarias, incluso durante la alimentación o al amamantar, en especial en los casos tratados tempranamente (4,7,10,14,16,22).

Lo habitual en todo caso, es que se requiera de un programa integral de fisioterapia (PF). Se considera fundamental identificarla lo antes posible para mejorar el resultado y encontrarnos un menor tiempo de sintomatología a la par que minimizaríamos la instauración de deformidades, de lo cual existe una fuerte evidencia actualmente.

Con todo ello, cerca de un 10% de los casos, no mejoran con este tipo de tratamiento y requieren intervención quirúrgica.

El mejor pronóstico lo tendrán aquellos que sean remitidos a fisioterapia antes de los tres meses, lo ideal, que sea en primer mes de vida. Algunos estudios demuestran esta necesidad de tratamiento precoz demostrando, que en aquellos niños con TMC que comienzan el PF antes del primer mes de edad, la resolución del rango de movimiento cervical se consigue remitir en un 98% en torno al mes y medio de tratamiento; en los que empiezan entre el mes y medio y los tres meses puede llegar a los seis meses de tratamiento, entre los tres y seis meses de edad puede requerir hasta siete meses, los mayores de seis meses de edad estarían hasta los diez meses y por encima de los doce meses de edad, pueden necesitar un año de tratamiento completo. Observándose, además, que el porcentaje de resolución de la tortícolis va disminuyendo según el comienzo del tratamiento es más tardío (41,42). Y otros, demuestran las diferencias claras de empezar el tratamiento antes de las 6 semanas o después, valorando las diferencias en el grosor de los dos músculos ECM, la inclinación de la cabeza y la evaluación general de la tortícolis (43).

En definitiva, con el tratamiento adecuado, del 90 al 95% de los niños mejoran antes del primer año de vida y el 97% de los pacientes mejoran si el tratamiento comienza antes de los 6 primeros meses (1,4,5,7,10,14,22).

Debe tenerse en cuenta que los pacientes diagnosticados con tortícolis muscular congénita que han sido dados de alta deberán examinarse 3 a 12 meses después del alta del tratamiento físico rehabilitador o cuando el niño empieza a caminar, ya que las asimetrías resilientes pueden ser más evidenciarse cuando el bebé comienza a moverse contra la gravedad.

El bebé/niño con TMC podrá ser dado de alta cuando se determinen diferentes puntos (10,22):

- Las asimetrías craneofaciales se hayan visto prácticamente disminuidas o resueltas.
- Exista buen de movimiento articular pasivo del lado afecto, ROM de rotación cervical dentro de 5° bilateralmente, sin inclinación residual de la cabeza.
- Los patrones de movimiento sean simétricos tanto en el rango articular pasivo como activo.
- Tenga un desarrollo psicomotor adecuado para su edad.
- Las recomendaciones a los padres y su vigilancia.

## TRATAMIENTO

Como he mencionado anteriormente, en lo que respecta al tratamiento, los resultados muestran que cuanto antes se diagnostique y se trate a los recién nacidos, mejores son los resultados y más factible es prevenir las distintas secuelas (10,14,15,22,43). La recomendación es comenzar tratamiento fisioterápico (PF) en el primer mes de vida, siempre antes de los tres meses de edad (8).

El método más utilizado es el estiramiento manual que tiene éxito en el 61 al 99% de los pacientes si se inicia en las primeras semanas de vida (10,14).

Cuando se realiza el examen de RMP, hay que observar que rota la cabeza hacia ambos hombros y que realiza una inclinación y una flexión completa en posición supina del bebé (Figura 7) (17,22,42).

VALORES NORMALES RANGOS PARTICULARES			
Joint	Motion	AAOS	AMA
Cervical	Flexión	45°	50°
Cervical	Extensión	45°	60°
Cervical	Lateral Flexión	45°	45°
Cervical	Rotation	60°	80°

AAOS: American Academy of Orthopaedic Surgeons;  
AMA: American Medical Association.

**Figura 7.** Range of Motion [Internet]. - Evidence-Based Physical Therapy: A Literature Review.

En el PF los 5 componentes de intervención iniciales se consideran que son (22):

- *Alcanzar el RMP del cuello normal:* A través de estiramiento pasivo de los músculos tensos y movilizaciones. En niños la amplitud de rotación normal se considera 110° (6).
- *Conseguir que el RMA de cuello y tronco sean los adecuados:* fortalecimiento de las distintas musculaturas del cuerpo.
- *Fomentar un correcto desarrollo de los movimientos activos simétricos.*
- *Aplicar las adaptaciones medioambientales necesarias.*
- *Educar a padres y cuidadores para integrar sus recomendaciones en la rutina diaria y que comprendan que es perjudi-*

cial el mantener mucho tiempo a los bebés en los asientos de automóviles y portabebés diversos, columpios, correpasillos...

Todas las terapias que reciba el niño durante las distintas sesiones de fisioterapia deberán ser reforzadas en casa con una frecuencia diaria a ser posible (4,5,15,17).

El protocolo fisioterapéutico (PF) se basa principalmente en la realización de:

### Masoterapia

Para comenzar conviene que el niño esté relajado y tranquilo. Empezaremos con técnicas que ayuden a disminuir el tono de la musculatura implicada y mejorar el flujo sanguíneo de la misma: ECM, trapecio superior, paravertebrales cervicales, zona suboccipital... Las técnicas de movilización de tejidos blandos son muy utilizadas dado que está claramente demostrado que aumenta la eficacia del tratamiento, así como una resolución o mejoría de la TMC más rápida y positiva (20,21,44).

### Cinesiterapia

Serán movilizaciones suaves para ganar recorrido articular lentamente y dirigirnos hacia una hipercorrección insistiendo en el lado afectado y en los movimientos limitados de flexión, extensión, rotación y lateralización (3,6,20).

### Estiramientos

Pasivos y suaves del músculo ECM afectado, trapecio superior y músculos del tronco ipsilaterales. (3) Una de las técnicas más conocidas es la que se lleva a cabo por 2 personas: Una persona estabiliza al bebé en decúbito supino alrededor de los hombros con la cabeza fuera de la camilla/superficie, la otra persona coloca sus manos sobre la cabeza del bebé y sostiene la cabeza para llevarlo suavemente y sin exceder el rango de movilidad hacia la lateroflexión contralateral, la rotación homolateral con una ligera flexión y a la vez puede amasar en el sentido longitudinal las fibras del ECM para elongar.

También se realiza en el decúbito prono y girando la cabeza al lado afecto para estirar el trapecio ipsilateral y pellizcando el del lado contrario, estimulando también con medios sonoros y táctiles para conseguir la simetría entre ambos lados (3).

### Estimulación activa

Se realizan para generar en el niño movimientos activos que contrarresten las restricciones que presenta el cuello acompañándonos de estímulos visuales como por ejemplo linternas o acústicos como música y juguetes con sonidos. Las haremos en todas las posiciones posibles: decúbitos, sedestación, cuadrupedia... (41)

Deben realizarse también ejercicios para estimular el control cefálico y del tronco y extremidades, para mejorar la orientación en el espacio y la corporal. Y todo ello lo podemos realizar utilizando: movimientos basculantes, reac-

ciones de enderezamiento, volteos, maniobra de pull to sit, reacciones ópticas, usando reflejos como el de Galant para estimular indirectamente los movimientos de tronco, cuello y cabeza hacia el lado sano, etc. Mención especial tiene la Terapia Vojta, ya que ha demostrado que los resultados terapéuticos son mejores cuando combinamos ésta con las demás técnicas puede explicarse porque implica una activación muscular más intensa derivada de las respuestas de movimiento guiadas, con relativa precisión, que surgen ante los reflejos desencadenados (45).


### Electroterapia

Prácticamente siempre se utiliza en combinación con otras técnicas, nunca de forma independiente. Las más utilizadas son:

- **Microcorriente:** es una corriente alterna de baja intensidad aplicada superficialmente en el ECM afecto sin que sea percibida por el paciente. Algunos estudios describen su uso para la TMC, parece ser que mejora el rango de movimiento y reduce la duración del PF (10,15), tendría una doble acción terapéutica ya que por un lado reduciría la percepción del dolor favoreciendo la realización del estiramiento del ECM sin molestias para el bebé y por otro podría cambiar la desregulación del  $Ca^{2+}$  intracelular que en teoría puede ser una de las causas que provoca un desequilibrio en la contractilidad del músculo (46,47); sin embargo, aún se considera que son necesarios más estudios para demostrar y justificar su eficacia y uso.
- **Ultrasonidos:** es totalmente indolora. Suele utilizarse con el cabezal de  $1\text{cm}^2$  en una intensidad de  $0.5\text{-}1.0\text{ W/cm}^2$  aunque variaría según buscásemos un efecto analgésico o más un efecto de micromasaje y ultrasonoforesis. Aplicaciones semiestacionarios durante 3-5 minutos aproximadamente, pero dependerá del tamaño del músculo (5,15,21).

### Medidas posturales

Es la parte principal en la que participan los padres/cuidadores. El niño debe lograr un correcto alineamiento postural, por ello recomendaremos (3,5,15):



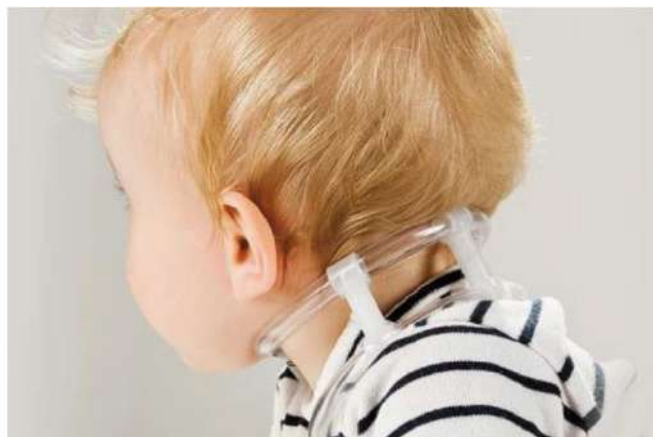**Figura 8.** TOT Collar | Torticollis Treatment | Symmetric Designs, (s. f.). [Fotografía Internet]. symmetric-designs. <https://www.symmetric-designs.com/tot-collar>

- En decúbito supino: Colocarle una toalla enrollada alrededor del cuello del bebe para mantener a ratos la posición neutra y también un pequeño cojín contralateral para favorecer el giro hacia el lado afecto. Se recomienda realizar cambios posturales para mantener la simetría facial y estimular el desarrollo psicomotor.
- Importante que ya en la misma cuna reciba estímulos audiovisuales desde el lado de la TMC para obligarle a realizar el giro de la cabeza hacia ese lado.
- Al llevarlo en brazos, mochilas, fulares y otros, procurar que el niño gire la cabeza hacia el lado afecto y darle el pecho o el biberón también desde ese lado para beneficiar la simetría cervical.
- Aplicar estímulos cutáneos alrededor de la boca para a través del reflejo de búsqueda el niño se vea estimulado a girar el cuello hacia la dirección deseada.
- En decúbito prono: bajo vigilancia constante y con el bebé despierto, trabajando la tolerancia y la resistencia progresiva del bebé, ayudando a colocar la cabeza girada hacia el lado contrario en pequeños ratitos además de estimular en el mismo lado de la lesión con sonidos, juguetes, imágenes...
- En los momentos de juego animarle, hablarle y mostrarle objetos y demás por el lado de la lesión para favorecer el giro activo hacia el lado limitado.

### Vendaje neuromuscular

El Tapping Kinesiología (KT) como se denomina en origen a esta técnica de vendaje, se utiliza principalmente para mantener el estiramiento pasivo de los músculos y proporcionar estimulación propioceptiva.

En la TMC se utiliza como complemento dentro del PF y nos encontramos con estudios que avalan su aplicación (48) ya que parece tener un rápido efecto sobre el desequilibrio de la musculatura del cuello y otros que parece que han comprobado que la aplicación de estas bandas de kinesiotape no le aporta ningún efecto extra al tratamiento de fisioterapia y que no hay resultados clínicos que muestren una influencia significativa de su efecto en la TMC (49).



## Órtesis

Generalmente se recomienda su uso post cirugía para mantener durante el día una posición alineada o neutra de cabeza y cuello sobre el tronco (4). La Guía Práctica sobre TMC del 2018 recoge información sobre el collar de Órtesis Tubular para Tortícolis (TOT) (Figura 8) y el Collarín de gomaespuma blando (10).

- *Órtesis Tubular para Tortícolis (TOT)*: es una ayuda terapéutica que se puede utilizar durante el tratamiento conservador de la TMC, está diseñado para evitar el movimiento hacia el lado afecto y estimular el movimiento activo lejos de la posición inclinada de la cabeza, el niño se aleja de este estímulo hacia una nueva posición central corregida con la que restablece la percepción de la horizontal (Figura 8).
- *Collarín de gomaespuma blando*: descrito por Jacques y Karmel-Ross, recomiendan el uso de collares de espuma suave post cirugía junto a la terapia física, pues considera que son útiles para servir de soporte al músculo alargado y para mantener el control postural adecuado, también es útil para proteger las cicatrices del roce con las manos o para facilitar el movimiento activo lejos del lado previamente acortado.

Dentro del tratamiento médico podemos encontrar:

### Toxina botulínica

Se aplica cuando la fisioterapia no da los resultados esperados y hay bastante rigidez del ECM y trapecio superior del lado afecto. Ayuda a elongar mejor y facilita la activación contralateral. Hay menor riesgo de complicaciones y se usa para evitar deformidades secundarias y/o cirugía, aunque su uso todavía tiene bastante controversia en cuanto a su uso en bebés (3,10).

Un estudio del 2019 (50) administró múltiples dosis de toxina botulínica a pacientes resistentes al tratamiento conservador mayores de 1 año y valoró los cambios posicionales y los rangos de movimientos de la cabeza antes y después de las inyecciones, dando como resultado una corrección importante que pudo evitar llevar a esos pacientes a una intervención quirúrgica más invasiva. Además, en una última revisión bibliográfica se concluyó que las inyecciones son seguras y efectivas, con pocas reacciones adversas graves y que la efectividad general de la toxina botulínica en la TMC fue del 84% reduciendo considerablemente el número de casos con necesidad de cirugía (51).

### Cirugía

El tratamiento quirúrgico está indicado en casos resistentes al tratamiento conservador que se debe de haber realizado durante al menos un año; en casos de restricción rotacional mayor de 15° en pacientes menores de un año; banda fibrosa visible e inextensible; diagnóstico tardío en niños mayores de un año y también se beneficiarán los adolescentes y adultos con deformidad y secuelas establecidas (3,5,10,14).

Pueden utilizarse diferentes técnicas, las opciones quirúrgicas para el músculo esternocleidomastoideo afectado incluyen liberación unipolar en el origen esternoclavicular,

tenotomía abierta bipolar, liberación bipolar, transección de la mitad del músculo, Z-plastias en las uniones del músculo esternal y escisión completa del músculo (51). Las más utilizadas actualmente las z-plastias, con grandes resultados y menos complicaciones, unidas a un collarín postoperatorio y PF.

Las liberaciones quirúrgicas siguen dando efectos satisfactorios: En aquellos bebés entre el 1-4 años de edad tienen grandes beneficios a nivel estético, funcional y en la reducción del dolor, a partir de lo cinco años parece tener peores resultados, pero varios estudios están demostrando que, aun así, ayuda a mejorar el movimiento y las deformidades esqueléticas y asimetrías (3,8,14,21,28,50,51)

Una de las últimas técnicas que está ganando preeminencia es la liberación artroscópica con radiofrecuencia. Se realiza bajo anestesia local y es un método mínimamente invasivo que aporta una buena recuperación funcional con menos riesgo de complicaciones postquirúrgicas (52).

## COMORBILIDADES Y SECUELAS

La tortícolis es mejor manejarla con un equipo interprofesional para evitar la alta morbilidad postural.

Si el tratamiento comienza después de los tres meses, esta patología puede conducir a un sinnúmero de secuelas y complicaciones derivadas de las compensaciones musculares y las adaptaciones, así una alteración postural acaba convirtiéndose en una anatómica.

En este artículo, he querido recoger todas aquellas comorbilidades que pueden darse junto a la tortícolis o que se pueden presentar en mayor o menor medida con el paso del tiempo, tanto si el paciente no es tratado correctamente o a tiempo, como cuando la TMC es severa (4,5,8,14,16,17,22).

Por consiguiente, vamos a poder observar acompañando a la TMC o tras ella:

### Cambios en la flexibilidad muscular y alteraciones del equilibrio

A raíz del acortamiento del ECM se observa una inclinación lateral de la cabeza hacia el lado afecto y rotación del mentón hacia el lado sano, con elevación o descenso de este, desencadenando una restricción al movimiento del cuello con limitación en la rotación y en los movimientos laterales.

Con su evolución, la clavícula puede sufrir una angulación con vértice en la inserción del ECM y aparecen deformidades acompañantes como (10,14):

- Elevación del hombro del lado afecto.
- Acortamiento, por un déficit en el desarrollo, del resto de la musculatura del cuello y nuca y desequilibrio de fuerza muscular de los mismos.
- Rigidez del músculo trapecio superior.
- Preferencia asimétrica por el uso de las extremidades, lo que acarreará no solo diferencias morfológicas en las

distintas estructuras corporales sino también problemas en el desarrollo motor.

### Deformidades craneofaciales

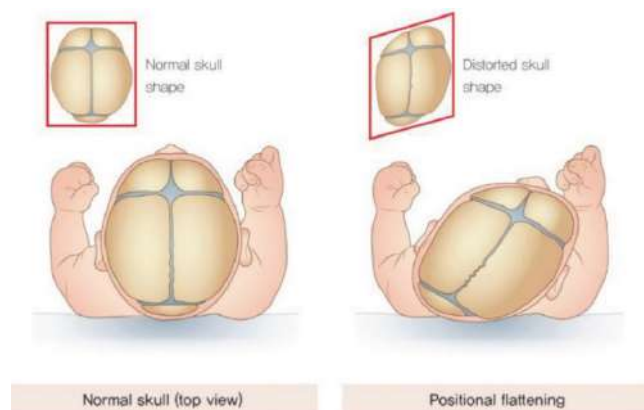
Cuando la posición de la cabeza y cuello característica de la TMC se queda fija en el tiempo, va creando trastornos del crecimiento craneano y facial progresivos, especialmente durante los 6 primeros meses de vida (1,10,16,17,21,53,54,55).

La incidencia de TMC y asimetrías craneofaciales se ha acentuado en los últimos años. Se ha visto influenciado por la cantidad de tiempo que el bebé descansa su cabeza en una superficie firme en decúbito supino y la disminución del tiempo que pasa en decúbito prono; atribuido todo ello a modas culturales tales como: uso de columpios y hamacas, asientos para automóviles que se utilizan indebidamente y la campaña Safe to Sleep (22,53,56). Esta última fue impulsada en 1992 por la Academia Americana de Pediatría (AAP) y destinada a prevenir el síndrome de muerte súbita del lactante (SMSL) recomendando a padres y cuidadores que colocaran a los bebés en posición supina para dormir, a raíz de esto se consiguió que disminuyera la incidencia del SMSL en torno a un 40% pero posteriormente se ha comprobado que trajo consigo un aumento en la aparición de la DP y pudo contribuir igualmente a las torticolis posturales secundarias (57,58). Según una síntesis de revisiones sistemáticas del 2020, en la actualidad los valores estimatorios de incidencia de DP rondan entre el 16 y el 48% de los bebés sanos con menos de 1 año de edad, aunque dependerá criterios de diagnóstico utilizados, y alrededor del 37,8% para los bebés de entre 8 y 12 semanas de edad (59).

### Deformidad Craneal (DC)

Afectando a todos los huesos y produciendo deformación del hueso frontal, temporal, parietal y occipital. Puede aparecer como un aplanamiento posterior unilateral (plagiocefalia), un aplanamiento posterior bilateral (braquicefalia), una braquicefalia asimétrica o un aplanamiento en ambos lados del cráneo (escafocefalia). Esto se explica basándonos en que durante los primeros meses de vida y en teoría hasta los dos años aproximadamente, las suturas tienen más flexibilidad gracias a lo que el cráneo es fácilmente moldeable y por ello, una fuerza externa puede conducir a la deformidad del mismo, así como del viscerocráneo (54).

Debemos recordar que la DC puede ser detonante o resultado de la propia TMC: Las restricciones al movimiento activo de la cabeza/cuello y las distintas tensiones musculares que se presenta crean una tendencia postural asimétrica en el niño y como consecuencia de ello una deformación y aplanamiento del cráneo (24). Pero a la inversa también ocurre, así, para los bebés con DC aunque no presenten previamente una TMC, el mantener la cabeza en una postura asimétrica acaba creando una tensión en el ECM con sus implicaciones características. (10,14). Lo que está demostrado es que cuando el cráneo se encuentra con una resistencia producida por una superficie de apoyo mantenida constante en el tiempo, le provoca una incapacidad de crecimiento en ese punto y por ello, para que el cráneo siga en desarrollo, tiene que desplazar sus fuerzas de crecimiento hacia otras zonas produciéndose así las distintas asimetrías (53,54,55).



**Figura 9.** Deformidad en paralelogramo característica de la plagiocefalia (DP). Jung, Yun . *Diagnosis and treatment of positional plagiocephaly.* Arch Craniofac Surg. [Fotografía Internet], 2020;21(2):80-86.

### Plagiocefalia posicional o deformante (DP)

Es la DC más frecuente y son muchas las consultas sobre ella en la atención pediátrica primaria en España. Su causa principal parece estar en relación con la aplicación de fuerzas externas que comprimen la parte posterior del cráneo y producen el aplanamiento del mismo (53,56).

Dependiendo de la gravedad, la DP se presenta como una forma típica anormal de la cabeza en paralelogramo con un occipital aplanado y la correspondiente asimetría facial, protuberancia frontal, desalineación de las orejas y órbitas (53) (Figura 9). Su origen puede producirse en el útero, durante el nacimiento, o puede desarrollarse de forma postnatal (54). Esta última forma es la que puede ser originada por la presencia de una TMC, en una de las últimas revisiones bibliográficas sobre la plagiocefalia y sus factores de riesgo (60) la TMC se sitúa como la segunda causa más frecuente que puede provocar una DP, en una proporción de 10 sobre 22 estudios revisados, es decir una proporción del 45%, aunque existen muchos más estudios que ya respaldan esta correlación directa (24) y algunos de ellos nos demuestran como una fisioterapia temprana para la TMC es muy eficaz a la hora de corregir la DP cuando ambas patologías se detectan antes de los 2 meses de edad. (55)

Pese a que por mucho tiempo la DP se ha considerado algo puramente estético, algunos estudios recientes apuntan a una relación entre ésta y los resultados del neurodesarrollo en niños, pero en eso me centraré más adelante, solo mencionar que por ello actualmente se ha visto mayor interés en la investigación de la plagiocefalia y sus repercusiones.

### Deformidad Facial (DF)

Es una condición en la que los dos lados de la cara no son exactamente iguales y similares. No hay que considerarlo un trastorno directamente, ya que se pueden reconocer diferentes grados de asimetría en la población normal, pero es importante saber identificar la causa de la misma, para que no esconda ningún origen de mayor importancia.

La evaluación de la asimetría facial es un reto en la deformidad por torticolis, debido a la subjetividad de la misma, pero en muchos casos es lo que nos llama la atención en

	Gaze Angle (degrees)	Translational deformity (millimeter, mm)	Rotational deficit (degrees)
Grade I			
Mild	80-90	<15	<15
Grade II			
Moderate	70-79	15-30	15-30
Grade III			
Severe	<70	>30	>30

**Figura 10.** Clasificación TMC en relación con el ángulo de la mirada. Bhaskar A, Harish U, Desai H. Congenital muscular torticollis: Use of gaze angle and translational deformity in assessment of facial asymmetry. [Fotografía Internet] Indian J Orthop. 2017.

las torticollis desatendidas y lo que hace que los padres acudan a especialistas para consultarlo (61). El problema es que esto ocurre de forma tardía y cuando la AF es diagnosticada no siempre es fácil frenarla o reestablecerla (62-64).

Puede producirse una hipoplasia de la hemicara ipsilateral, con hundimiento del cigoma y desalineación pómulos y órbitas, prominencia del frontal, desviación de la punta de la nariz hacia el lado afecto y desigualdad en posición de las orejas y boca, con inclinación de la comisura labial, por depresión del lado afecto (16,28,62-68).

Existen diversos recursos para poder diagnosticar las asimetrías. Por ejemplo, se ha demostrado que se puede utilizar el ángulo de la mirada como parámetro para valorar la AF ya que la inclinación del cuello se asocia con desviación de la mirada ocular horizontal, la cual se registra como normal en unos valores de 90°, y con la traslación del cuello desde la línea media (Figura 10). Según un reciente estudio estas desviaciones pueden ser evaluadas clínicamente a través de la fotogrametría (2D) y convertirse en marcadores para su diagnóstico, evolución y para valorar los resultados tanto de tratamientos conservadores como quirúrgicos (28,62).

Las imágenes tridimensionales (3D) también se utilizan cada vez más como herramientas objetivas para medir la AF, últimas investigaciones analizaron esa asimetría en pacientes con TMC comparándolo con un grupo control sano. Demostraron que difieren en gran proporción, encontrándose más casos en los que tienen TMC que en los sanos e incluso afirmando que se observa un crecimiento en los mismos con relación a la edad, sobre todo se notificó cambios en la superficie de la mejilla, nariz y la región de la frente (65). Apoyado por otro estudio posterior en el que además de demostrar la predominancia de AF en los niños con TMC sobre los sanos, recopiló también datos sobre la región que más se suele afectar, siendo mayor en el tercio superior y medio que en el inferior (66).

En diversos estudios sobre la TMC donde la prioridad no era examinar la deformidad craneofacial, también han obtenido datos de la evidente relación entre la desatención de la TMC o su tratamiento tardío y la aparición de estas asimetrías tanto en el paciente joven como en el adulto (67-71), con éstos y otros muchos estudios donde se han valorado pacientes de distintas edades, sexo y otras condiciones sociales queda bastante claro a día de hoy que la AF puede ser una de las secuelas más predominantes de la TMC.

### Disfunciones visuales

Como resultado de la desalineación de los distintos huesos craneofaciales, según el grado de deformidad se puede apreciar mayor desviación de las órbitas y también de los ojos (1,14,40-43,63,64,67):

- Ojo del lado afecto más pequeño y cambios en la órbita (por depresión del cigoma ipsilateral).
- Reducción de la apertura palpebral del ojo homolateral.
- Ambliopía y otras distopias.
- Contracción del músculo extraocular oblicuo superior.

### Disfunciones y asimetrías temporomandibulares, problemas oclusales

La asimetría oclusal es una alteración del desarrollo; por lo general no suele relacionarse con procesos patológicos, sino con una ligera distorsión del desarrollo normal, por ello, al principio puede pasar desapercibida hasta la maduración esquelética que suele ser alrededor de los 5 años. Habitualmente resulta de la interacción entre varios factores que influyen en un crecimiento y desarrollo asimétrico de la mandíbula, como es el caso de la presencia de una TMC (67). Se ha observado que la asimetría mandibular (AM) se establece como secundaria a la TMC debido a la rotación de la base craneal según algunos autores y según otros, cuando la limitación del PROM de la flexión lateral de la cabeza es mayor que el de rotación es más probable que exista esa asimetría (68).

Sabemos entonces, que la torticollis puede derivar en diferentes complicaciones y deformidades maxilofaciales. Debido a la postura anómala que adquiere la cabeza y cuello y su permanencia en el tiempo, los cambios en la anatomía facial incluyen una desviación ipsilateral de la mandíbula, por la cual se puede volver asimétrica y dar lugar a una deformidad permanente y con ella una diferencia en la posición del plano oclusal de la articulación témporo-mandibular (ATM) derecha con respecto a la izquierda.

A raíz de esto podemos encontrarnos distintas manifestaciones clínicas (1,10,61-68):

- Reducción de la altura de la mandíbula o ramal del lado de la torticollis.
- Apariencia plana de la mandíbula y ángulo condilar irregular.
- Inclinación del plano oclusal y maloclusión en casos más severos.
- Mordida cruzada unilateral.
- Deformidades dentales y posible asimetría de la línea dental inferior que se encuentra desviada hacia el lado afectado.
- Espasmos de los músculos masticatorios y disfunción motora de los mismos.



### **Dismorfismo en columna cervical**

A medida que crece el bebé sin la corrección adecuada, la columna cervical puede sufrir deformaciones definitivas con efectos compensatorios en el resto de las vértebras, como rotaciones y escoliosis dorsal y lumbar.

Un estudio reciente en niños apoya que la aparición de cambios deformables en la columna cervical comienza en torno a los 8 meses de edad, y la severidad de la deformidad aumenta con la edad y con el grado de tirantez del ECM. se observó un cambio en el eje de la columna vertebral con respecto al del cráneo. Los cambios más significativos fueron deformidades rotatorias y de flexión, sobre todo a nivel del atlas y axis (69).

También se han hecho estudios para explorar los cambios que pueden producirse en las vértebras cervicales de pacientes adultos que tuvieron TMC diagnosticada y se ha puntualizado que existen deformidades vertebrales definitivas a lo largo de la columna cervical en los casos de larga duración y no tratados. Se debe prestar atención a la edad en la que comienzan a desarrollarse para poder programar adecuadamente las intervenciones quirúrgicas y/o la fisioterapia. Estos, muestran variación en posición neutra del eje de la columna cervical en comparación con el del cráneo, alteración de la forma y dirección de las apófisis espinosas de C2 a C6, cambios en la altura de los cuerpos vertebrales (sobre todo a nivel del atlas), distinta dirección y nivel de las apófisis transversas, leve deformidad rotacional (mayormente en el axis) y láminas con distinta dirección y curvatura (convexas en el lado no afectado y cóncavo en el afecto), odontoides inclinada y faceta articular superior con distinta inclinación, tamaño y forma (70).

En definitiva, demuestran una deformidad rotacional que coincidía con la rotación de la cabeza hacia el lado afecto, todo ello explicado inicialmente por la movilidad limitada de la articulación atlanto-occipital que lleva a una deformidad en flexión a nivel del atlas, la cual se ha visto coincidir con la forma de la base del cráneo (69,70).

### **Escoliosis cérvico-torácica secundaria (ECS)**

Otro de los cambios compensatorios que puede experimentar la columna es la escoliosis secundaria, debido a la capacidad de esta para recuperar el equilibrio postural del esqueleto.

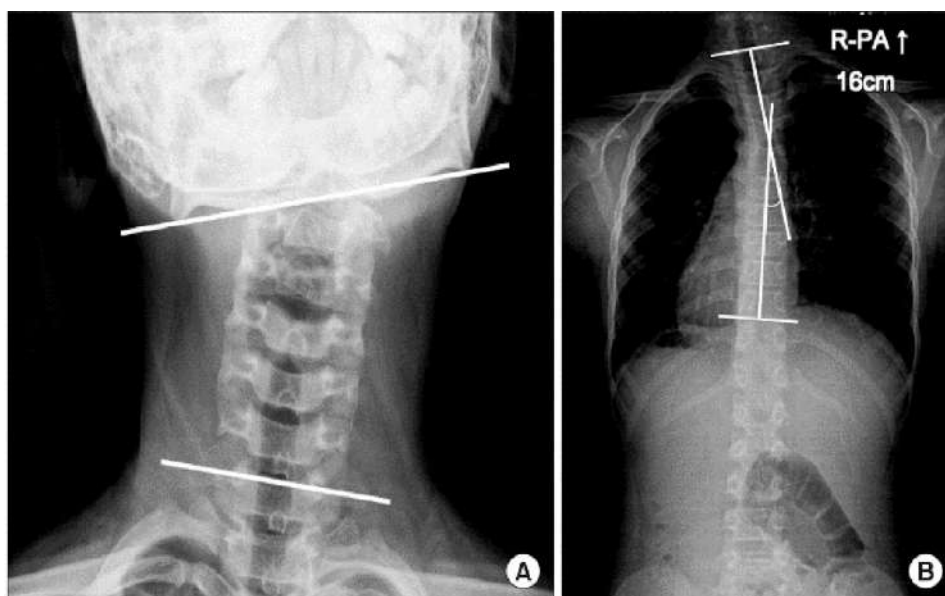
Aún no existen muchos estudios que demuestren la relación entre ambas patologías y los que hay suelen tener un bajo número de casos a examinar, al contrario de lo que ocurre con otras comorbilidades que tienen mayor prevalencia.

Mencionar en este sentido el realizado en Seúl en 2019 (71) que nos confirma la predisposición a esta escoliosis en pacientes con TMC, sobre todo aquellas que ya necesitan una intervención quirúrgica y evidencia la correlación entre la dirección y la gravedad de la tortícolis con respecto a la presencia de esta deformidad. Según su investigación, la incidencia de ECS en pacientes con TMC es de un 82,1% y también muestra datos en relación con la asimetría facial, la cual estaría presente en un 90,1% de su muestra. Además, demuestran que el lado inclinado de la cabeza es el mismo que el de la convexidad de la curva compensatoria de la columna (Figura 11).

Aunque la escoliosis sea secundaria su permanencia a largo plazo conllevará una exposición radiológica frecuente con su riesgo derivado, una disconformidad estética y la posibilidad de espondilitis degenerativa según algunos estudios (71,72).

### **Disfunción columna cervical superior denominado Desequilibrio cinético debido a la tensión suboccipital (KISS)(22)**

Término descrito por Biedermann como una disfunción articular de la unión occipital-vertebral que normalmente se trata con manipulación, pero sobre la cual hay que evaluar los riesgos de la intervención y su efectividad.



**Figura 11.** Radiografías columna vertebral que miden: A) Ángulo cérvico mandibular y B) Ángulo de Cobb. Kim JH, Yum TH, Shim JS. Secondary Cervicothoracic Scoliosis in Congenital Muscular Torticollis. [Fotografía Internet] Clin Orthop Surg. 2019.

Con este concepto agrupa los síntomas y signos asociados a trastornos funcionales de la columna cervical como una postura fija, a veces en una flexión lateral, a veces más en una retroflexión, que se combina con hipersensibilidad en la zona superior del cuello. Aunque pueda estar demostrado la existencia de una disfunción motriz en esta región originada por la tensión muscular, esta denominación, así como su diferenciación o correlación con la TMC está poco estudiada (73) (Anexo 10).

### **Movimientos cervicales dolorosos y limitados**

Acabaran necesitando intervenciones más invasivas si no son tratados (8). Se debe al propio espasmo de los músculos del cuello, que según va pasando el tiempo van afectándose en mayor o menor medida y aunque inicialmente puede no presentar dolor, la limitación y la suma de tensiones acaba dando sintomatología (10, 69-73).

### **Problemas de lactancia y de la deglución**

Derivados de los espasmos de la musculatura masticatoria, así como de las asimetrías faciales. También se producen por la simple incomodidad del bebé/niño en determinadas posturas (68).

### **Trastorno por Reflujo Gastroesofágico (ERGE)**

La correlación entre este diagnóstico y la TMC está poco estudiada, pero los fisioterapeutas pediátricos si reportan la existencia de muchos casos de torticollis que asocian el ERGE y es importante considerarlo para mejorar la eficacia de los distintos tratamientos.

Sólo he encontrado un artículo actual que investiga la coexistencia de ambos trastornos y según el mismo (74), parece ser que desde 1970 no existe ninguna evidencia científica de ello. Pudiendo concluir de dicha investigación, que es importante conocer datos relevantes sobre el ERGE para poder identificarlo cuando valoremos a los bebés con TMC:

- *Síntomas* (según la Academia Estadounidense de Pediatría): regurgitación o vómitos asociados con irritabilidad, anorexia o rechazo de alimentación, poco aumento de peso, deglución dolorosa y arqueamiento de la espalda al alimentarse
- *Rango de edad pico*: entre 4 y 6 meses de edad.
- *Recomendaciones posturales*: entre ellas, hay que recomendar que no estén mucho tiempo en moisés, columpios y otros portabebés ya que el reflujo puede verse incrementado.
- *Influencia sobre el desarrollo motor*: debido a la poca tolerancia a estar en determinadas posiciones como boca abajo porque aumentaría el ERGE, lo que conlleva que un menor desarrollo en la fuerza de la musculatura de cuello y tronco y también de las extremidades.

No se conoce causalidad entre ambas patologías, así que hay que considerar que probablemente se den al mismo tiempo.

Además, habría que hacer un diagnóstico diferencial entre ERGE y el Reflujo gastroesofágico natural (RGE) y también de la presencia del Síndrome de Sandifer.

### **Alteraciones del desarrollo psicomotor**

Debido a la presencia de las deformidades y trastornos anteriores, el niño se va a enfrentar al mundo que lo rodea de una manera dispar al resto. Desde el inicio, el límite de los movimientos normales en cabeza y cuello y el desequilibrio muscular ocasionado, no le van a permitir desenvolverse según lo que establece la normalidad y su evolución y desarrollo va a verse alterado en mayor o menor medida (75).

Por ello, los bebés con TMC se predisponen a un uso unilateral del cuerpo lo que conlleva una interrupción y una progresión diferente en cuanto a la adquisición de los diferentes ítems motores, como, por ejemplo (10,14,16,17,22,41):

- *Búsqueda del pezón materno*: Incapacidad o dificultad de efectuar el gesto de rastreo con la consiguiente irritabilidad.
- *Reconocimiento y seguimiento auditivo y visual*: Se verá limitado por el dolor y restricción del movimiento de la cabeza-cuello.
- *Fijación de la mirada*: Se mantendrá menos tiempo.
- *El control de la cabeza*: Tardará más en conseguir que sea estable y simétrico.
- *Aceptación de determinadas posturas*: Le resultará incómodo estar boca abajo y en decúbito lateral.
- *El enderezamiento progresivo de tronco y extremidades de forma simétrica* también se conseguirá tardíamente y con posibles desequilibrios.
- *Volteo*: Donde podemos observar mayor dificultad para llevarlo a cabo hacia el lado contralateral al ECM afecto,
- *Alcanzar objetos*: Dificultad o función inadecuada de la mano del lado de la lesión.
- *Sedestación*: Puede costar más tiempo adquirirla adecuadamente o ser atípica.
- *Rastreo y gateo*: Pueden resultar no coordinados ni eficaces. O directamente se pueden saltar el logro de dichas capacidades.
- *Todas las habilidades de coordinación bilateral* pueden verse alteradas: Se debe a que se establece una distribución asimétrica del peso corporal.
- *Reacciones protectoras y de defensa asimétricas* y retardadas de la cabeza, cuello y tronco.
- *Signo de Trendelenburg* en niños que caminan u otras alteraciones de la marcha.

Diversos estudios destacan que la aparición de la TMC en el niño provoca generalmente déficits u anomalías en el desarrollo psicomotor(48-55-76) y parece que princi-

palmente en relación con la motricidad gruesa (77), aunque aún hay poca evidencia y consenso sobre ello.

Waternberg et al (2016) encontró en una evaluación inicial, que el retraso en el desarrollo motor era bastante más frecuente en bebés con TMC postural con asimetría funcional ante los que no presentaban asimetría (78).

Un estudio de seguimiento realizado en 2012 sugirió que la TMC puede ser considerada un factor de riesgo para la evolución neurológica de algunos bebés (el 44,1% de su muestra) ya que podrían desarrollar trastornos persistentes, como el trastorno del desarrollo de la coordinación y el trastorno por déficit de atención/hiperactividad o deterioro del lenguaje y que pueden no manifestarse hasta los primeros años escolares (79).

Otros anteriores (80,81), establecen que los bebés con TMC tienen una mayor prevalencia de retraso motor grueso entre los 2 y 6 meses de edad y que en la mayoría de los bebés si reciben fisioterapia para la TMC se resuelve entre los 8 y 15 meses de edad, por lo que podría ser que los efectos de estos retrasos no sean tan influyentes a largo plazo (82). Ante esto último, considero que hay pocos estudios que demuestren o discutan estas teorías, aunque actualmente parece estar aumentando el interés en su estudio por parte de médicos e investigadores.

Hobaek Siegenthaler M en 2017 (16) menciona también la peculiaridad de que parece ser que el retraso en el desarrollo puede pasar más desapercibido en los primeros años de los niños (edad preescolar) y hacerse otra vez más evidente en edad escolar.

Considerando que, en teoría, los niños en edad escolar puedan quejarse de más dolor de nuevo y que los déficits posturales serían más obvios en los bebés y en los niños en edad escolar que en los niños pequeños. Añadiendo que como en la edad preescolar/escolar se produce un mayor desarrollo y complejidad de la capacidad y la coordinación visual-motora, la cual aumenta a partir de los 5 años de edad, lo más probable es que sea más factible entonces detectar un retraso que anteriormente habíamos descartado o dado por superado.

Es más común encontrarnos artículos e investigaciones que valoren el retraso en el desarrollo dentro de la DP como patología específica, pero como ésta también puede estar originada como he comentado y como se ha visto en numerosos estudios, por la TMC y siendo el resultado final el mismo, una deformidad craneal que repercute en los actos cotidianos del bebé/niño, considero que los artículos que menciono a continuación también aportan datos sobre la influencia de la misma en el retraso de los niños. Así, mencionar una última revisión sistemática en la que de 19 estudios 13 de ellos concluyeron que existía una relación directa entre la DP y el retraso en el desarrollo, aunque el referente al área motora fue la más observada, también se encontraron retrasos en el lenguaje y la cognición. (83). En esta revisión el tono anormal y la tortícolis también fueron observadas como covariables analíticas ya que previamente se había sugerido en distinta literatura que los lactantes con DP presentan un tono más anormal que nos lleva a considerar la TMC como factor de riesgo de la misma.

Otro artículo actual evaluó el retraso en el desarrollo en un grupo de pacientes con DP frente a otro sin ella y sus resultados fueron significativamente importantes al existir un gran aumento de las probabilidades de retraso motor, del lenguaje, social y general en el grupo de DP, en concreto un 17,5% ante el 8,7% de los pacientes sin DP (84).

Añadir una de las últimas investigaciones al respecto donde es aún mayor la proporción de casos de niños con DP que evidencian retrasos en el desarrollo; se encontró en un 4,09% (21 niños de una muestra de 513) y se observó además que la prevalencia era mayor cuando la asimetría de la bóveda craneal (AVC) era de más de 10 mm. Atreviéndose los autores a sugerir que si podemos lograr reducir el ACV a menos de 10 mm con un tratamiento conservador o terapia con casco se podría ayudar a prevenir el retraso en el desarrollo neurológico en los niños y los médicos deberían actuar desde el momento en el que la propia DP es leve (85).

Como ya he comentado en el apartado del diagnóstico, los fisioterapeutas debemos valorar por tanto eficazmente el desarrollo de nuestros pequeños pacientes con TMC, indistintamente a que ya lo haya podido realizar un médico previamente, ya que disponemos de los conocimientos y recursos para ello. En este caso, usaremos las pruebas estandarizadas con validez predictiva establecida para realizar un seguimiento a los bebés en busca de posibles retrasos en el desarrollo que ya hayan surgido o que puedan surgir y, si se identifican, debemos abordarlos e incluirlos en el tratamiento junto a la TMC, ya que se ha comprobado el aumento en la eficacia general del propio tratamiento al añadirlos (16,45).

### **Alteraciones cognitivas, académicas y psicológicas**

Todas estas deformidades pueden ocasionar secuelas psicológicas y de disfunción social en los niños durante la edad escolar (1, 75).

Con respecto a la deformidad craneal, como parece influir en una restricción de la expansión del cerebro en unas áreas y que deriva en el crecimiento hacia otras provocando anomalías corticales y subcorticales y afectando al parénquima cerebral, se puede llegar a pensar que influye en que pueda dar lugar a desarrollos cognitivos diferente y de todo el desarrollo neurológico del niño (40,85-87).

La presencia de anomalías o asimetrías notables en la cara a menudo se consideran menos atractivas y puede llevar a consecuencias en el desarrollo psicosocial sobre todo en la infancia y adolescencia. Dentro de todas estas alteraciones podemos observar:

- *Problemas de fonación y masticación.* Debido a que puede haber dolor e incapacidad funcional derivado de la asimetría en las ATM que produce una anomalía en el desempeño de estas acciones (17,68).
- *Trastornos del lenguaje.* El desarrollo y evolución del lenguaje viene de la mano del resto del desarrollo neurológico del niño, es decir, no es independiente, por lo tanto, un retraso en la consecución de los ítems iniciales

también provoca trastornos en cuanto a la adquisición del lenguaje y otras habilidades psicosociales y cognitivas (40). En estos tiempos en los que se les presta más atención a los posibles efectos a largo plazo de las deformidades craneales nos encontramos estudios que instan en la necesidad de una mayor investigación sobre el desarrollo neurológico (57,83-85,88,89).

Estudios muy recientes concluyen que el área del lenguaje en el cerebro es notoriamente más amplia de lo que se pensaba, encontrándonos como significativas (40,86):

- *Área de Wernicke*: Se relaciona con el sistema léxico/semántico, responsable del reconocimiento de palabras, asociaciones lingüísticas.
- *Área de Broca*: Se relaciona con el sistema gramatical, responsable de la producción del lenguaje y la gramática.
- *Ínsula*: Coordina los dos sistemas lingüísticos cerebrales.

Así pues, el desarrollo del lenguaje podría verse influenciado por cualquier deformidad que repercuta sobre estas áreas, como demuestra por ejemplo un estudio que nos habla de la influencia sobre el lenguaje ante una deformidad craneal (40), éste diferencia entre si la deformidad que se produce es una plagiocefalia derecha o izquierda y se obtienen como resultados una mayor predominancia de afectación sobre el lenguaje y socialización en los bebés que presentan DP derecha, aunque en todos ellos se muestre un cierta disminución en el valor del desarrollo según la escala de Brunet Lèzine. Dicha predominancia de un lado sobre el otro, acaba equilibrándose entre sí y con respecto a los parámetros normales tras recibir tratamiento fisioterapéutico.

- *Pobre rendimiento escolar*. Existen pocos estudios referentes a esta valoración directamente relacionados con la TMC, aunque algunos de los mencionados en los apartados anteriores ya ponen alguna evidencia sobre la posibilidad de encontrar en edad escolar algún déficit en estos logros, es en relación con las deformidades craneales como la DP donde en el momento actual se está llevando a cabo más investigación.

Mencionar un par de estudios recientes que se han llevado a cabo para valorar la cognición y el rendimiento en niños con y sin deformidad craneal y demostrar la teoría de que los que habían sido diagnosticados de DP cuando eran bebés obtendrían una puntuación más baja que los sanos (88,89). Éstos, aportan datos significativos de que la gravedad de la DP se asoció con puntuaciones más bajas en todos los resultados y en concreto, en los niños que tenían DP moderado-severo eran peor que los que presentaban un cuadro leve. Tras estos hallazgos de puntuaciones más bajas en los parámetros de medidas de cognición y, en menor medida, en el rendimiento académico y teniendo en cuenta que estos niños continúan mostrando ciertas diferencias en la etapa escolar con respecto a sus compañeros no afectados, proponen que hubiera que considerar la presencia o ausencia de DP como un "marcador" útil y de fácil valoración de riesgo de desarrollo futuro.

Recalcar en cuanto a la TMC, que en concreto una de las investigaciones demuestra que dentro de su proporción de estudio (179 niños con DP y 140 de grupo control no afectados), unos 84 de los que presentaban DP(45%) tenían antecedentes de torticosis, por lo que se sigue demostrando la relación directa entre ambas patologías (88).

No obstante, hay que recordar que un pobre rendimiento escolar no solo se debe a un posible déficit cognitivo, sino que muchas veces viene más determinado por los factores psicosociales y el entorno en el que se encuentra el niño, y sobre esto, el papel de la imagen física que por desgracia es demasiado influyente, así como la propia incomodidad postural o problemas de espalda que puede haber desarrollado el niño como secuelas de la TMC, pueden afectar directamente y dar lugar a una dificultad de aprendizaje y estudio.

- Baja autoestima.
- Depresión.
- Discriminación, burlas y apodos.
- Falta de oportunidades de desarrollo personal, económico y social.

### **Otros trastornos musculoesqueléticos**

Algunos se presentan a la par y otros pueden aparecer como consecuencia de la TMC. Tenemos entre otros:

#### *Displasia de cadera (DDC)*

Es una anomalía en el desarrollo de la articulación de la cadera en la cual el acetábulo, la cápsula articular, el fémur proximal y/o las partes blandas se encuentra alterados.

El término DDC, engloba distintas patologías anatómicas de la cadera que pueden ser congénitas o desarrollarse durante la infancia y la niñez: inestabilidad neonatal; displasia acetabular; subluxación de la cadera; y verdadera luxación de la cadera. Se considera el trastorno de cadera más común en ortopedia pediátrica y su incidencia a nivel mundial oscila de 1 a 34 casos por cada 1000 nacimientos y una prevalencia del 1-1,5% en los recién nacidos vivos (90), aunque un último estudio encontró una prevalencia mucho mayor, en torno al 11,1%, lo que es hasta 3 veces más que la de la población general (91).

La TMC es uno de los posibles factores asociados a la DDC, junto con otras anomalías como el pie zambo y el metatarso varo. La correlación entre ambas se ha estudiado a lo largo de los años siendo Coventry y Harris los primeros en describirla en 1959. (92-94)

Además, se ha ido demostrando con el tiempo el beneficio frente a las repercusiones futuras como la coxartrosis juvenil, dolor crónico y otras alteraciones de la marcha irreversibles, gracias a el descubrimiento temprano de la DDC derivado de la recomendación de realizar siempre un cribado y un buen examen de las caderas en los bebés

con TMC, ya que en ocasiones, los signos clínicos de la DDC pueden pasar desapercibidos inicialmente.

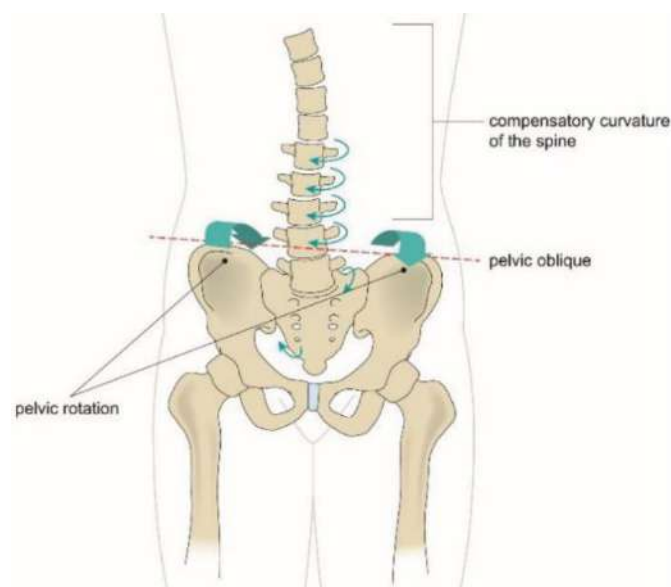
Uno de los últimos estudios nos muestra que la probabilidad de que los niños con TMC presenten DDC al mismo tiempo es del 8,2%, la tasa de detección es significativamente más alta que la de los niños sin tortícolis, aunque es menor que en otros estudios que nos hablan de una proporción del 11,6 al 17,0%. Esto se lleva estudiando desde que en 1962 Iwahara e Ikeda descubrieron por primera vez una tasa de incidencia del 14,8% de DDH en sus pacientes con CMT. (93,94).

### *Mala alineación pélvica*

Este síndrome (SPM) se debe a un cambio en la biomecánica de la pelvis con respecto al eje central del cuerpo por presencia de TMC y/o de escoliosis secundaria.

Se produce una torsión rotacional de la pelvis que conlleva a un deslizamiento hacia arriba de la articulación sacroilíaca y un movimiento hacia dentro o hacia afuera, los cuales, al mantenerse en el tiempo producen una deformidad de la misma (95).

Si la postura característica de la TMC, provocada por el cambio de elasticidad del ECM y por la disminución del ROM, persistiese, el niño tiene que reequilibrarse con el tronco para mantener la mirada horizontal, provocando un movimiento compensatorio del hombro del lado afecto (el cual se eleva) y de la columna, inicialmente cervical, que acaba repercutiendo en el resto de la columna y también en la pelvis (Fotografía 12).



**Figura 12.** Asimetría en la alineación del hueso pélvico en el plano transversal y coronal y adaptación compensatoria columna vertebral. Park JI, Kee JH, Choi JY, Yang SS. *Is Longstanding Congenital Muscular Torticollis Provoking Pelvic Malalignment Syndrome?*

Este síndrome así como su relación con la TMC está especialmente poco investigado, solo he encontrado un artículo en el que observan esta vinculación así como los factores asociados con el desarrollo del SPM en niños con TMC de larga duración (95), en éste, tras revisar a un total de 130 ni-

ños que habían sido diagnosticados de TMC previamente y valorar los cambios que se encontraron en la alineación de la columna y la pelvis con respecto a la normalidad, encontraron que un 39,2% (51 de los niños y niñas del estudio) presentaban SPM. Otro hallazgo importante de este estudio en cuanto a la fibrosis residual del ECM concluyó que aunque inicialmente el síntoma clínico de la TMC no sea grave, podría igualmente desarrollar en el futuro el SPM.

Estudios anteriores (71), ya observaron como algunos niños con escoliosis secundaria y asimetría en la pelvis habían padecido anteriormente TMC y que la gravedad de la escoliosis tenía una influencia directa sobre la oblicuidad de la pelvis en el adolescente con escoliosis idiopática.

El paciente con SPM presenta sintomatología de dolor y debilidad muscular, así como una tensión asimétrica en ligamentos sacroilíacos e iliolumbares, que pueden incluso llegar a dar como resultado una longitud funcional diferente en los MMII y una curvatura compensatoria de la columna.

## OBJETIVOS

### Objetivo general

El objetivo general de este trabajo consiste en realizar una revisión bibliográfica actualizada de todo lo que sabemos sobre la Tortícolis Muscular Congénita con los últimos estudios y agrupar las distintas secuelas que pueden desarrollarse cuando la tortícolis muscular no es tratada o resuelta a tiempo.

### Objetivos específicos

Los objetivos específicos serán:

- Conocer cuáles son las comorbilidades y posibles complicaciones o secuelas a largo plazo.
- Cuantificar cuantos estudios específicos recientes hay al respecto, tanto de forma conjunta como independiente.
- Valorar la influencia y repercusión de cada una de ellas en el crecimiento y desarrollo del paciente pediátrico.

## METODOLOGÍA

### Fuente de datos

La búsqueda de artículos científicos tuvo lugar entre noviembre de 2021 y marzo de 2022.

Para realizar esta revisión bibliográfica lo más completa posible y garantizar la consecución de la calidad de ésta, se ha seguido la declaración PRISMA (Preferred Reporting Items for Systematic reviews and Meta-Analyses) y las modificaciones y ampliaciones de QUOROM.

Se ha realizado una búsqueda exhaustiva en las siguientes bases de datos: Medline a través del motor de búsqueda Pubmed, SciELO, Physiotherapy Evidence Database (PEDro), LILACS, Web of Science Dialnet.

En cuanto a la elaboración de la introducción, también se utilizó el motor de búsqueda Google Académico, Semantic Scholar y consulté páginas webs referentes a los distintos elementos que consideré interesantes mientras desarrollaba la narrativa de la misma.

Se realizó también una búsqueda manual de las bibliografías de los artículos ya seleccionados, para así aportar información adicional que pudiera no observarse en los artículos iniciales o identificar aquellos que la búsqueda electrónica no hubiese señalado.

En cuanto a la gestión de la bibliografía localizada, se utilizó el gestor bibliográfico Mendeley para administrar las referencias y crear una bibliografía en formato Vancouver.

### Estrategia de búsqueda

La estrategia de búsqueda se realizó bajo el sistema PICO. En todas las bases de datos se utilizaron términos similares de lenguaje libre en inglés y español, inicialmente busqué solamente los términos "torticollis", "torticollis", "torticollis congénita", "torticollis congenital" y posteriormente lo combiné con el operador booleano "AND" a cada una de las secuelas encontradas en los primeros artículos revisados, además de usar el truncador: "\*" y las comillas (") para unir dos palabras y ajustar la búsqueda.

En algunas búsquedas se utilizó el lenguaje controlado: Tesoro Medical Subject Headlines (MeSH): "torticollis", "comorbidity".

Solo se ha establecido un filtro de antigüedad de máximo 5 años para las publicaciones y otro referente a la especie "ser

humano". Como el número de artículos encontrados no fue elevado, no se limitó inicialmente la búsqueda añadiendo otros filtros.

Las palabras claves utilizadas para concretar la revisión fueron; "reflujo", "reflux", "escoliosis", "scoliosis", "displasia cadera", "hyp dysplasia", "pelvis", "pelvis", "asimetría craneofacial", "craniofacial asymmetry", "plagiocefalia", "plagiocephaly", "mala oclusión", "malocclusion", "desarrollo psicomotor", "psychomotor development", "retraso neurodesarrollo", "development delay".

Posteriormente se procede a la selección de los estudios acordes con el objetivo de esta revisión.

### Selección de artículos

Para llevar a cabo la selección de los documentos se realizó una lectura preliminar del título y del resumen, estableciendo los siguientes criterios

#### Criterios de inclusión:

Todos los artículos que versaban sobre el concepto central examinado en esta revisión: es decir, la prevalencia y las características de las comorbilidades y secuelas en el niño y en el adulto con TMC no tratada.

Identificadas dichas secuelas y comorbilidades, como: asimetrías craneofaciales, disfunciones mandibulares, disfunciones visuales, alteraciones columna vertebral y pelvis, reflujo, deficiencias motoras, alteración del lenguaje, retraso general del desarrollo o problemas de comportamiento.

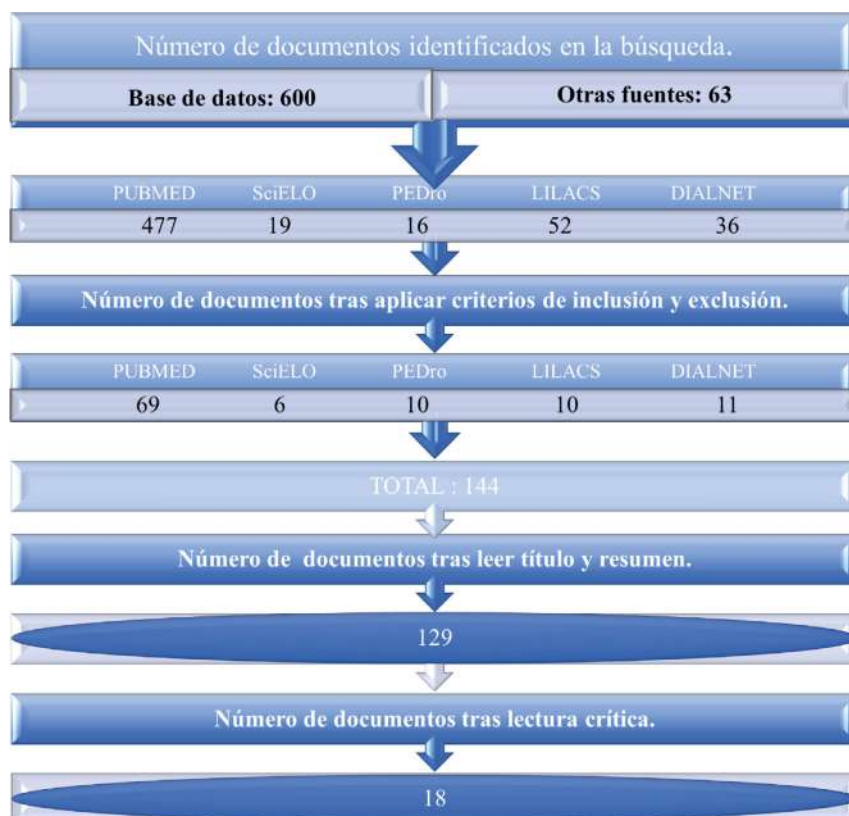


Figura 13. Diagrama de flujo PRISMA de la revisión bibliográfica. Fuente: elaboración propia.

Referentes al diseño/tipo de estudio, se seleccionaron todos los artículos que hablaran al respecto, incluyendo los de revisión, ensayos clínicos, estudios de cohortes retrospectivos, prospectivos, ensayos de intervención y descriptivos, así como revisiones sistemáticas u otros que aborden otros aspectos de la TMC con el fin de identificar estudios adicionales elegibles para su inclusión.

En cuanto al contexto de los artículos, no se aplican factores culturales, geográficos o poblacionales. No se aplicaron tampoco restricciones de idioma.

**Criterios de exclusión**

El primer criterio de exclusión fue para aquellos artículos o resúmenes que no fueran publicados entre el 2017 y 2022 y que no fueran realizados en seres humanos. Se excluyeron también resúmenes de congresos, comentarios y artículos de opinión. Después se descartaron en una tercera selección por título, aquellos artículos duplicados. Y por último se desecharon los artículos que trataran de otros tipos de tortícolis.

**Selección de estudios**

Tras realizar las búsquedas y valorar los resúmenes y títulos pertinentes, se revisó el artículo de texto completo de cada uno de ellos para identificar y aplicar los criterios mencionados anteriormente. En el caso en que los títulos y los resúmenes fueran ambiguos, también se analizaron esos artículos en su totalidad para determinar su pertinencia.

Finalmente se obtuvieron un total de 18 estudios potencialmente relevantes para la revisión sistemática.

El diagrama de flujo que se presenta a continuación refleja cómo se realizó el proceso de selección de los artículos (Figura 13).

**Extracción de datos**

No se realiza una evaluación formal de la calidad de los estudios incluidos, ya que el objetivo de esta revisión es localizar y proporcionar una recopilación de las distintas secuelas y comorbilidades y ver que evidencia disponible existe, no solo la mejor, para responder a esta pregunta particular.

**RESULTADOS**

En total, se identificaron 663 artículos, quedando 144 tras aplicar los distintos criterios de inclusión y exclusión esta-

tura a texto completo después de eliminar duplicados y elegirlos por título y resumen, por último, solamente 18 artículos fueron seleccionados para el desarrollo final de este trabajo.

**DESARROLLO**

Además del siguiente análisis de porque cada artículo ha aportado información relevante a este trabajo ya que responden a los objetivos específicos del mismo, y a efectos de facilitar la obtención de la información, se han diseñado unas tablas en las que se resumen los datos más relevantes de cada artículo seleccionado. En ellas se incluyen los autores del estudio, el año, el tipo de estudio/artículo, la muestra, objetivo de investigación, sus resultados y las conclusiones obtenidas por los autores.

Previamente, añadir una tabla que recoge la cantidad de artículos encontrados para cada tipo de secuela o los que nos mostraban datos de ellas en conjunto.

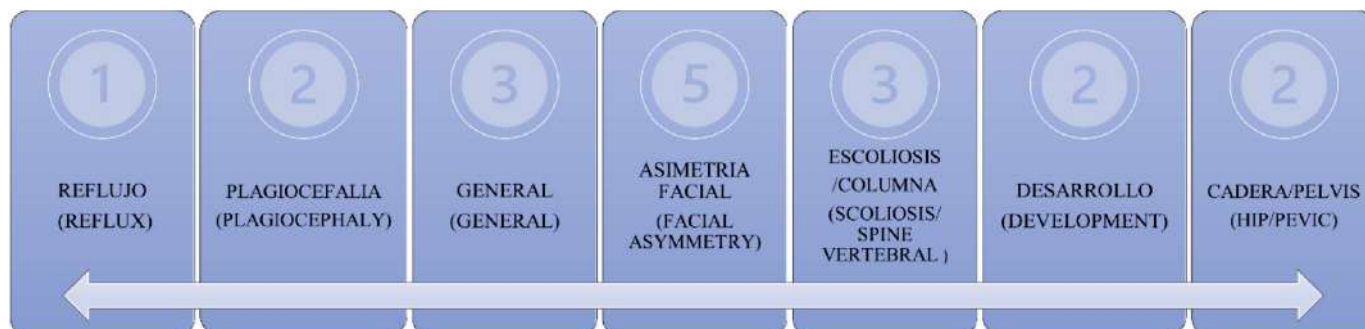
A continuación trato cada artículo en relación con la secuela o comorbilidad estudiada:

**REFLUJO GASTROESOFÁGICO**

Ante esta secuela me llamó enormemente la atención encontrarme con un único artículo que tratase sobre el tema, considerando que son dos de las patologías más vistas por parte de las clínicas de fisioterapia en los pacientes pediátricos, junto con la plagiocefalia y los cólicos del lactante y que en muchas ocasiones hemos visto relacionados sobre todo a la hora de beneficiarse mutuamente durante el tratamiento.

En concreto la investigación llevada a cabo por Bercik D et al. (74) tiene una amplia muestra de sujetos para el estudio y esto permitió dividirlos por edad en varios grupos para observar con mayor exactitud en que etapa era más característica la asociación de ambos diagnósticos aunque todos fueran menores de 12 meses. En concreto se encontraron los siguientes porcentajes: 14% de 0-3 meses, 23% de 4-6 meses, 14% de 7-9 meses y 5,4% de 10 a 12 meses aunque en todos los grupos se obtuvo una mayor prevalencia de bebés con diagnóstico de TMC y RGE en comparación con los que no tenían RGE.

Aunque se necesitan más estudios al respecto y aunque los propios autores aportan una serie de recomendaciones para que estos se realicen, de momento podemos quedarnos con los datos que aportan tanto de la pre-



edad son más representativas, para que al menos seamos más conscientes desde el campo de la fisioterapia a la hora del tratamiento así como de las recomendaciones a los padres y olvidarnos de aconsejar como antiguamente la necesidad constante de que el niño esté en decúbito supino ligeramente incorporado como medida resolutoria ya que al contrario de lo que se pensaba puede resultar contraproducente y dar lugar a otro tipo de restricciones.

## DEFORMIDAD DE PLAGIOCEFALIA

La tortícolis es un factor de riesgo para la plagiocefalia y se considera uno de los más influyentes, aunque sólo se mostró significativa en aproximadamente la mitad de los estudios empíricos de mayor calidad incluidos en la revisión sistemática de Bock F et al (60).

Leung A et al.(24) demostraron sin embargo como influye la activación del ECM en la DP en RN a término, sobre todo a las 9 semanas de edad y con ellos se puede evidenciar como una TMC puede ser una de las mayores razones por las que se puede originar una DP.

## GENERAL

En los casos clínicos estudiados por Hobaek Siegenthaler M (16) nos muestra cómo se pueden presentar distintas secuelas o complicaciones en las TMC desatendidas, se observan cambios fisiológicos en la curvatura torácica, pérdida de movimiento segmentario en las cervicales, plagiocefalia, déficit de movilidad en la articulación iliosacra derecha y también se observó un retraso en la motricidad gruesa. Y demostró como tras someterse ambos casos a tratamiento fisioterapéutico y quiropráctico mejoraron tanto en postura, aumento del ROM activo y pasivo en el cuello, y mejoraron las habilidades motoras y coordinativas.

Hernández-Dinza P et al.(96) examinó las complicaciones más frecuentes en un grupo de 20 pacientes diagnosticados de TMC y las agrupó en dos rango de edad observándose que dichas secuelas existían en mayor proporción cuanto más tarde se diagnosticaran y trataran. Por orden de frecuencia se encontraron: acortamiento del ECM, la asimetría facial, la plagiocefalia, distopia orbitaria y distopia auricular.

También realizó una investigación a gran escala Kim OH et al (76) para investigar las comorbilidades neurológicas y musculoesqueléticas asociadas a la TMC en niños, donde el dato más importante obtenido a mi parecer es que de los 1719 niños con TMC el 13,6% presentaba una o más comorbilidad asociada, bastante mayor proporción que en el grupo control. Además, observaron que la más frecuente era la presencia de displasia de cadera.

## DESARROLLO

Kim OH et al (76) nos aportó datos sobre la influencia sobre el desarrollo total, aunque no observaron diferencias llamativas en las distintas áreas (comunicación, motricidad gruesa, fina, resolución de problemas ni en el desarrollo social). Se evidenció que el riesgo de retraso fue mayor para los niños que no recibieron rehabilitación para la TMC.

Anteriormente, Zhou X (77), investigó el predominio de retraso del desarrollo motor en niños con TMC y en este estudio si diferenciaron entre la motricidad gruesa y fina, encontrando más alteración en la gruesa.

## ASIMETRÍA FACIAL Y MANDIBULAR

Prácticamente todos los artículos mencionan y aportan algún dato sobre las repercusiones y las alteraciones de la simetría facial y mandibular, tanto los de la revisión como los utilizados para la contextualización de la TMC.

Muchos casos de TMC con AF o AM evidentes acaban necesitando de intervención quirúrgica ya sea por crear secuelas disfuncionales o estéticas. Tonkaboni A et al (63) estudió un par de casos clínicos en adultos jóvenes con TMC desatendidas que necesitaron de intervención quirúrgica con liberación bipolar del ECM por deformidad estética principalmente porque a veces los pacientes no son conscientes de su problema maxilofacial y oclusal.

Este estudio demostró que incluso en los adultos cuya TMC no fue tratada la cirugía del ECM puede mejorar algunas complicaciones maxilofaciales como la asimetría y el trastorno temporomandibular y el rango de movimiento de cuello y mandíbula, aunque no siempre resolver los problemas de AF debido a la cronificación de las deformidades. Eranhikkal A et al (64) observaron los mismos resultados pero esta vez atendiendo a un caso clínico de un paciente pediátrico que ya presentaba asimetrías, restricciones de movilidad y lesiones intrabucales, además afirmaron que los rasgos faciales tienen un papel importante en la identificación de la TMC y pueden ayudar a su detección temprana, también desde el campo del especialista odontológico. Lo que nos demuestra la gran importancia del trabajo interdisciplinar.

La investigación llevada a cabo por Fenton R et al (68) con una muestra de 284 bebés de menos de 15 meses y diagnosticados de TMC, AM Y DP evaluaron los cambios mandibulares tras tratamiento fisioterápico. Encontraron que en torno al 10% (25-30) de los pacientes con DP y CMT valorados, tenían AM en el examen clínico la cual se relaciona principalmente con la TMC y no tanto con la DP, influyendo mayormente el componente de limitación del PROM en flexión lateral. Y se demostró como la asimetría ramal y el plano oclusal, mejoraron en todos los lactantes tras el tratamiento. Hernández DPA et al (1) también recalcaron que el tratamiento de fisioterapia es eficaz y mejora la calidad de vida del paciente. En la asimetría facial, cuando el diagnóstico es tardío, pueden no verse cambios ni mejoría.

Por último mencionar el beneficio que aporta las nuevas formas de diagnóstico para llevar a cabo un diagnóstico más rápido y menos invasivo y con ello un tratamiento más eficaz y resolutorio. Vallen H et al (65) obtuvieron datos significativos gracias a la estereofotogrametría 3D en cuanto a las mediciones y comparaciones de partes concretas de la cara, sobre todo la mejilla, la nariz y la región de la frente y también observaron un ligero aumento de la asimetría a lo largo de los años tanto en los grupos de tortícolis como en los de control, incluso se atrevieron a



proponer que en un futuro los datos faciales en 3D podrían utilizarse para crear una escala de clasificación para categorizar la gravedad de la asimetría facial. El último estudio es el llevado a cabo por Baratta VM et al (66) en el cual examinaron a través de imágenes 3D si existía AF más notable en niños con TMC que en aquellos sin ella con la misma edad, mostraron que existía una mayor diferencia de grados de simetría en los dos tercios superiores de la cara, además de apreciar que en el tercio medio se produce mayor deformidad y afirman que esta metodología servirá para un mejor tratamiento en los casos de trastornos craneofaciales pediátricos.

### DEFORMIDAD COLUMNA

Como hemos observado ya, la influencia de la TMC sobre el resto de la columna es indiscutible. Dos estudios consecutivo llevados a cabo por Hussein MA et al (69,70) nos demuestran como cambia el eje de la columna vertebral en los pacientes con TMC en comparación con la base del cráneo así como los cambios que se producen en los cuerpos vertebrales, láminas, facetas articulares y apófisis. En ambas investigaciones nos hablan de que estos cambios se convierten en deformidades definitivas de la columna y también hacen referencia a la importancia de prestar atención de forma temprana a cualquier alteración posicional o estructural para evitar que esto comienzo a desarrollarse con el correcto tratamiento fisioterapéutico.

En cuanto a la escoliosis (ECTS), Kim JH et al (71) supervisó durante un año a una muestra de unos 87 pacientes de más de 4 años con ECTS de los 106 diagnosticados de TMC, aunque el estudio estaba destinado a valorar la influencia de la intervención quirúrgica sobre el ECM, también tenía

como objetivo demostrar la prevalencia de la coexistencia ambas patologías en el niño y adulto que fue de un 82,1%, y tras ver que la resolución que dicha cirugía produjo un beneficio significativo tanto en la asimetría facial como en la propia escoliosis además nos justificó como influye la tensión persistente del ECM sobre estas disfunciones. Hay que añadir que los efectos de la intervención se vieron influenciados por la edad del paciente y el ángulo de COBB preoperatorio y que existía mayor capacidad de remodelar la escoliosis en pacientes que aún estaban en desarrollo.

También un reciente estudio, Park JI et al (95) aportó datos de prevalencia de al respecto, donde el 15,4% (20 niños) desarrollaron escoliosis y un 2,3% (3) tenían SPM con escoliosis.

### ALTERACIONES CADERA/PELVIS

La TMC es uno de los posibles factores asociados con la DDC, se desconocen las causas aunque existen muchas teorías, pero los últimos artículos encontrados nos muestran esa prevalencia conjunta. Desde la investigación ya mencionada de Kim OH et al (76) cuya muestra presentaba una proporción del 4,5% de los casos diagnosticados con TMC (1719 niños) a una anterior llevada a cabo por Wang N et al (94), la cual también contaba con una amplia cantidad de sujetos para el estudio (5060 niños con sospecha de TMC Y DDC) y en la que además de demostrar una evidencia clara de la correlación entre ambas: 8,2%, llegaron a demostrar que existe una cierta correspondencia entre los diferentes tipos de DDH y CMT e intentaron crear una base para fomentar el cribado neonatal completo de ambas mediante pruebas de ultrasonidos en China.

AUTORES / AÑO	T.E	MUESTRA	OBJETIVO	EVALUACIÓN	RESULTADOS	CONCLUSIÓN
Bereik D, Diemer S, Westrick S, Worley S, Suder R.  2019	RR	2538 BEBÉS <12 MESES CON TMC	Observar la correlación entre TMC y ERGE y otras comorbilidades.	Examen de las Historias Clínicas de todos los bebés diagnosticados con TMC en el sistema de Salud de la Clínica Cleveland (2010-2015) y posteriormente fueron evaluados para buscar diagnóstico de ERGE.	Mayor proporción de diagnóstico de TMC en el sexo masculino (58,2%). La edad media de aparición de la TMC fue de 3,0 meses. El diagnóstico de ERGE se dio en el 27,9% de los casos.	Prevalencia de bebés diagnosticados de TMC y ERGE fue mayor en todos los grupos de edad que los que no tenían ERGE. Así como con las demás comorbilidades que han examinado.  La prevalencia más alta ocurrió en el grupo de 10 a 12 meses.  La prevalencia de nacimiento de nalgas fue ligeramente mayor en los bebés con TMC que en la población general.
Leung A, Mandrusia A, Paulina A, Gavranich J, Johnston L.  2017	EP	82 BEBÉS DE 3 A 9 SEMANAS DE EDAD.	Examinar como influye la activación del ECM en la DP en RN a término.	Tomaron de referencias para evaluar:  - La activación del ECM: Las respuestas activas de enderezamiento de cabeza/cuerpo a las 3/6/9 semanas.  - La plagiocefalia: el mCVAI a las 9 semanas.	49 bebés (59,8%) presentaban aplanamiento occipital derecho y, de ellos, 17 (35%) tenían DP importante. 27 niños (32,9%) con aplanamiento occipital del lado izquierdo y de ellos, 7 (26%) presentaban DP.  El mCVAI fue >en los lactantes con respuestas asimétricas que simétricas a las 3semanas.  No hubo diferencias en la simetría de todas las respuestas de enderezamiento de la cabeza en función de la edad.	- Las RAE son válidas para evaluar la activación del ECM en bebés <2M  - Una mayor planitud occipital de un lado se relacionó directamente con una mayor activación del ECM contralateral a las 3 semanas.  - La asimetría en la activación del ECM influye considerablemente en el desarrollo de DP a las 9 semanas de edad.

AUTORES / AÑO	T.E	MUESTRA	OBJETIVO	EVALUACIÓN	RESULTADOS	CONCLUSIÓN
Hobaek Siegenthaler M  2017	ICC	DOS NIÑOS VARONES DE 6 Y 10 AÑOS CON TMC Y VARIAS SECUELAS.	Identificar la causa del problema de sus secuelas, elaborar un programa de tratamiento y valorar los resultados sobre todos los parámetros.	Tras realizar un diagnóstico de TMC desatendida se les realizó un tratamiento quiropráctico junto a PF y observaron los cambios.	Respuestas de ambos niños positivas en cuanto: - Mejora postural. - >AROM y PROM del cuello. - Mejora de las habilidades motoras y la coordinación.	Se encuentran grandes cambios en los ambos casos tras someterse a técnicas quiroprácticas para la corrección biomecánica y ejercicios del PF para mejorar las habilidades motoras, lo que nos demuestra la influencia de la TMC no solo en los límites funcionales y estéticos sino también en el desarrollo motor de los niños a largo plazo.  Además de demostrar el beneficio que supone un tratamiento que combine los principios de la biomecánica y el desarrollo sensoriomotor, incluida la posición de la cabeza en la línea media, los movimientos de transición, el equilibrio y las entradas visuales.
De Bock F, Braun V, Renz-Polster H.  2017	RS	SE REVISAN 132 ARTÍCULOS DE UNA BÚSQUEDA INICIAL DE 3150.	Se analizaron los estudios buscando recoger todos los posibles factores de riesgo de la DP.	De los 132, solo 22 informaron de datos originales y probados empíricamente, siendo de estos de los que extraen los resultados más fiables. Los 110 restantes ofrecen datos considerados de hipótesis.	La TMC aparece en 10 de los 22 estudios como uno de los factores de riesgo de la DP, en concreto con una frecuencia del 45% siendo uno de los más influyentes tras la predominancia del género masculino y el dormir en DS.	La mayoría de los estudios se caracterizan por la escasa información sobre los métodos, las características de la población y la medición de los resultados. Refieren una mala calidad metodológica de los estudios empíricos y por ello explican que la etiología de la DP sea tan contradictoria.  Por lo tanto, la DP parece no estar actualmente bien descrita en cuanto a sus factores contribuyentes y esto crea descoordinación entre padres, pediatras y terapeutas.

AUTORES / AÑO	T.E	MUESTRA	OBJETIVO	EVALUACIÓN	RESULTADOS	CONCLUSIÓN
Kim OH et al.  2019	ER	917,707 NIÑOS NACIDOS EN 2008-2009. CON EDAD ENTRE 4 A 71 MESES.  - Grupo control: 10.000 niños sin TMC.  - Niños con TMC divididos en dos grupos: con PTF y sin PTF.	Investigar las comorbilidades neurológicas y musculoesqueléticas asociadas a la TMC en niños.	Se analizó la información clínica de todos los niños recogida en historias clínicas del Servicio Nacional de Seguros de Salud (NHIS) de Corea, incluyendo 7 encuestas que se recogen en un Programa Nacional de vigilancia infantil o NHSPIC.	Incidencia TMC: 1719 niños en total (0,2%). Edad media del diagnóstico: 4 meses (4M). El 47% de los niños con CMT tuvo PTF y el 53% no. Edad media de inicio PF: 2 M, todos <1 año de edad. Mayor proporción de hombres (6:4) frente a mujeres.  Comorbilidades (C): - D.C cadera: 4,5% - D.C cabeza/columna: 2,6% - D.C pie: 2,4% - D. Neurológicas: < 1% De los 1719 niños con TMC el 13,6% presentaba una o más C, bastante mayor proporción que en el grupo control.	El riesgo de D.C cadera junto a TMC fue el más alto de todas las comorbilidades.  El riesgo de retraso en el desarrollo fue mayor para los niños que no recibieron PTF.  Dicho retraso, fue mayor en el área de desarrollo total, no habiendo diferencias llamativas en la comunicación, motricidad gruesa, fina, resolución de problemas ni en el desarrollo social.
Zhou X.  2018	EP	54 BEBÉS con TMC	Observar el predominio de retraso del desarrollo motor (DM) en niños con TMC.	Utilizan la escala del DM Peabody (PDMS-2) para evaluar los niveles de DM.	En 24 pacientes (37%) existe retraso en el DM:  - 18 (33%) en el DM grueso. - 6 (11%) en el DM fino.	No es infrecuente encontrar algún retraso en el DM.  Es más común el retraso en la motricidad gruesa de los niños con CMT que en la motricidad fina.

AUTORES / AÑO	T.E	MUESTRA	OBJETIVO	EVALUACIÓN	RESULTADOS	CONCLUSIÓN
Baratta VM, Linden OE, Byrne ME, Sullivan SR, Taylor HO.  2022	ER	20 PACIENTES CON TMC Y 12 GRUPO CONTROL.	Examinar a través de imágenes 3D si existe AF más notable en niños con TMC que en aquellos sin ella con la misma edad.	Se obtuvieron imágenes de la superficie facial utilizando el sistema de estereofotogrametría Canfield Vectra. Esta tecnología capta la anatomía de la superficie sin radiación.  Posteriormente compararon el RMSD (desviación cuadrática media de la raíz) entre pacientes con TMC y controles emparejados por edad.	La RMSD facial total en los niños con TMC era de 1,19 + 0,26 mm, bastante mayor en comparación con los de control (0,68 + 0,23 mm).  Mostraron una mayor diferencia de grados en los dos tercios superiores de la cara, además de apreciar que en el tercio medio se produce mayor deformidad.  En lo que respecta al tercio facial inferior, la RMSD media en el grupo de pacientes con torticolis fue mayor que en el grupo de controles, pero la diferencia fue mínima.	La fotogrametría 3D permite cuantificar la AF en los casos de TMC con gran eficacia y sirve para guiar mejor la evolución de los pacientes y para orientar mejor la terapia y el asesoramiento.  Concluyen que con este estudio demuestran como sirve esta metodología para un mejor tratamiento en los casos de trastornos craneofaciales pediátricos.
Vallen H, et al.  2020	ER	31 NIÑOS CON TMC y 84 GRUPO CONTROL SANO.  DIVIDIDOS POR GÉNERO Y EDAD EN 6 SUBGRUPO (VARÓN /HEMBRA) (0-4 años, 5-9 años y >10 años).	Evaluar si la estereofotogrametría 3D puede utilizarse para medir de forma objetiva la asimetría craneofacial en pacientes con CMT.	Se usaron dos métodos de análisis: - El primero utilizó el reflejo y el registro basado en la superficie para analizar la AF facial global. - El segundo un método de análisis más complejo (basado en la deriva de puntos coherentes) para analizar la AF en distintas regiones anatómicas.	Se encontró una diferencia preponderante entre los pacientes con CMT y grupo de control sano. La AF medida para el grupo de CMT fue de 1,71+/- 0,66 mm y para los controles 0,46+/-0,14 mm (P < 0,05).  Esta diferencia también se vio en relación con partes concretas de la cara, en concreto para la mejilla, la nariz y la región de la frente.  Se observó un ligero aumento de la asimetría a lo largo de los años tanto en los grupos de torticolis como en los de control.	Se valora esta técnica como mínimamente invasiva y de fácil realización tanto para el diagnóstico como para ver los cambios faciales tras el tratamiento. Además, se puntualiza que en el futuro, los datos faciales en 3D podrían utilizarse para crear una escala de clasificación para categorizar la gravedad de la asimetría facial.  No se observaron diferencias significativas en la edad o el sexo entre los grupos.

AUTORES / AÑO	T.E	MUESTRA	OBJETIVO	EVALUACIÓN	RESULTADOS	CONCLUSIÓN
Hernández-Dinza P, Macías-Leyva E, Díaz-Terán D, Arias-Garloba M, Rosell-Dias M  2018	EP	20 BEBÉS <2 AÑOS CON TMC.	Ver los factores que pueden ayudar en la prevención de la TMC.	Analizar las variables demográficas, clínicas e imagenológicas de cada caso de TMC.	Las complicaciones más frecuentes fueron: - Acortamiento del ECM. - Asimetría facial. - Plagiocefalia.  En mayor proporción cuanto más tarde se diagnostique y trate.  El TAC tiene mayor valor frente a la RX solo en el diagnóstico de complicación neurológica.	El diagnóstico y tratamiento a edad temprana es la mejor opción para evitar complicaciones y severidad.
Hernández P. DPA, Díaz TD, Sánchez MK, Macías LEA  2019	CC	1 BEBÉ DE 11 MESES DE EDAD CON TMC Y ASIMETRÍA FACIAL.	Ver la evolución después de un protocolo de PTF.	Realizan un diagnóstico clínico apoyado en imágenes radiológicas: ECO,RX,TAC.	Tras el PTF con masajes, estiramientos y ultrasonidos mejora la movilidad de cuello y la evidente TMC pero no mejoró la asimetría facial.	El PTF es eficaz y mejora la calidad de vida del paciente. En la asimetría facial, cuando el diagnóstico es tardío. pueden no verse cambios ni mejoría.
Eranhikkal A, Goswami M  2020	IC	1 BEBÉ VARÓN DE 5 MESES DE EDAD CON TMC Y ASIMETRÍA FACIAL.	Observar las características faciales y valorar si con ello se puede realizar un primer diagnóstico de TMC.	Estudiaron la historia completa del paciente y realizaron un examen físico de todo el complejo craneofacial y cuello e inspección intraoral.	La presencia de todas las asimetrías, restricciones de movilidad y lesiones intrabucales ayudan a establecer un diagnóstico de TMC también en el ámbito de los dentistas pediátricos.	Los rasgos faciales tienen un papel importante en la identificación de la TMC y pueden ayudar a su detección temprana.  La cirugía de torticolis puede mejorar algunas complicaciones maxilofaciales como la asimetría y el trastorno temporomandibular, con mejores resultados si se realiza precozmente.

AUTORES / AÑO	T.E	MUESTRA	OBJETIVO	EVALUACIÓN	RESULTADOS	CONCLUSIÓN
Tonkaboni A, Mirzashahi B. 2018	CC	CASO 1: PACIENTE FEMENINA DE 24 AÑOS CON TMC. Su queja principal era una AF, una disminución de la amplitud de movimiento del cuello y de la masticación.  CASO 2: PACIENTE FEMENINA DE 19 AÑOS CON TMC, leve mordida cruzada posterior, chasquido oído izquierdo y dolor en ATM.	Evaluar cambios en sus distintos signos y síntomas tras la intervención quirúrgica.	Tratamiento quirúrgico: se sometió a la liberación bipolar modificada del ECM.	La amplitud de movimiento del cuello y la apertura máxima de la boca mejoraron notablemente. Pero la asimetría facial se mantuvo.	Incluso en los adultos descuidados la cirugía de torticollis puede mejorar algunas complicaciones maxilofaciales como la asimetría y el trastorno temporomandibular.  La disminución de la amplitud de movimiento del cuello hace que la situación sea problemática, por lo que la mayoría de los pacientes no son conscientes de su problema maxilofacial y oclusal.
Fenton R, Gaetani S, MacIsaac Z, Ludwick E, Grunwaldt L. 2018	ER	284 BEBÉS < 15 MESES CON DIAGNÓSTICO DE TMC, AM Y DP seguidos en una clínica de cirugía plástica pediátrica entre 2010-2012.	Evaluar los cambios mandibulares tras tratamiento fisioterápico (PTF) durante 4 meses mínimo, para la TMC.	Medición de la altura de rama mandibular afectada/no afectada mediante tomografía computarizada (TC).	En torno al 10% (25-30) de los pacientes con DP y CMT valorados, tenían AM en el examen clínico.  10 pacientes quedaron como objeto de estudio final tras lo distintos criterios de inclusión.  La relación de altura de la rama mandibular afecta y no afecta mejoró, siendo inicialmente de 0,87 y después del PTF de 0,93 (<0.05). Se relacionó esa AM directamente con el lado afectado del ECM en el 100% de los pacientes.	La AM se relaciona principalmente con la TMC y no tanto con la DP, influyendo mayormente el componente de limitación del PROM en flexión lateral.  La asimetría ramal y el plano oclusal, mejoró en todos los lactantes tras el tratamiento.  Los autores se cuestionan la implicación de la AM en la capacidad del lactante para alimentarse de forma óptima y en la masticación a largo plazo.

AUTORES / AÑO	T.E	MUESTRA	OBJETIVO	EVALUACIÓN	RESULTADOS	CONCLUSIÓN
KIM JH, YUM TH, SHIM JS. 2019	RR	87 PACIENTES > 4 AÑOS CON ECTS DE LOS 106 DIAGNOSTICADOS DE TMC, SUPERVISADOS DURANTE 1 AÑO.	Observar la prevalencia de ECTS en pacientes con TMC.  Evaluar los efectos de la QX del ECM en esos casos.  Determinar los factores que afectan a la mejora de la TMC tras la QX.	Revisaron los registros médicos de los pacientes intervenidos con la técnica de liberación del ECM entre 2007-2015 en Samsung Medical Center. Valorando el PROM, la asimetría facial, el ángulo cervico-mandibular (CMA) y el ángulo de COBB.	Prevalencia: 82,1%.  El lado inclinado de la cabeza coincidió con la dirección de la convexidad en la curva escoliótica.  Los ángulos CMA y de COBB se redujeron tras la intervención mejorando significativamente, sobre todo en aquellos <15 años.	La liberación del ECM es beneficiosa para la mejora de la TMC y también de la ECTS.  Esta mejora está influenciada por la edad del paciente y el ángulo de COBB preoperatorio.  Mayor capacidad de remodelar la escoliosis en paciente que aún están en desarrollo.
Hussein MA, Yun IS, Park H, Kim YO 2017	ET	4 PACIENTES ADULTOS CON TMC NO TRATADA DE LARGA DURACIÓN.	Buscar los cambios morfológicos que suceden en las vértebras cervicales (VC) en la TMC de larga evolución y sin tratamiento.	Mediante el uso de la tomografía computarizada (TC) tridimensional (3D) se realiza una reconstrucción de cada vértebra por separado y se evaluaron los cambios en el plano sagital y en la medición del volumen de cada una de las VC.	Los cambios generales de la CC fueron similares a los de la escoliosis congénita. Se modificó el eje de la CC con respecto al del cráneo.  Hubo alteración en forma y dirección de las AE de C2 a C6 y también en la altura vertical de los CV y en la dirección y nivel de las AT.	En las TMC de larga duración no tratadas se puede producir deformidades vertebrales definitivas.  Las más significativas son en flexión y rotación.  Se afectan en mayor grado Atlas y Axis, disminuyendo gradualmente hacia la 7ª VC.
Hussein MA, Yun IS, Lee DW, Park H, Oock KY 2018	ET	15 NIÑOS CON TMC <8 AÑOS SIN PTF.	Explorar la presencia de cambios anatómicos en las VC de los niños de forma detallada e identificar el inicio de los mismos.	Mediante el uso de la tomografía computarizada (TC) tridimensional (3D) se realiza una reconstrucción de cada vértebra por separado y se evaluaron los cambios en el plano sagital y en la medición del volumen de cada una de las VC.	Se observaron cambios en la altura vertical (más a nivel de las primeras VC). Axis fue la primera en verse afectada: AO inclinada, facetas articulares superiores modificadas en forma, pendiente y tamaño, convexidad lámina del lado afecto y concavidad lado no afecto. Deformidades leves de C4 a C6, C7 era casi normal.	Los cambios anatómicos de las VC en las TMC son progresivos y se inician a los 8 meses de edad, aumentando gravedad en la rigidez y deformidad con el crecimiento del niño.  En niños <1 año solo se vieron sutiles variaciones rotacionales del axis.

AUTORES / AÑO	TE	MUESTRA	OBJETIVO	EVALUACIÓN	RESULTADOS	CONCLUSIÓN
Wang N, Zhang YL, Guan BY, Zhu LL, He XH, Fang Q, Liang ZC  2017	ER	5060 NIÑOS CON SOSPECHA DE TMC Y DDC	Investigar la relación de la TMC y DDC y su detección temprana gracias a un diagnóstico simultáneo de ambas patologías.	Se evaluó mediante US y después de diagnosticar los distintos casos se establece un análisis de correspondencia entre ellos.  Valoraron también la influencia según hubiese masa tumoral ECM o no y los distintos tipos de DDH.	Se evidencia claramente la correlación entre ambas: 8,2%.  Los niños con sospecha de TMC también mostraron una tasa de detección de DDC bastante mayor frente a los sujetos sanos.  Demostraron incluso que existe una cierta correspondencia entre los diferentes tipos de DDH y CMT.	La DDC está directamente relacionada con el inicio de TMC y la detección temprana simultánea ayuda a mejorar la evolución de ambas patologías y que ninguna de ellas pase desapercibida, consiguiendo un tratamiento más correcto y en el momento idóneo para evitar secuelas y derivando también en una ganancia a nivel psicológico y económico.
Park JI, Kee JH, Choi JY, Yang SS.  2021	ER	130 NIÑOS CON TMC DIAGNOSTICADOS ANTES DE LOS 4 AÑOS Y CON UN SEGUIMIENTO DE MÁS DE 2 AÑOS.	Investigar la relación de la TMC y el SPM y determinar los factores asociados con el desarrollo del SPM en niños con TMC de larga evolución.	Se les realiza el diagnóstico de TMC por ecografías, radiografías y un examen físico que incluía: - Tirantez del ECM. - Presencia de masa fibrótica. - Presencia de DP. - PROM  Además de valorar la asimetría de la pelvis tanto en oblicuidad como en rotación después de que los niños comenzaran a andar.	Un 39,2% (51 niño) presentó SPM. El 15,4% (20) desarrollaron escoliosis y un 2,3% (3) tenían SPM con escoliosis.	Existe una amplia prevalencia de SPM en niños con antecedentes de TMC, sin influencia de presencia o no de masa del ECM.  Esta SPM se podría desarrollar mucho tiempo después de haber tenido TMC.  La tensión encontrada en el ECM afecto, aunque sea leve puede generar a largo plazo una asimetría de la pelvis.

Una de las complicaciones que más interés me ha generado ha sido el síndrome de mala alineación pélvica (SPM), aunque lamentablemente solo he encontrado un artículo al respecto. Recomendaría al igual que Park JI et al (95) una mayor investigación al respecto ya que hay mucho que averiguar y sobre lo que influir con un correcto tratamiento de la TMC y su repercusión sobre el SPM. Este estudio nos menciona la posibilidad de que la tensión encontrada en el ECM afecto, aunque sea leve, puede generar a largo plazo una asimetría de la pelvis y que el SPM se podría desarrollar mucho tiempo después de haber tenido TMC, lo cual es una de las razones que me promovió a elegir este tema de investigación. Además mostró una buena proporción de casos que desarrollaron SPM después de padecer TMC, en concreto un 39,2% (51 niños de 130).

## CONCLUSIONES

En general, existen pocos estudios llevados a cabo desde el 2017 sobre la repercusión de la TMC a largo plazo, no siendo así en años anteriores y al contrario de lo que ocurre, como ya he mencionado en este trabajo, con el nuevo interés por estudiar la influencia de la deformidad de plagiocefalia en el desarrollo cognitivo.

Aunque existen muchos datos de artículos más antiguos de la relación de la TMC con determinadas alteraciones y disfunciones que observamos durante el crecimiento de los niños e incluso en los adultos, tanto a nivel anatómico y morfológico como a nivel funcional y aunque en esos artículos se promueve la necesidad de verificar y de investigar más sobre el tema, no he encontrado una amplia cantidad de artículos para poder realizar esta revisión con más datos objetivos.

Sin embargo, para realizar la introducción y toda la narrativa de la TMC si he obtenido una mayor proporción de es-

tudios y artículos actuales, por ejemplo, con relación a los tratamientos conservadores y quirúrgicos, en cuanto a las nuevas teorías de la etiología de la tortícolis o sobre las nuevas formas de diagnóstico.

Respecto al mejor pronóstico de la TMC, se ha demostrado que lo tendrán aquellos casos que sean remitidos a fisioterapia antes de los tres meses, pero al contrario de lo que se recomienda, los bebés son referidos a fisioterapia en una proporción muy baja y tardíamente, a no ser que sea una tortícolis muy llamativa u obvia.

Quiero destacar que en todos los artículos valoran positivamente el tratamiento fisioterapéutico como primera medida de actuación ante los distintos signos iniciales que se pueden observar en los bebés y niños con TMC.

Dentro de las investigaciones seleccionadas para la revisión, se habla de distintas secuelas y comorbilidades siendo de la asimetría facial de la que se encuentran bastantes más artículos, tanto en este período de 5 años como en años anteriores, seguida de las repercusiones sobre la columna vertebral, de los que tratan de varias secuelas en general, los de plagiocefalia y los que valoran la repercusión sobre el desarrollo motor y neurológico y con único artículo los que hablan del RGE, DDC y SMP. Aunque algunos de los estudios no tienen directamente la finalidad de hablar de una secuela, con la realización del mismo también evidencian y potencian la observación de estas relaciones con la tortícolis.

Creo que con todo lo recopilado y también con las investigaciones, estudios y revisiones realizadas previa a ésta, es indiscutible que en mayor o menor medida estas secuelas se podrían minimizar e incluso solventar si son tratadas de forma temprana, pero me gustaría recalcar que lo serían aún más si por sistema se realizase una derivación al fisioterapeuta especializado, ante la más mínima señal de

anormalidad o asimetría en los músculos ECM y en la morfología y dinámica del bebé, ya que la prevención es realmente la base de la fisioterapia actual.

Aunque no es lo más generalizado, el hecho de que los primeros en la línea de revisión de los bebés y niños no vean necesario recomendar una sesión o sesiones de fisioterapia cuando hay indicios leves de cualquier alteración muscular, me plantea la duda de como los fisioterapeutas podríamos hacer para abrir más ese campo y dar a conocer los beneficios que tienen estos tratamientos para que cuando lleguen a nosotros no sea tarde, ni la razón por la que vengan sea que los padres observan alguna asimetría facial o preocupación por alteraciones en el neurodesarrollo como se ve en algunos artículos (61,97,98).

Si bien cabe mencionar, creo relevante el factor demográfico en cuanto a la recomendación de asistir a un fisioterapeuta pediátrico y por lo que he podido compartir con otros compañeros es más común que esto si sucede en ciudades como Bilbao, Barcelona, Madrid, Valencia, La Coruña, Sevilla, en las cuales también es más frecuente que exista formación académica al respecto.

Una de las revisiones que he encontrado sobre la TMC, en concreto la Guía de Práctica Clínica basada en la evidencia de 2018 de la Academia de Fisioterapia Pediátrica de la APTA para el manejo de la fisioterapia de la torticollis muscular congénita, me ha dado parte de la solución que considero más importante para convertirnos en un verdadero equipo interdisciplinar, enfocada en prevenir desde bien pequeños cualquier alteración músculo-esquelética, y es, que toda la información relevante sobre éstas debería ser fácilmente accesible y compartida entre todos los profesionales sanitarios.

Conflictos de interés. La autora declara no tener conflictos de interés en el presente trabajo.

## BIBLIOGRAFÍA

- Hernández-Dinza P, Díaz-Terán D, Sánchez-Mancebo K, Macías-Leyva E. Torticollis muscular congénita asociada a asimetría facial y malformación de Chiari I. *Rev Cub de Med Fis y Rehab*. [Internet]. 2019 [consultado 23 Feb 2022]; 11 (2) Disponible en: <http://www.revrehabilitacion.sld.cu/index.php/reh/article/370>
- Tubby AH. *Deformities and Diseases of Bones and Joints*. 2nd ed. Vol. 1. London, England: MacMillan; 1912. p. 56.
- Náger OV, Blasco PN, Lacuey BE, Cuello FA, Cuartero UMP, Buil MMI. Torticollis muscular congénita. Qué es, cómo se diagnostica y principios del tratamiento fisioterápico. *Rev Sanit Investig*. [Internet]. 2021 [consultado 23 Feb 2022]; ISSN-e 2660-7085, 2(8); Disponible en: <https://revistasanitariadeinvestigacion.com/abordaje-multidisciplinar-de-la-torticollis-muscular-congenita/>.
- Gundrathi J, Cunha B, & Mendez MD. Torticollis congénita. [Internet] [Consultado 23 Feb 2022]. En StatPearls. StatPearls Publishing. 2021.
- Mallor LE, Valer P. AC., Gil L., Herranz M.CC., Garcés C.MT., Sancho G.MM. Abordaje multidisciplinar de la torticollis muscular congénita. *Rev Sanit Investig*. [Internet]. 2021 Sept [consultado 23 Feb 2022]; ISSN-e 2660-7085, 2(9); Disponible en: <https://revistasanitariadeinvestigacion.com/abordaje-multidisciplinar-de-la-torticollis-muscular-congenita/>.
- Regla ML, Yus VN, Berni MF, Muñoz MD, Soriano AA. La torticollis muscular congénita: etiología y enfoques terapéuticos. *Rev Electrón PortalesMédicos.com* [Internet]. 2017 [consultado 23 Feb 2022]; ISSN 1886-8924. Disponible en: <https://www.revista-portalesmedicos.com/revista-medica/torticollis-muscular-congenita/>.
- Bethencourt G.MJ. [Proyecto de investigación: Ensayo clínico: Evaluar la eficacia de un tratamiento combinado de fisioterapia en pacientes con torticollis muscular congénito y/o plagiocefalia posicional. ull.es]. 2017 [consultado 23 Feb 2022]. Disponible en: <https://riull.ull.es/xmlui/handle/915/5526?locale-attribute=es>
- Carmona-Espejo A, González-Villén R. Torticollis muscular congénita. Actualización en terapias. *Rev Mex Med Fis Rehab*. [Internet]. 2020 [consultado 23 Feb 2022]; 32 (3-4): 52-61. doi:10.35366/101971.
- Xiong Z, et al. Unique Finding in Congenital Muscular Torticollis: Clinic Screening On the Neck of One Day Old Neonate and Ultrasonographic Imaging From Birth Through 3 Years of Follow-up. *Medicina (Baltimore)*. 2019;98(11):e14794.
- Kaplan SL, Coulter C, Sargent B. Physical Therapy Management of Congenital Muscular Torticollis: A 2018 Evidence-Based Clinical Practice Guideline From the APTA Academy of Pediatric Physical Therapy. *Pediatric physical therapy : the official publication of the Section on Pediatrics of the American Physical Therapy Association*, 2018; 30(4), 240–290.
- Kim MW, Kim DY, Lee DW, Ryoo DH, Kim J, Jang DH. Concurrence of Congenital Muscular Torticollis and Congenital Torticollis Due to Other Anomalies: Two Case Reports. *Frontiers in pediatrics*. 2021, Oct 27; 9.
- Ryoo DH, Jang DH, Kim DY, Kim J, Lee DW, Kang JH. Congenital Osseous Torticollis that Mimics Congenital Muscular Torticollis: A Retrospective Observational Study. *Children (Basel, Switzerland)*, 2020(11), 227.
- Park YH, Kim CH, Kim JH, Park JE, Yim SY. Rare Concurrence of Congenital Muscular Torticollis and a Malignant Tumor in the Same Sternocleidomastoid Muscle. *Ann Phys Rehabil Med*, 2018; 42(1), 189–194.
- Huerta-Mezones MF, Gamero-Salas S, Quevedo V. Nuevos estándares en el tratamiento de una antigua patología: Torticollis miogénica. *Rev Fac Med Hum*. [Internet] 2018 [consultado 23 Feb 2022]; 18(2). Doi: 10.25176 . Disponible en: <http://revistas.urp.edu.pe/index.php/RFMH/article/view/1281>

15. González-Maza M, Rodríguez-Reyes M. Protocolo de rehabilitación en el paciente con tortícolis muscular congénita. *Revista Cubana de Medicina Física y Rehabilitación* [Internet]. 2017 [consultado 23 Feb 2022]; 5 (2) Disponible en: <http://revrehabilitacion.sld.cu/index.php/reh/article/view/181>
16. Hobaek Siegenthaler M. Unresolved Congenital Torticollis and Its Consequences: A Report of 2 Cases. *J Chiropr Med*. 2017 Sep 16(3):257-261.
17. Robles GCN. Enfoque Fisioterapéutico En La Tortícolis Muscular Congénita; [Trabajo de investigación. Universidad Inca Garcilaso de la Vega]. [Internet] 2018 [consultado 15 Feb 2022]; Disponible en: <http://repositorio.uigv.edu.pe/handle/20.500.11818/2456>
18. Hu CF, Fu TC, Chen CY, Chen CP, Lin YJ, Hsu CC. Longitudinal follow-up of muscle echotexture in infants with congenital muscular torticollis. *Medicine*, 2017; 96(6), e6068.
19. Hwang J, Khil EK, Jung SJ, Choi JA. Correlations between the Clinical and Ultrasonographic Parameters of Congenital Muscular Torticollis without a Sternocleidomastoid Mass. *Korean J Radiol*. 2020; 21(12):1374-1382.
20. Hwang D, Shin YJ, Choi JY, Jung SJ, Yang SS. Changes in Muscle Stiffness in Infants with Congenital Muscular Torticollis. *Diagnostics (Basel, Switzerland)*, 2019; 9(4), 158.
21. Luo H, Li T, Wu S, Zhu H, Chen K, Ma L, Lin M. Clinical value of virtual touch tissue imaging quantification in diagnosis and treatment of congenital muscular torticollis in children. *Transl Pediatr* 2020;9(1):13-20.
22. Sargent B, Kaplan SL, Coulter C, & Baker C. Congenital Muscular Torticollis: Bridging the Gap Between Research and Clinical Practice. *Pediatrics*, 2019; 144(2), e20190582. .
23. Pastor-Pons I, Lucha-López MO, Barrau-Lalmolda M, Rodes-Pastor I, Rodríguez-Fernández ÁL, Hidalgo-García C, Tricás-Moreno JM. Efficacy of pediatric integrative manual therapy in positional plagiocephaly: a randomized controlled trial. *Ital J Pediatr*. 2021 Jun 5; 47(1):132.
24. Leung A, Mandrusiak A, Watter P, Gavranich J, Johnston L. Positional plagiocephaly is associated with sternocleidomastoid muscle activation in healthy term infants. *Childs Nerv Syst*. 2017 33(4):617-624.
25. Beneyto FI, Angelats RCM, Barahona RL, Forner GP, García AT, Manrique MI. Nuevas escalas de graduación del dolor pediátrico - SEPEAP . 2021 [consultado 12 Mar 2022]; disponible en : <http://sepeap.org/wp-content/uploads/2021/09/POSTER-ESCALAS-DEL-DOLOR-PEDIATRICAS-GT-DOLOR-SEPEAP.pdf>
26. Esparza J, Hinojosa J, Muñoz M<sup>a</sup>J, Romance A, García-Recuero I, Muñoz A. Diagnóstico y tratamiento de la plagiocefalia posicional: Protocolo para un Sistema Público de Salud. *Neurocirugía* [Internet]. 2007 Dic [consultado 12 Mar 2022]; 18( 6 ): 457-467. [https://doi.org/10.1016/S1130-1473\(07\)70252-X](https://doi.org/10.1016/S1130-1473(07)70252-X)
27. Van Der Grift E, Noz F. Medición de plagiocefalia | Skully Care | Europa [Internet]; [consultado el 18 de marzo de 2022]. Disponible en: <http://es.skullycare.com>
28. Bhaskar A, Harish U, Desai H. Congenital muscular torticollis: Use of gaze angle and translational deformity in assessment of facial asymmetry. *Indian J Orthop*. 2017;51(2):123-130.
29. Bellmunt MJB. Herramientas de evaluación estandarizadas en fisioterapia pediátrica (0-2 años): ¿Qué papel desempeñan en el proceso de razonamiento clínico? *Rev Desenvolupa*. [Internet] 2021 Nov [consultado 10 de marzo]; ISSN: 1887-1445. Disponible en: <http://www.desenvolupa.net/index.php>
30. Echevarría M. Adaptación transcultural y versión española de la prueba de rendimiento motor infantil (TIMP). [Tesis doctoral, Universidad Complutense de Madrid]. 2016 [consultado 23 Feb 2022] ; Disponible en: <https://eprints.ucm.es/id/eprint/42956>
31. Hidalgo A, Merino J, Paleg G. The Spanish Version of the Hammersmith Infant Neurological Examination (HINE). Conference: Implementation of Early Detection and Intervention of Cerebral Palsy 2020 [consultado 23 Feb 2022]. Cerebral Palsy Foundation, Nationwide Children's Hospital [póster]. Disponible en:[https://www.researchgate.net/publication/44074464\\_The\\_Spanish\\_Version\\_of\\_the\\_Hammersmith\\_Infant\\_Neurological\\_Examination\\_HI](https://www.researchgate.net/publication/44074464_The_Spanish_Version_of_the_Hammersmith_Infant_Neurological_Examination_HI)
32. Caesar R, et al. Clinical Tools Used in Young Infants Born Very Preterm to Predict Motor and Cognitive Delay (not Cerebral Palsy): a Systematic Review (a Systematic Review). *Dev Med Child Neurol*. 2021;63(4):387-395.
33. Rizzi R, et al. Concurrent and predictive validity of the infant motor profile in infants at risk of neurodevelopmental disorders. *BMC Pediatrics*. 2021; 21:68 <https://doi.org/10.1186/s12887-021-02522-5>
34. Heineman KR, Bos AF, Hadders-Algra M. The Infant Motor Profile: a standardized and qualitative method to assess motor behavior in infancy. *Developmental Medicine & Child Neurology*. 2008; 50: 275-282. <https://doi.org/10.1111/j.1469-8749.2008.02035.x>
35. Einspieler C, Bos AF, Libertus ME, Marschik PB. The General Movement Assessment Helps Us to Identify Preterm Infants at Risk for Cognitive Dysfunction. *Front Psychol*. 2016;7:406.
36. Peinado-Gorlat P, Gómez de Valcárcel-Sabater M, Gorlat-Sánchez B. Valoración de movimientos generales como herramienta pronóstica de parálisis cerebral infantil en prematuros: revisión sistemática [General movement assessment as a tool for determining the prognosis in infantile cerebral palsy in preterm infants: a systematic review]. *Rev Neurol*. 2020; 71(4):134-142.
37. Hadders-Algra M, Mavinkurve-Groothuis AM, Groen SE, Stremmelaar EF, Martijn A, Butcher PR. Quality of general movements and the development of minor

- neurological dysfunction at toddler and school age. *Clin Rehabil.* 2004;18(3):287-299.
38. Apuntes de Psicología - UNED - Psikipedia [Internet]. Apuntes de psicología para universitarios y psicólogos.; [consultado el 9 de marzo de 2022]. Disponible en: <https://psikipedia.com/libro/evaluacion-psicologica/2105-principales-instrumentos-para-la-evaluacion-del-desarrollo>
  39. Sociedad de Pediatría de Atención Primaria de Extremadura | [Internet]. Sociedad de Pediatría de Atención Primaria de Extremadura |; [consultado el 9 de marzo de 2022]. Disponible en: <http://www.spapex.es>
  40. González Santos J, De la Fuente Anuncibay RD la, González Bernal JJ. Relación entre lactantes con deformidad craneal derecha y retraso en el área del lenguaje. *Revista INFAD de Psicología* [Internet]. 2 de julio de 2016 [consultado 9 de marzo de 2022];1(1):17-24. Disponible en: <https://revista.infad.eu/index.php/IJODAEP/article/view/186>
  41. Song S, Hwang W, Lee S. Effect of physical therapy intervention on thickness and ratio of the sternocleidomastoid muscle and head rotation angle in infants with congenital muscular torticollis: A randomized clinical trial. *Medicine (Baltimore)*. 2021 Aug 20;100(33):e26998.
  42. Petronic I, Brdar R, Cirovic D, Nikolic D, Lukac M, Janic D, Pavicevic P, Golubovic Z, Knezevic T. Congenital muscular torticollis in children: distribution, treatment duration and out come. *Eur J Phys Rehabil Med.* 2010 Jun;46(2):153-7.
  43. Lee K, Chung E, Lee BH. A comparison of outcomes of asymmetry in infants with congenital muscular torticollis according to age upon starting treatment. *J Phys Ther Sci.* 2017 Mar;29(3):543-547.
  44. Keklicek H, Uygur F. A randomized controlled study on the efficiency of soft tissue mobilization in babies with congenital muscular torticollis. *J Back Musculoskelet Rehabil.* 2018;31(2):315-321.
  45. Jung MW, Landenberger M, Jung T, Lindenthal T, Philipp H. Vojta therapy and neurodevelopmental treatment in children with infantile postural asymmetry: a randomised controlled trial. *J Phys Ther Sci.* 2017 Feb;29(2):301-306.
  46. Kim MY, Kwon DR, Lee HI. Therapeutic effect of micro-current therapy in infants with congenital muscular torticollis. *PM R.* 2009 Aug;1(8):736-9
  47. Thompson R, Kaplan SL. Frequency-Specific Microcurrent for Treatment of Longstanding Congenital Muscular Torticollis. *Pediatr Phys Ther.* 2019 Apr;31(2):E8-E15.
  48. Öhman AM. The immediate effect of kinesiology taping on muscular imbalance for infants with congenital muscular torticollis. *PM R.* 2012 Jul;4(7):504-8.
  49. Giray E, Karadag-Saygi E, Mansiz-Kaplan B, Tokgoz D, Bayindir O, Kayhan O. A randomized, single-blinded pilot study evaluating the effects of kinesiology taping and the tape application techniques in addition to therapeutic exercises in the treatment of congenital muscular torticollis. *Clin Rehabil.* 2017 Aug;31(8):1098-1106.
  50. Limpaphayom N, Kohan E, Huser A, Michalska-Flynn M, Stewart S, Dobbs MB. Use of Combined Botulinum Toxin and Physical Therapy for Treatment Resistant Congenital Muscular Torticollis. *J Pediatr Orthop.* 2019 May/Jun;39(5):e343-e348
  51. Qiu X, Cui Z, Tang G, Deng H, Xiong Z, Han S, Tang S. The Effectiveness and Safety of Botulinum Toxin Injections for the Treatment of Congenital Muscular Torticollis. *J Craniofac Surg.* 2020 Nov/Dec;31(8):2160-2166.
  52. Wang JL, Qi W, Liu YJ. Endoscopic release of congenital muscular torticollis with radiofrequency in teenagers. *J Orthop Surg Res.* 2018 May 3;13(1):100.
  53. Jung , Yun . Diagnosis and treatment of positional plagiocephaly. *Arch Craniofac Surg.* 2020;21(2):80-86. <https://doi.org/10.7181/acfs.2020.00059>
  54. Linz C, Kunz F, Böhm H, Schweitzer T. Positional Skull Deformities. *Dtsch Arztebl Int.* 2017 Aug 7;114(31-32):535-542.
  55. Graham T, Gilbert N, Witthoff K, Gregory T, Walsh M. Significant Factors Influencing the Effectiveness of Cranial Remolding Orthoses in Infants With Deformational Plagiocephaly. *J Craniofac Surg.* 2019 Sep;30(6):1710-1713.
  56. Dittthakasesem K, Kolar JC. Deformational Plagiocephaly: A Review. *Pediatr Nurs.* 2017 Mar-Apr;43(2):59-64.
  57. Lennartsson F. Nonsynostotic Plagiocephaly: Prevention Strategies in Child Health Care. *J Clin Med.* 2020 Dec 5;9(12):3946.
  58. Biggs, Wendy S. "The 'Epidemic' of Deformational Plagiocephaly and the American Academy of Pediatrics' Response." *JPO: Journal of Prosthetics and Orthotics* . 2004 Oct [consultado 12 de marzo 2022];16(Supplement):S5-8.
  59. Ellwood J, Draper-Rodi J, Carnes D. The effectiveness and safety of conservative interventions for positional plagiocephaly and congenital muscular torticollis: a synthesis of systematic reviews and guidance. *Chiropr Man Therap.* 2020 Jun 11;28(1):31.
  60. De Bock F, Braun V, Renz-Polster H. Deformational plagiocephaly in normal infants: a systematic review of causes and hypotheses. *Arch Dis Child.* 2017 Jun;102(6):535-542.
  61. Kunz F, Hirth M, Schweitzer T, Linz C, Goetz B, Stellzig-Eisenhauer A, Borchert K, Böhm H. Subjective perception of craniofacial growth asymmetries in patients with deformational plagiocephaly. *Clin Oral Investig.* 2021 Feb;25(2):525-537.
  62. Maithani, T., Mamgain, A., Pandey, A.K. et al. The Impact of Surgical Correction in Changing Morphome-



- tric Dimensions of Craniofacial Deformities and Facial Asymmetry in Congenital Muscular Torticollis: An Otolaryngologists Perspective. *Indian J Otolaryngol Head Neck Surg.* 2021; 1-8. Disponible en: <https://doi.org/10.1007/s12070-021-02921-1>
63. Tonkaboni A, Mirzashahi B. "Neglected Adult Torticollis and Maxillofacial Deformity". *Rev Orthop Surg Traumatol.* 2018 [consultado 12 de enero 2022]; 347-350. Disponible en: <https://scientiaricerca.com/srortr/SROR-TR-02-000056.php>
  64. Eranhikkal A, Goswami M. Neglected Torticollis: A Rare Pediatric Case Report. *Int J Clin Pediatr Dent* 2020;13(1):94-97.
  65. Vallen H, Xi T, Nienhuijs M, Borstlap W, Loonen T, Hoogendoorn B, van Vlimmeren L, Maal T. Three-dimensional stereophotogrammetry measurement of facial asymmetry in patients with congenital muscular torticollis: a non-invasive method. *Int J Oral Maxillofac Surg.* 2021 Jun;50(6):835-842.
  66. Baratta VM, Linden OE, Byrne ME, Sullivan SR, Taylor HO. A Quantitative Analysis of Facial Asymmetry in Torticollis Using 3-Dimensional Photogrammetry. *Cleft Palate Craniofac J.* 2022 Jan;59(1):40-46.
  67. Sora C, Jaramillo P. Diagnóstico de las asimetrías faciales y dentales. *Rev Fac Odontol Univ Antioq.* 2005;16(1-2):15-25.
  68. Fenton R, Gaetani S, Maclsaac Z, Ludwick E, Grunwaldt L. Description of Mandibular Improvements in a Series of Infants With Congenital Muscular Torticollis and Deformational Plagiocephaly Treated With Physical Therapy. *Cleft Palate Craniofac J.* 2018 Oct;55(9):1282-1288.
  69. Hussein MA, Yun IS, Lee DW, Park H, Oock KY. Cervical Spine Dysmorphism in Congenital Muscular Torticollis. *J Craniofac Surg.* 2018 Jun;29(4):925-929.
  70. Hussein MA, Yun IS, Park H, Kim YO. Cervical Spine Deformity in Long-Standing, Untreated Congenital Muscular Torticollis. *J Craniofac Surg.* 2017 Jan;28(1):46-50.
  71. Kim JH, Yum TH, Shim JS. Secondary Cervicothoracic Scoliosis in Congenital Muscular Torticollis. *Clin Orthop Surg.* 2019 Sep;11(3):344-351.
  72. Newton PO, Khandwala Y, Bartley CE, Reighard FG, Bastrom TP, Yaszay B. [Resumen] New EOS Imaging Protocol Allows a Substantial Reduction in Radiation Exposure for Scoliosis Patients. *Spine Deform.* 2016;4(2):138-144.
  73. Biedermann, H. (2005). Manual therapy in children: proposals for an etiologic model. *Journal of Manipulative & Physiological Therapeutics*, 28(3), e1-e15.
  74. Bercik D, Diemer S, Westrick S, Worley S, Suder R. Relationship Between Torticollis and Gastroesophageal Reflux Disorder in Infants. *Pediatr Phys Ther.* 2019 Apr;31(2):142-147.
  75. M. Postsurgical Physical Therapy Management of Congenital Muscular Torticollis. *Pediatr Phys Ther.* 2017 Apr;29(2):159-165.
  76. Kim OH et al. Neurodevelopmental outcomes and comorbidities of children with congenital muscular torticollis: evaluation using the national health screening program for infants and children database. *Clin Exp Pediatr [Internet].* 2021 Dec 9; Disponible en: <http://dx.doi.org/10.3345/cep.2021.01417>
  77. X. Zhou. High risk of motor development delay in children with congenital muscular Torticollis. *Annals of Physical and Rehabilitation Medicine* 61S (2018) e299. [Resumen] <https://doi.org/10.1016/j.rehab.2018.05.700>
  78. Waternberg N, Ben-Sasson A, Goldfarb R. Transient Motor Asymmetry Among Infants With Congenital Torticollis-Description, Characterization, and Results of Follow-Up. *Pediatr Neurol.* 2016 Jun;59:36-40.
  79. Schertz M, Zuk L, Green D. Long-term neurodevelopmental follow-up of children with congenital muscular torticollis. *J Child Neurol.* 2013 Oct;28(10):1215-21
  80. Schertz M, Zuk L, Zin S, Nadam L, Schwartz D, Bienkowski RS. Motor and cognitive development at one-year follow-up in infants with torticollis. *Early Hum Dev.* 2008 Jan;84(1):9-14.
  81. Ohman A, Nilsson S, Lagerkvist AL, Beckung E. Are infants with torticollis at risk of a delay in early motor milestones compared with a control group of healthy infants? *Dev Med Child Neurol.* 2009 Jul;51(7):545-50.
  82. Öhman A, Beckung E. Children who had congenital torticollis as infants are not at higher risk for a delay in motor development at preschool age. *PM R.* 2013 Oct;5(10):850-5.
  83. Martiniuk AL, Vujovich-Dunn C, Park M, Yu W, Lucas BR. Plagiocephaly and Developmental Delay: A Systematic Review. *J Dev Behav Pediatr.* 2017 Jan;38(1):67-78.
  84. Rohde JF, Goyal NK, Slovin SR, Hossain J, Pachter LM, Di Guglielmo MD. Association of Positional Plagiocephaly and Developmental Delay Within a Primary Care Network. *J Dev Behav Pediatr.* 2021 Feb-Mar 01;42(2):128-134.
  85. Kim DH, Kwon DR. Neurodevelopmental delay according to severity of deformational plagiocephaly in children. *Medicine (Baltimore).* 2020 Jul 10;99(28):e21194.
  86. Ardila A, Bernal B, Rosselli M. Área cerebral del lenguaje: una reconsideración funciona [Resumen]. *Rev Neurol.* 2016 Feb [consultado el 20 de febrero de 2022];62(3):97-106. Spanish. Disponible en: <https://dialnet.unirioja.es/servlet/articulo?codigo=5339898>
  87. Collett BR, Aylward EH, Berg J, Davidoff C, Norden J, Cunningham ML, Speltz ML. Brain volume and shape in infants with deformational plagiocephaly. *Childs Nerv Syst.* 2012 Jul;28(7):1083-90.
  88. Collett BR, Wallace ER, Kartin D, Cunningham ML, Speltz ML. Cognitive Outcomes and Positional Pla-

- giocephaly. *Pediatrics*. 2019 Feb; 143(2):e20182373. <https://doi.org/10.1542/peds.2018-2373>
89. Wallace ER, Ola C, Leroux BG, Speltz ML, Collett BR. Prediction of school-age IQ, academic achievement, and motor skills in children with positional plagiocephaly. *Paediatr Child Health*. 2020 Apr 17;26(3):e132-e137.
  90. Brenes Méndez M, Flores Castro A, Meza Martínez A. Actualización en displasia del desarrollo de la cadera. *Rev. méd.sinerg.* [Internet]. 2020 Sep 1 [citado 10 de diciembre de 2021];5(9): e574. Disponible en: <https://revista-medicasinergia.com/index.php/rms/article/view/574>
  91. Talmage MS, Nielson AN, Heflin JA, D'Astous JL, Fedorak GT. Prevalence of Hip Dysplasia and Associated Conditions in Children Treated for Idiopathic Early-onset Scoliosis-Don't Just Look at the Spine. *J Pediatr Orthop*. 2020 Jan;40(1):e49-e52.
  92. Joiner ER, Andras LM, Skaggs DL. Screening for hip dysplasia in congenital muscular torticollis: is physical exam enough? *J Child Orthop*. 2014 Mar;8(2):115-9. doi: 10.1007/s11832-014-0572-5. Epub 2014 Feb 28.
  93. Kim SN, Shin YB, Kim W, Suh H, Son HK, Cha YS, Chang JH, Ko HY, Lee IS, Kim MJ. Screening for the coexistence of congenital muscular torticollis and developmental dysplasia of hip. *Ann Rehabil Med*. 2011 Aug;35(4):485-90.
  94. Wang N, Zhang YL, Guan BY, Zhu LL, He XH, Fang Q, Liang ZC. [An ultrasonographic study of the correlation between developmental dysplasia of the hip and congenital muscular torticollis in children]. *Nan Fang Yi Ke Da Xue Bao*. 2017 Jul 20;37(7):924-928. Chinese.
  95. Park JI, Kee JH, Choi JY, Yang SS. Is Longstanding Congenital Muscular Torticollis Provoking Pelvic Malalignment Syndrome? *Children (Basel)*. 2021 Aug 26;8(9):735.
  96. Hernández-Dinza P, Macías-Leyva E, Díaz-Terán D, Arias-Garlobo M, Rosell-Días M. Algunos aspectos clínicos e imagenológicos de la torticollis muscular congénita en menores de 2 años. *Rev Cub Med Gener Int [Internet]*. 2019 [consultado 15 diciembre 2021]; 35 (4) e930
  97. Hutchison, B. L., Stewart, A. W., & Mitchell, E. A. (2011). Deformational plagiocephaly: a follow-up of head shape, parental concern and neurodevelopment at ages 3 and 4 years. *Archives of disease in childhood*, 96(1), 85–90.
  98. Kunz F, Hirth M, Schweitzer T, Linz C, Goetz B, Stellzig-Eisenhauer A, Borchert K, Böhm H. Subjective perception of craniofacial growth asymmetries in patients with deformational plagiocephaly. *Clin Oral Investig*. 2021 Feb;25(2):525-537.
  2. Leung A, Mandrusiak A, Watter P, Gavranich J, Johnston L. Positional plagiocephaly is associated with sternocleidomastoid muscle activation in healthy term infants. *Childs Nerv Syst*. 2017 Apr;33(4):617-624.
  3. Hobaek Siegenthaler M. Unresolved Congenital Torticollis and Its Consequences: A Report of 2 Cases. *J Chiropr Med*. 2017 Sep;16(3):257-261.
  4. De Bock F, Braun V, Renz-Polster H. Deformational plagiocephaly in normal infants: a systematic review of causes and hypotheses. *Arch Dis Child*. 2017 Jun;102(6):535-542.
  5. Kim OH, Lee SW, Ha EK, Kim JH, Jo YH, Rhie S, Han MY, Chae KY. Neurodevelopmental outcomes and comorbidities of children with congenital muscular torticollis: evaluation using the national health screening program for infants and children database. *Clin Exp Pediatr*. 2021 Dec 9.
  6. X. Zhou. High risk of motor development delay in children with congenital muscular Torticollis. *Annals of Physical and Rehabilitation Medicine* 61S (2018) e299. [Resumen] <https://doi.org/10.1016/j.rehab.2018.05.700>
  7. Baratta VM, Linden OE, Byrne ME, Sullivan SR, Taylor HO. A Quantitative Analysis of Facial Asymmetry in Torticollis Using 3-Dimensional Photogrammetry. *Cleft Palate Craniofac J*. 2022 Jan;59(1):40-46.
  8. Vallen H, Xi T, Nienhuijs M, Borstlap W, Loonen T, Hoo-gendoorn B, van Vlimmeren L, Maal T. Three-dimensional stereophotogrammetry measurement of facial asymmetry in patients with congenital muscular torticollis: a non-invasive method. *Int J Oral Maxillofac Surg*. 2021 Jun;50(6):835-842.
  9. Hernández-Dinza P, Macías-Leyva E, Díaz-Terán D, Arias-Garlobo M, Rosell-Días M. Algunos aspectos clínicos e imagenológicos de la torticollis muscular congénita en menores de 2 años. *Revista Cubana de Medicina General Integral [Internet]*. 2019; 35 (4) e930
  10. Hernández-Dinza P, Díaz-Terán D, Sánchez-Mancebo K, Macías-Leyva E. Torticollis muscular congénita asociada a asimetría facial y malformación de Chiari I. *Revista Cubana de Medicina Física y Rehabilitación [revista en Internet]*. 2019
  11. Eranhikkal A, Goswami M. . Neglected Torticollis: A Rare Pediatric Case Report. *Int J Clin Pediatr Dent* 2020;13(1):94–97.
  12. Arghavan Tonkaboni and Babak Mirzashahi. "Neglected Adult Torticollis and Maxillofacial Deformity". *Rev Orthop Surg Traumatol*.2.3. 2018; 347-350. Disponible en: <https://scientiaricerca.com/srortr/SROR-TR-02-000056.php>

## ÍNDICE ESTUDIOS REVISADOS

1. Bercik D, Diemer S, Westrick S, Worley S, Suder R. Relationship Between Torticollis and Gastroesophageal Reflux Disorder in Infants. *Pediatr Phys Ther*. 2019 Apr;31(2):142-147.
13. Fenton R, Gaetani S, MacIsaac Z, Ludwick E, Grunwaldt L. Description of Mandibular Improvements in a Series of Infants With Congenital Muscular Torticollis and Deformational Plagiocephaly Treated

With Physical Therapy. Cleft Palate Craniofac J. 2018 Oct;55(9):1282-1288.

14. Kim JH, Yum TH, Shim JS. Secondary Cervicothoracic Scoliosis in Congenital Muscular Torticollis. Clin Orthop Surg. 2019 Sep;11(3):344-351.

15. Hussein MA, Yun IS, Lee DW, Park H, Oock KY. Cervical Spine Dysmorphism in Congenital Muscular Torticollis. J Craniofac Surg. 2018 Jun;29(4):925-929.

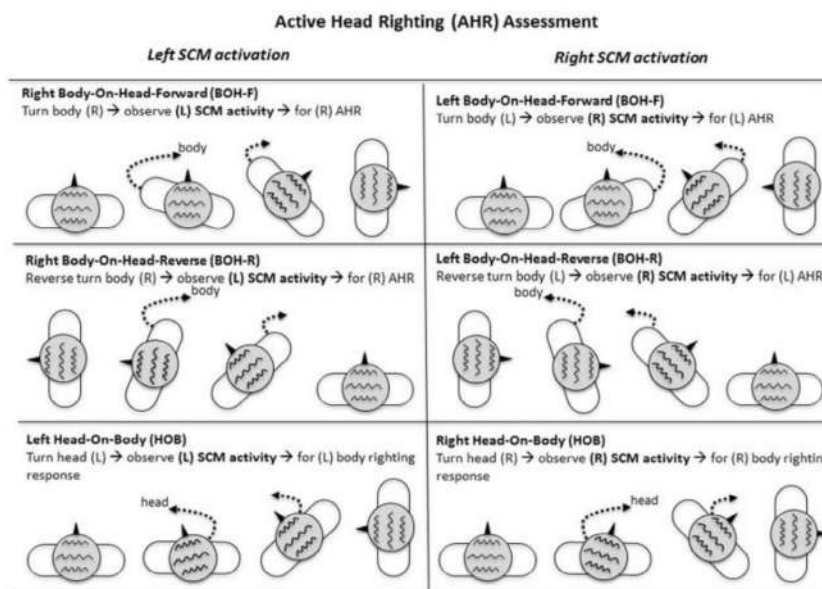
16. Hussein MA, Yun IS, Park H, Kim YO. Cervical Spine Deformity in Long-Standing, Untreated Congenital Muscular Torticollis. J Craniofac Surg. 2017 Jan;28(1):46-50.

17. Wang N, Zhang YL, Guan BY, Zhu LL, He XH, Fang Q, Liang ZC. [An ultrasonographic study of the correlation between developmental dysplasia of the hip and congenital muscular torticollis in children]. Nan Fang Yi Ke Da Xue Bao. 2017 Jul 20;37(7):924-928. Chinese.

18. Park JI, Kee JH, Choi JY, Yang SS. Is Longstanding Congenital Muscular Torticollis Provoking Pelvic Malalignment Syndrome? Children (Basel). 2021 Aug 26;8(9):735.

**ANEXOS**

**Anexo 1. Active head-righting testings for sternocleidomastoid (SCH) activation**



Fuente: (24) Leung A, Mandrusiak A, Watter P, Gavranich J, Johnston L. Positional plagiocephaly is associated with sternocleidomastoid muscle activation in healthy term infants. Childs Nerv Syst. 2017. [Internet].

**Anexo 2. Escala de Función Muscular (MFS)**

PUNTUACIÓN MFS	POSICIÓN DE LA CABEZA
0	• POR DEBAJO DE LA HORIZONTAL
1	• COINCIDE CON LA LÍNEA HORIZONTAL
2	• LIGERAMENTE POR ENCIMA DE LA LÍNEA HORIZONTAL.
3	• < 45° POR ENCIMA DE LA LÍNEA HORIZONTAL.
4	• > 45° POR ENCIMA DE LA LÍNEA HORIZONTAL.
5	• MUY VERTICALIZADA CON RESPECTO A LA HORIZONTAL.

Fuente: Escala de Función Muscular - CMT de Torticollis Muscular Congénita. [Internet] [http://torticollis.dinstudio.se/text1\\_37.html](http://torticollis.dinstudio.se/text1_37.html). Tabla elaboración propia.

La función muscular del niño se puede valorar según la MFS, el niño debe lograr mantener la cabeza en la posición 5 segundos para obtener la "puntuación".

Se realiza sosteniendo al bebé horizontalmente alrededor del tronco sin apoyar la cabeza y observando el grado de enderezamiento lateral de la cabeza. A los dos meses de edad, la mayoría de los niños son capaces de mantener la cabeza en un 1° en la escala.

### Anexo 3. Nuevas escalas de graduación del dolor pediátrico - SEPEAP

**SEPEAP**  
Sociedad Española de Pediatría  
Terminológica y Atención Primaria

**ESCALAS DE EVALUACIÓN DEL DOLOR PEDIÁTRICO**  
Grupo de trabajo para el abordaje del Dolor Pediátrico en Atención Primaria

**Escala FLACC-revisada**  
Escala no verbal de valoración del dolor en niños con alteraciones neurocognitivas

PARÁMETRO	0	1	2	Comportamientos individualizados*
CARA	Ninguna expresión particular o sonríe	Hace muecas o frunce el ceño ocasionalmente; parece triste o intranquilo	Hace muecas o frunce el ceño continuamente; cara de angustia; expresión de susto o pánico; otros*	Labios fruncidos; dientes apretados y rechinar de dientes; ceño fruncido; mirada nerviosa; ojos muy abiertos, que parece sorprendido
PIERNAS	Posición normal; tono y movimiento de extremidades habitual	Incómodo, tenso; temblores ocasionales	Patadas o piernas levantadas; marcado aumento de la espasticidad, temblores o sacudidas constantes; otros*	Piernas y brazos pegados al cuerpo; clonus en una pierna con dolor; quieto y tenso; temblor en las piernas
ACTIVIDAD	Acostado tranquilamente, se mueve fácilmente, respiración rítmica regular	Se retuerce, movimientos tensos o moderados; ligeramente agitado (cabeza hacia adelante y hacia atrás); suspiros o quejidos intermitentes	Arqueado, rígido o con sacudidas; agitación severa; cabeceos; respiración agitada, entrecortada; otros*	Se agarra en el sitio del dolor; asiente con la cabeza; aprieta los puños, levanta los brazos; arquaa el cuello; sobresaltos; gira de lado a lado; agita la cabeza; señala donde le duele; se golpea la cara; se muerde la palma de la mano; contiene la respiración
LLANTO	No llanto, no verbalización	Gemidos o gritos; queja ocasional; exabruptos verbales ocasionales o gruñidos	Llantos, gritos o sollozos constantes; quejas frecuentes; otros*	Indica "pupa" o "no"; jadeos, gritos, lloriqueos; gruñidos o respuestas cortas
CONSUELO	Contento y relajado	Se tranquiliza si se le toca, abraza o habla ocasionalmente	Difícil de consolar o reconfortar; alejando al cuidador, resistiendo las medidas de cuidado o confort; otros*	Responde a mimos, abrazos, padres, caricias, besos; distante e insensible cuando está con dolor

**Puntuación:** 0: Relajado y confortable; 1-3: Discomfort discreto; 4-6: Dolor moderado; 7-10: Dolor severo. \*Ejemplos de comportamientos de dolor adicionales identificados por los padres. Es recomendable revisar con los padres/cuidadores para identificar los comportamientos y detalles que puedan indicar dolor.

**Escala Neonatal Infants Pain Scale (NIPS)**  
Valoración del dolor en neonatos (0 días-1 mes)

PARÁMETRO	0	1	2
LLANTO	Sin llanto	Presente, consolable	Presente, continuo, no consolable
EXPRESIÓN FACIAL	Normal	Gesticulación (ceño fruncido, contracción de párpados, surco naso labial)	
PATRÓN RESPIRATORIO	Normal	Incrementado o irregular	
MOVIMIENTO DE BRAZOS	Reposo	Flexionados/extendidos	
MOVIMIENTO DE PIERNAS	Reposo	Flexionadas/extendidas	
PATRÓN DE SUEÑO	Normal	Despierto continuamente	


**Puntuación:** 0-2: No dolor - dolor leve; 2-4: Dolor leve - moderado; >4: Dolor intenso. La puntuación máxima es 7.

**Escala FLACC**  
Valoración del dolor en niños entre 1 mes y 3 años

PARÁMETRO	0	1	2
CARA	Expresión neutra cara relajada	Mueca o fruncimiento del entrecejo o nariz esporádicos	Mandíbula contraída, temblor del mentón frecuente
PIERNAS	Posición normal, relajadas	Incómodo, inquieto, tenso	Patadao o elevación de piernas
ACTIVIDAD	Tranquilo, acostado y quieto	Se retuerce, se balancea hacia atrás y hacia adelante	Rigidez o movimientos espasmódicos
LLANTO	Ausencia de llanto	Gemidos o lloriqueos con alguna mueca esporádica	Llanto constante, quejas frecuentes
CONSUELO	Tranquilo, relajado	Se tranquiliza al brazo, al habla o al tacto	Dificultad para el consuelo


**Puntuación:** 0: no dolor; 1-3: dolor leve; 4-6: dolor moderado; 7-10: dolor intenso. Se debe observar al niño descubierto durante al menos 2-5 minutos si está despierto y durante más de 5 minutos si está dormido.

**Escala de CARAS-REVISADA** Valoración del dolor en niños entre 3 y 7 años



Utiliza dibujos de 6 caras con diferentes expresiones según el grado de dolor. Al explicar el significado de cada cara hay que evitar usar palabras como "contento" o "triste" y pedirle al niño que señale la que más se aproxima al dolor que siente. **Puntuación:** 0-2: no dolor; 4: dolor leve; 6: dolor moderado; 8-10: dolor intenso.

**Escala numérica** Valoración del dolor en niños mayores de 7 años



Esta escala determina diferentes intervalos de dolor y les asignan números de manera que el paciente señala el número que mejor representa la intensidad del dolor que siente, explicándole que "0" significa "ningún dolor" y "10" significa "muchísimo dolor". **Puntuación:** 0: no dolor; 1-3: dolor leve; 4-8: dolor moderado 9-10: dolor intenso.

Fuente: (25) Beneyto F.I.; Angelats R. CM.; Barahona R. L.; Forner G. P.; García A. T.; Manrique M. I. (2021). [Internet] [Consultado el 12 de febrero de 2022]. Disponible en: <https://sepeap.org/pediatria-integral/>

### Anexo 4A. Clasificación clínica Argenta de la DP

**Table 1.** Positional Plagiocephaly

Clinical Finding	Type I	Type II	Type III	Type IV	Type V
Posterior asymmetry	Present	Present	Present	Present	Present
Ear malposition	Absent	Present	Present	Present	Present
Frontal asymmetry	Absent	Absent	Present	Present	Present
Facial asymmetry	Absent	Absent	Absent	Present	Present
Temporal bossing or posterior vertical cranial growth	Absent	Absent	Absent	Absent	Present

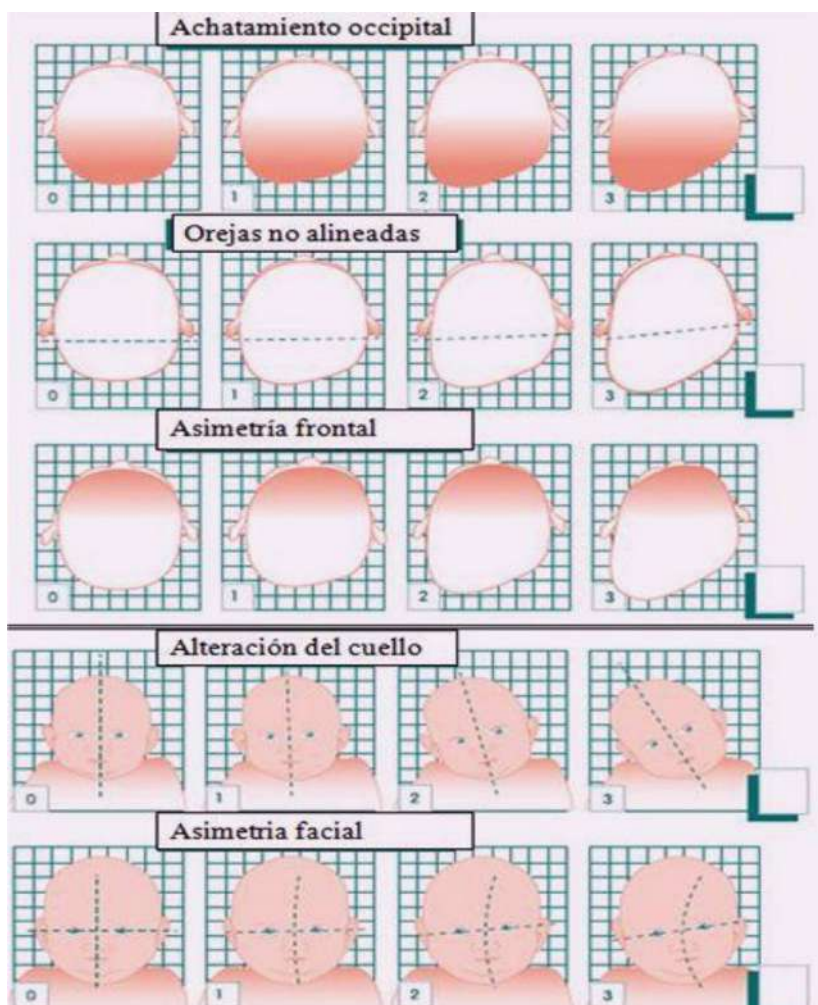
Fuente: Argenta, Louis MD *Clinical Classification of Positional Plagiocephaly*, *Journal of Craniofacial Surgery*; May 2004; 15(3), 368-372. [Internet] [Consultado el 18 de febrero de 2022] Disponible en : <https://plagiocefaloteca.plagiocefalia.com.ar/wp-content/uploads/2021/09/Clasificacion-Plagiocefalia-Articulo-Original.pdf>

En esta tabla se representan los 5 estadios de deformidad que van de mínima a grave:

- La deformidad de tipo I se limita a la parte posterior del cráneo.
- El tipo II añade malposición de la oreja afectada.

- El tipo III añade deformidad de la frente.
- El tipo IV añade la deformidad malar.
- El tipo V añade los intentos del cerebro para descomprimirse vertical o temporalmente.

### Anexo 4B. Plantilla para registro de la Plagiocefalia



Fuente : *Pediatría Práctica* ([pediatriapRACTICA.com.ar](http://pediatriapRACTICA.com.ar)). [Internet] Disponible en: <http://www.pediatriapRACTICA.com.ar/note.php?id=105>

## Anexo 5. Póster Escala Motora Infantil ALBERTA



# ESCALA MOTORA INFANTIL ALBERTA

Examina de forma secuencial el **desarrollo motor** del bebé desde recién nacido hasta los 18 meses. Fue creada por Piper y Darrah en 1994, en Alberta (Canadá).

Es fácil de administrar, mediante la observación directa del bebé, a penas se le manipula y no requiere material específico.

Evalúa al bebé en cuatro posiciones



Prono  
Supino  
Sentado  
De pie

Ha sido estudiada en población de bebés prematuros y a término.

Albuquerque PL, et al. 2015

Sensibilidad del **86%** para detectar desarrollo motor atípico.

Novak I.  
et al.  
2017



Como resultado nos muestra en qué percentil se encuentra el bebé.

Es una buena prueba para evaluar el desarrollo motor mediante **teleintervención**.

Boonzaaijer M, et al. 2017



Asociación Española de Intervención en la Primera Infancia  
<https://aeipi.org/>

## Anexo 6. Plantilla Test of Infant Motor Performance (TIMP)

## The TIMPSI Timp Screening Items



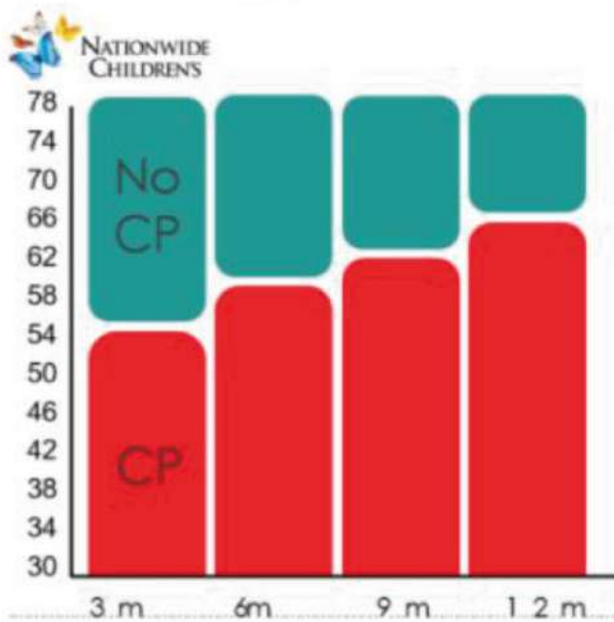
Fuente: Escalas de evaluación. [Internet] 2016 Oct [consultado el 20 de febrero de 2022 ]; Disponible en: <https://nossacasa.org.br/escalas-de-avaliacao/?v=9a5a5f39f4c7>

## Anexo 7. Póster escala Hammersmith Infant Neurological Examination (HINE)

# Hammersmith Infant Neurological Examination (HINE)



Es una evaluación neurológica simple, cuantificable y de fácil utilización. Fue desarrollada en 1999 por Haataja et al.



Ha sido ampliamente estudiada en niños con desarrollo típico y de alto **riesgo neurológico**.



Se administra en bebés de entre **2 a 24 meses** de edad.

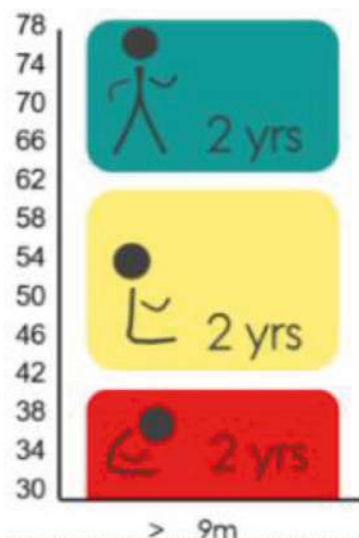
Tiene una **Sensibilidad del ~90%**

Está compuesta en su sección neurológica por 26 ítems:

- ✓ Función de los pares craneales
- ✓ Postura
- ✓ Movimientos
- ✓ Tono,
- ✓ Reflejos y reacciones



Los resultados de esta escala nos permite saber cómo será la capacidad motora del niño/a a la edad de 2 años.



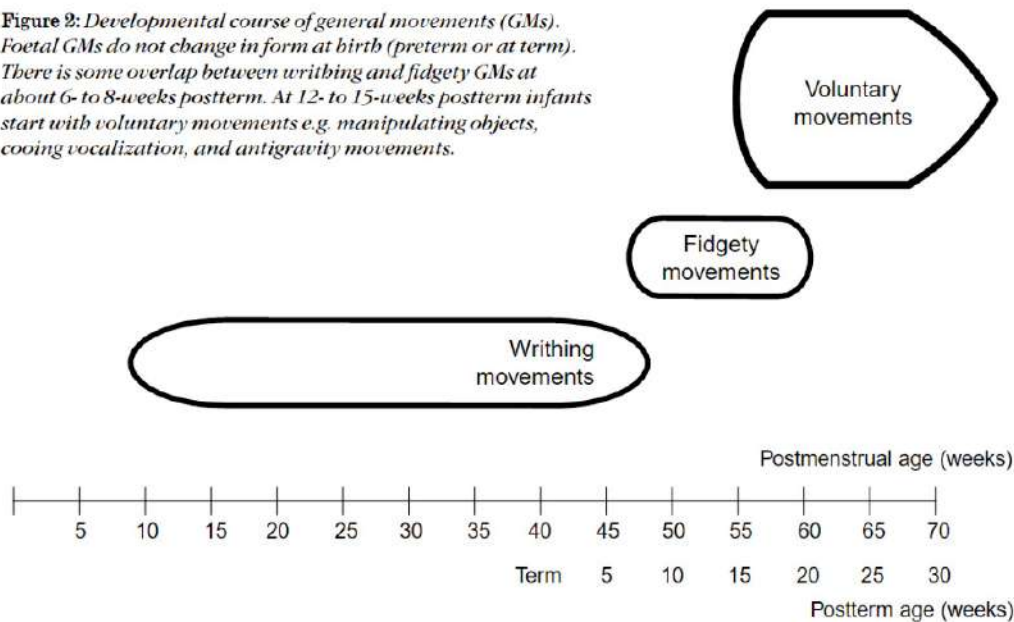


**Anexo 8. General movement assesment (GMA)**

**Table I: Definition of GMs and their abnormal appearance officially agreed upon by the GM Trust**

	<i>Normal general movements</i>	<i>Abnormal general movements</i>
Prenatal and preterm age	Gross movements, involving whole body. They may last from a few seconds to several minutes or longer. Variable sequence of arm, leg, neck, and trunk movements. Wax and wane in intensity, force, and speed, and have a gradual beginning and end. Majority of sequences of extension and flexion movements of arms and legs are complex, with superimposed rotations and often slight changes in the direction of the movement. These added components make the movements fluent and elegant and create the impression of complexity and variability. <sup>18, 19, 21</sup>	Poor repertoire of general movements: the sequence of the successive movement components is monotonous and the movements of the different body parts do not occur in the complex way as seen in normal GMs. <sup>17, 19, 21</sup>  Cramped-synchronized general movements: these appear rigid and lack normal smooth and fluent character; all limb and trunk muscles contract and relax almost simultaneously. <sup>17, 19, 21</sup>
Term age until 8 weeks' postterm age	Writhing movements <sup>13, 19, 21</sup> are characterized by small-to-moderate amplitude and by slow to moderate speed. Fast and large extension movements may occasionally break through, particularly in the arms. Typically, such movements are elliptical in form; this component creates the impression of a writhing quality of movement.	Chaotic general movements: movements of all limbs are of large amplitude and occur in a chaotic order with no fluency nor smoothness. They consistently appear to be abrupt. <sup>19, 21, 26</sup>
6 to 20 weeks' postterm age	Fidgety movements <sup>13, 19, 21</sup> are circular movements of small amplitude and moderate speed and variable acceleration of neck, trunk, and limbs in all directions. They are continual in the awake infant, except during focused attention. They may be concurrent with other gross movements, such as kicking, wiggling-oscillating <sup>15</sup> and swiping of the arms <sup>15</sup> or pleasure bursts. <sup>19, 21</sup> Fidgety movements may be seen as early as 6 weeks postterm but usually occur around 9 weeks and are then present until 15 to about 20 weeks. This age range holds true for term as well as for preterm infants after correcting the age. Initially, they occur as isolated events (score: +); they gradually increase in frequency (score: ++) and then decrease once again (score: +). <sup>21</sup>	Absent fidgety movements: fidgety movements are never observed from ages 6 to 20 weeks postterm. Other movements can, however, be commonly observed. <sup>19, 21</sup>  Abnormal fidgety movements: look like normal fidgety movements except that their amplitude, speed, and jerkiness are moderately or greatly exaggerated. <sup>19, 21</sup>

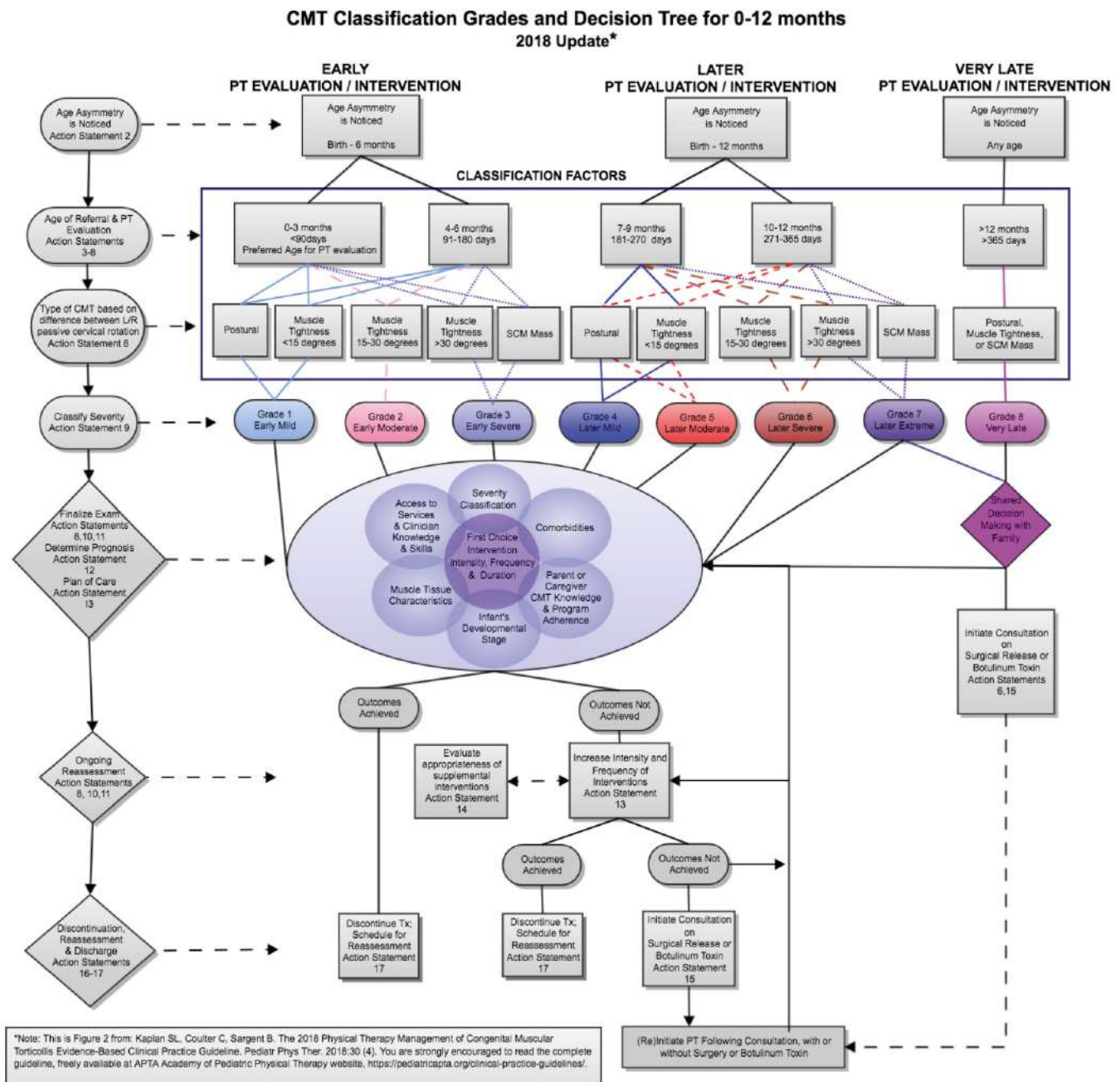
**Figure 2: Developmental course of general movements (GMs).** Foetal GMs do not change in form at birth (preterm or at term). There is some overlap between writhing and fidgety GMs at about 6- to 8-weeks postterm. At 12- to 15-weeks postterm infants start with voluntary movements e.g. manipulating objects, cooing vocalization, and antigravity movements.



840 *Developmental Medicine & Child Neurology* 2001, 43: 836-842

Fuente: Prechil H.F.R. General movement assessment as a method of developmental neurology: new paradigms and their consequences. *Developmental Medicine & Child Neurology*. 2001; 43: 836-842. <https://doi.org/10.1111/j.1469-8749.2001.tb00173.x>

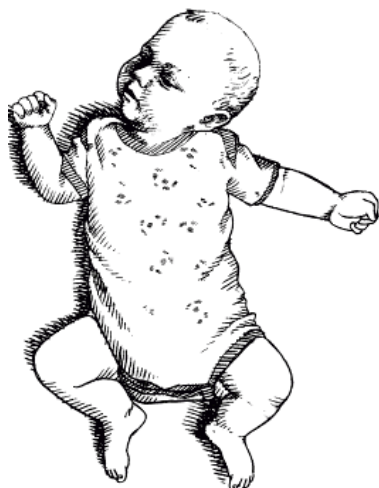## Anexo 9. Classification of Severity and Management of Congenital Muscular Torticollis (CMT)



Fuente : *PediatricAPTA.org* [Internet]. *APTA Pediatrics - Congenital Muscular Torticollis Clinical Practice Guideline & Implementation Resources*; [consultado el 24 de enero de 2022]. Disponible en: <https://pediatricapta.org/clinical-practice-guidelines/Congenital-Muscular-Torticollis.cfm>

Para utilizar este gráfico: Los óvalos alineados verticalmente a la izquierda, enumeran los factores más relevantes para el proceso de clasificación (edad de la asimetría observada, edad de remisión y evaluación de PT, tipo de CMT); los rombos de abajo describen el ciclo de examen, intervención y reevaluación de PT. Comience en el rectángulo más grande con la edad en el momento de la evaluación y el tipo de CMT para elegir un grado en los óvalos de abajo. Abreviaturas: PT, terapia física; TX, tratamiento; SCM, esternocleidomastoideo; L/R, izq/derecha.

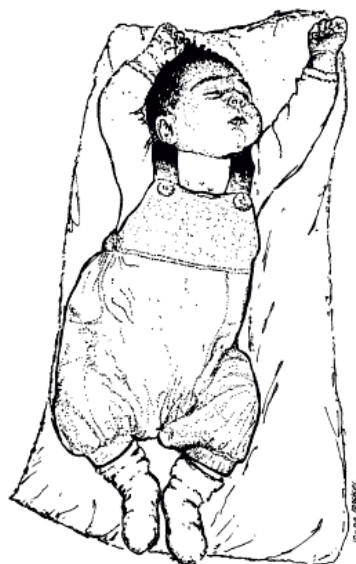## Anexo 10. Síndrome KISS



### Lateroflexión fija:

- Torticollis.
- Microsomía unilateral.
- Asimetría del cráneo.
- Escoliosis en C del cuello y del tronco.
- Asimetría de la zona glútea.
- Asimetría del movimiento de las extremidades.
- Retraso del desarrollo motor de un lado.

Figura 1. KISS I clinical markers. Fixed lateroflexion: torticollis, unilateral microsomnia, asymmetry of the skull, C-scoliosis of neck and trunk, asymmetry of gluteal area, asymmetry of motion of the limbs, retardation of motor development of one side.



### Retroflexión fija:

- Hiperextensión (durante el sueño).
- Aplanamiento occipital (asimétrico).
- Hombros tirados hacia arriba.
- Supinación fija de los brazos.
- No puede levantar el tronco de la posición ventral.
- Hipotonía muscular orofacial.
- Lactancia difícil de un lado.

Figura 2. KISS II clinical markers. Fixed retroflexion: hyperextension (during sleep), (asymmetric) occipital flattening, shoulders pulled up, fixed supination of the arms, cannot lift trunk from ventral position, orofacial muscular hypotonia, breast-feeding difficult on one side.

Fuente: Biedermann, H. (2005). *Manual therapy in children: proposals for an etiologic model. Journal of Manipulative & Physiological Therapeutics*, 28(3), e1-e15.