

# Síndrome de persistencia de los conductos de Müller en caninos machos de raza *schnauzer*. Reportes de casos

*Persistent müllerian duct syndrome in canine male of breeds Schnauzer. Case reports*

*Síndrome de persistência nos condutos de Muller em cães machos da raça Schnauzer. Reportes de casos*

Víctor Manuel Quintana-Avila. MVZ, Esp<sub>1</sub>  
Yeferson Andrey Galeano-Pinilla. MV<sub>2</sub>  
Martín Orlando Pulido-Medellín. MV. Esp, Mg<sub>3</sub>

**Recibido:** 14 de enero de 2021

**Aprobado:** 30 de marzo de 2023

**Publicado:** 1 de junio de 2023

## Cómo citar este artículo:

Quintana-Avila VM, Galeano-Pinilla. YA, Pulido-Medellín MO. Síndrome de persistencia de los conductos de Müller en caninos machos de raza *schnauzer*. Reportes de casos. *Spei Domus*. 2023;19(1): 1-21.

doi: <https://doi.org/10.16925/2382-4247.2023.01.03>

Análisis de caso. <https://doi.org/10.16925/2382-4247.2023.01.03>

<sup>1</sup> Médico veterinario y zootecnista egresado de la Universidad Cooperativa de Colombia (UCC) sede Bucaramanga. Especialista en Medicina Interna De la UPTC Tunja, Colombia. Estudiante de Maestría en Ciencias Veterinarias.

Correo electrónico: victormanuelquint@hotmail.com

<sup>2</sup> Médico Veterinario egresado de la Fundación Universitaria Juan de Castellanos sede Tunja, Colombia. Estudiante de Maestría en Ciencias Veterinarias.

Correo electrónico: yeferson.galeanop@jdc.edu.co

<sup>3</sup> Médico Veterinario egresado de la Universidad de Ciencias Aplicadas - UDCA, Bogotá Colombia. Especialista en Laboratorio clínico veterinario de la Universidad de Ciencias Aplicadas - UDCA, Bogotá Colombia. Magíster en Ciencias Biológicas de la UPTC Tunja, Colombia.

Correo electrónico: martin.pulido@uptc.edu.co



## Resumen

Estudio de reporte de casos en donde se analiza el síndrome de persistencia de los conductos de Müller en caninos machos de raza *schnauzer*, caracterizando la sintomatología asociada a la presencia de piometra en casos de pseudohermafroditismo. Esto hace parte de un proceso de diferenciación sexual que se inicia en el útero y continua en el desarrollo hasta alcanzar la madurez, y se divide en tres fases: sexo cromosómico, gonadal y fenotípico; una alteración en el desarrollo sexual es el síndrome de persistencia de los conductos de Müller que está presente en casos de aparente hermafroditismo masculino, el cual es hereditario, autosómico, recesivo en individuos XY, en el cual se observa la presencia de útero y otras estructuras del tracto reproductivo femenino en un animal macho, derivado de una interferencia en la respuesta a la hormona antimülleriana a nivel del receptor, que ha sido reportada en perros de la raza *schnauzer* miniatura. Desde esta perspectiva, en este artículo se reportan tres casos clínicos observados en una veterinaria de Bucaramanga, la sintomatología reportada indica episodios de decaimiento, fiebre, diarrea, dolor a la palpación abdominal y tenesmo, con alteraciones en la química sanguínea, en el examen clínico se observó piometra, con descarga purulenta, ginecomastía y criptorquismo, aspecto recurrente en casos de pseudohermafroditismo canino.

**Palabras clave:** pseudohermafroditismo masculine, schnauzer, síndrome de persistencia.

## Abstract

Case report study where the syndrome of persistence of the Mullerian ducts in male canines of the Schnauzer breed is analyzed, characterizing the symptomatology associated with the presence of pyometra in cases of pseudohermaphroditism, this is part of a process of sexual differentiation that is It begins in the uterus and continues in development until reaching maturity, dividing into three phases: chromosomal, gonadal and phenotypic sex, an alteration in sexual development is the syndrome of persistent Mullerian ducts that is present in cases of apparent hermaphroditism male, which is hereditary, autosomal, recessive in XY individuals, in which the presence of the uterus and other structures of the female reproductive tract is observed in a male animal, derived from an interference in the response to the anti-Müllerin hormone at the receptor, which has been reported in dogs of the Miniature Schnauzer breed, from this perspective in this article we report So three clinical cases observed in a veterinarian in Bucaramanga, the symptoms reported indicate episodes of decay, fever, diarrhea, abdominal palpation pain and tenesmus, alterations in blood chemistry, in the clinical examination pyometra was observed, and purulent dripping discharge from of the urethra, gynecomastia and cryptorchism, recurrent appearance in cases of canine pseudohermaphroditism.

**Keywords:** male pseudohermaphroditism, persistence syndrome, Schnauzer.

## Resumo

Estudo de relato de caso onde é analisada a síndrome de persistência dos ductos de Muller em caninos machos da raça Schnauzer, caracterizando a sintomatologia associada à presença de piometra em casos de pseudo-hermafroditismo, esta faz parte de um processo de diferenciação sexual que se inicia em no útero e continua em desenvolvimento até atingir a maturidade, dividindo-se em três fases: sexo cromossômico, gonadal e fenotípico, uma alteração no desenvolvimento sexual é a síndrome dos ductos de Muller persistentes que está presente nos casos de hermafroditismo aparente masculino, que é hereditário, autossômico, recessiva em indivíduos XY, em que se observa a presença do útero e outras estruturas do trato reprodutor feminino em um animal macho, derivada de uma interferência na resposta ao hormônio anti-Müllerin no receptor, o que tem sido relatado em cães da raça Schnauzer Miniatura, nesta perspectiva neste artigo relatamos Assim, três casos clínicos observados em um veterinário em Bucaramanga, os sintomas relatados indicam episódios de

cárie, febre, diarreia, dor à palpação abdominal e tenesmo, alterações na química do sangue, no exame clínico foi observada piometra, e secreção purulenta gotejante da uretra, ginecomastia e criptorquismo, aparecimento recorrente em casos de pseudo-hermafroditismo canino.

**Palavras-chave:** pseudohermafroditismo masculino, síndrome de persistência, Schnauzer.

## Introducción

Zambarda [1] indica que las patologías estructurales del sistema reproductivo pueden originarse durante el desarrollo gonadal, como consecuencia de anomalías en la diferenciación de los sistemas tubulares o tener una etiología genética. El intersexualismo se considera un grupo de patologías, en donde los ejemplares presentan coexistencia de estructuras sexuales ambiguas [2]. Dentro de las afecciones pertenecientes a estos trastornos se encuentra el síndrome de persistencia de los conductos de Müller (SPCM) [3], considerado como un trastorno reproductivo donde el útero y otras estructuras propias de las hembras se desarrollan en un individuo macho, derivado de la ausencia del proceso de regresión de los conductos de Müller. Esto puede ser ocasionado por una deficiencia o ausencia de la secreción de la hormona encargada de este proceso o su vez por fallas en el gen que media la hormona [2-6]. Cahua [7] indica que este pseudohermafroditismo masculino ha sido registrado en perros pertenecientes a las razas *schnauzer* y *basset hound*, así como en gatos persas.

## Embriología de los órganos reproductivos

Pérez-Gallardo *et al.* [8] informan que el aparato reproductivo es formado a partir de estructuras pares desarrolladas en el mesodermo intermedio, las cuales se encuentran revestidas por el epitelio celómico [5-7]. Estas estructuras se localizan a los lados de la línea media, y dan origen a las crestas urogenitales, mismas que después se dividirán medialmente en las crestas gonadales y lateralmente en crestas urinarias [8], [9]. Estos vestigios iniciales son bipotenciales, es decir, pueden dar origen a testículos u ovarios, de acuerdo con el sexo genético del individuo. En el perro, la distinción morfológica e histológica se dará posterior al día 30 gestacional [10-12].

Pérez-Gallardo *et al.* [8] mencionan que inicialmente todos los embriones (machos y hembras) poseen los dos pares de conductos: conductos paramesonéfricos (Müller) y los mesonéfricos (Wolff), los primeros se crean a partir de una invaginación epitelial longitudinal de la cavidad celómica, de donde el conducto desciende por fuera del conducto de Wolff, lo cruza por delante y se une en la línea media con el conducto

de Müller del lado contralateral. Por su parte, como su nombre lo indica, los conductos mesonéfricos se generan directamente del mesonefro embrionario [13].

Tanto los conductos de Wolff como los de Müller representan los “bocetos iniciales” de los órganos sexuales internos, pero a diferencia de los vestigios iniciales gonadales, estos conductos son unipotenciales. Añasco Defaz [14] y Madureira *et al.* [15] reportan que, a partir de los conductos de Wolf, por acción de andrógenos testiculares, se generarán el epidídimo, los conductos eferentes y deferentes, así como las vesículas seminales. De la misma forma se dará lugar a la diferenciación morfológica de las espermatogonias, así como las células de Sertoli y de Leydig. En el caso de las hembras, se desarrollarán los conductos de Müller, que dan origen al tercio craneal vaginal, el útero y cuernos uterinos [11], [12], [14].

Además, se debe mencionar que los conductos de Wolf se degradarán en un feto hembra por falta de andrógenos, y viceversa, los conductos de Müller se degenerarán derivado de las reacciones que desencadenan la acción de algunas sustancias “masculinizantes” [11], [12], [14].

Pérez-Gallardo *et al.* [8], en lo respectivo a los genitales externos, indican que estos se diferencian a partir de evaginaciones e invaginaciones de la cloaca, la cual se encuentra fraccionada en dos secciones: el recto dorso caudal y el seno urogenital cráneo ventral, este último se encuentra involucrado en el desarrollo de la uretra, próstata, vagina y vejiga.

## Establecimiento fetal del sexo

El establecimiento fetal del sexo de los mamíferos se divide en tres etapas o pasos secuenciales: sexo cromosómico o genético, sexo gonadal y sexo fenotípico, cuando existe alguna alteración en dichos mecanismos se desarrollan individuos pseudohermafroditas [11], [12], [16].

En todos los mamíferos, durante el proceso de fertilización, el ovocito aporta el cromosoma sexual X y el espermatozoide contribuye con alguno de los dos cromosomas sexuales, “X” o “Y”, teniendo como consecuencia la definición del sexo cromosómico, el cual, justo como se describió, se encuentra referido a los cromosomas sexuales (xx, xy) [17].

Posterior a la fecundación, tal como lo indican diversos autores [5-7], [9-12], se formarán los primeros bosquejos de las gónadas, los cuales subsistirán en un estadio indiferente de la organogénesis, en esta etapa no es posible diferenciar a los machos de las hembras [18].

La segunda etapa el sexo gonadal corresponde a la asignación del tejido correspondiente a testículos u ovarios, en donde el desarrollo gonadal del embrión se dará en la cresta gonadal; este proceso se encuentra regulado principalmente de forma genética por la existencia de tres genes involucrados: Gen Sry, Gen Sox9 y Gen WT-1 [19].

**Gen Sry:** el cromosoma "Y", tiene una región llamada pseudoautosómica (PAR 1) y por debajo del límite de esta región se encuentra localizado el gen Sry, este es el único que se encuentra ligado al cromosoma "Y", el cual es imprescindible para el inicio del desarrollo testicular. Sry codifica el factor determinante-testicular, este se une a secuencias específicas del ADN diana y genera modificaciones en la expresión genética [20].

El gen Sry desencadena la formación testicular al inhibir al gen Dax-1, este gen se encuentra ligado al heterocromosoma X y actúa como supresor del desarrollo testicular [11], es necesario que haya inhibición de este gen para que la gónada masculina se exprese fenotípicamente; en el caso de las hembras al estar ausente el gen Sry, Dax-1 suprime la formación testicular y la gónada se diferenciará en un ovario [11], [21].

**Gen Sox9:** este gen se caracteriza por ser autosómico y recesivo, se encuentra ligado a la determinación testicular en varios vertebrados y a la expresión de la hormona antimülleriana, que es regulada directamente por la expresión de este gen [9], [12], [17], [19]. La presencia del gen Sry en el cromosoma sexual Y estimulará el incremento en la expresión del gen Sox9 para desencadenar una cascada génica que gobierna la diferenciación testicular, de forma inicial el factor de transcripción del gen Sry sumado al factor esteroideogénico 1 (SF1) favorecerán el aumento en los niveles de Sox9 para regular su propia expresión [20], [22].

Es importante mencionar que el periodo de máxima expresión durante la vida fetal de Sry es muy corto, Sox9 logra el mantenimiento de sus niveles en el testículo diferenciado mediante un proceso de retroalimentación positiva [17], [19].

**Gen supresor del tumor Wilms (wt-1):** el gen Wt-1 se encuentra conformado por diez exones y es formador de RNAm; el gen Wt1 tiene tres sitios de traducción, que origina tres isoformas kDa: 62-64kDa, 52-54kDa y 36-38kDa, a su vez, esta última dará origen a cuatro isoformas KTS [20]. Corona [19] y Hernández [20] describen que este gen interviene en la formación del testículo y del riñón, específicamente, su rol en la diferenciación sexual se encuentra constreñido a la activación de los genes Sry y Dax a través de la isoforma KTS-.

Por último, se encuentra la tercera etapa del establecimiento del sexo, el sexo fenotípico, esta etapa se deriva de estímulos hormonales, en donde se observarán las características morfológicas sexuales específicas: diferenciación de los conductos

internos, genitales externos y órganos sexuales accesorios, con la degeneración de las estructuras que no sean correspondientes al sexo fenotípico [9], [10], [12].

Derivado de este proceso, conforme a lo señalado por Añasco Defaz [14], los mamíferos tendrán las gónadas respectivas a cada sexo y, de forma adicional, contarán con dos pares de sistemas de conductos específicos para cada sexo, siendo para los machos los conductos mesonéfricos (Wolff), y en el caso de las hembras se desarrollarán los conductos paramesonéfricos (Müller). El desarrollo del sexo fenotípico en los machos se encuentra mediado principalmente por dos hormonas claves, las cuales son producidas por los testículos embrionarios: la testosterona y hormona antimülleriana (AMH) [9], [12], [17], [19].

## Hormonas de relevancia en el SPCM

Como se ha mencionado, el desarrollo del sexo fenotípico se encuentra influenciado por dos hormonas; la primera de ellas es la testosterona, producida por las *células de Leydig*, las cuales, de acuerdo con lo citado por Adham *et al.* [21], están localizadas en el compartimiento intersticial, y son capaces de producir el factor similar a insulina (INSL3). La testosterona es la encargada del crecimiento de los conductos de Wolff; y, posteriormente, cuando la testosterona se une a los receptores andrógenos de los conductos de Wolff, se llevará a cabo la diferenciación de estos en el epidídimo, vesículas seminales y conductos deferentes. Asimismo, una vez que la testosterona es transformada a dihidrotestosterona (DHT), por acción enzima 5 $\alpha$ -reductasa, se lleva a cabo la "masculinización" de las estructuras reproductivas del animal. Subsiguientemente, cuando la DHT se une al receptor de andrógenos localizados en el seno urogenital y en los bosquejos de los genitales externos, se dará origen a la próstata y la uretra [17], [22].

La segunda hormona que participa en la etapa de sexo fenotípico es la hormona antimülleriana (AMH), Díaz-Hernández y Merchant [17] y De Lorenzi [5] señalan que esta hormona es secretada por las *células de Sertoli* inmaduras, en el caso de los caninos, la secreción de la AMH comienza con la diferenciación testicular, que como se mencionó se da posterior al día 30 de la gestación, aproximadamente en el día 34, y continúa hasta el día 143 posterior al nacimiento. La AMH, tal como su nombre lo indica, es la encargada de la regresión de los conductos de Müller, dicho proceso inicia después del desarrollo testicular, aproximadamente en el día 36-46 [9], [23], [24].

De acuerdo con la literatura [5], [17], la hormona antimülleriana pertenece a la familia TGF- $\beta$ , su funcionamiento se lleva a cabo mediante un receptor dimérico, compuesto por dos receptores formados por serina-treonina quinasa: tipo I (receptor

común de TGF- $\beta$ ) y tipo II el cual es específico (AMHR2). Rey [18] reporta que la AMH se une al receptor tipo II de las células mesenquimáticas que rodean a los conductos de Müller, posterior a la unión del ligando, se lleva a cabo la reclutación y fosforilación de un receptor tipo I, que es independiente del ligando compartido, esto da inicio a la activación de cascadas de sustancias tales como el factor nuclear kB [25], la beta-catenina [26], así como de mediadores intracelulares como los SMAD [27-29], induciendo la apoptosis y modificación epitelio-mesenquimatosa derivando en la regresión de los conductos de Müller [18]. Cabe destacar que la AMH posee un tiempo de acción muy corto, es por ello que su expresión, efecto en el tiempo y momento adecuado es esencial para el desarrollo normal de los ejemplares machos [26], [30].

## Síndrome de persistencia de los conductos de Müller

Arnaudo [9], Díaz-Hernández y Merchant [17], De Menezes *et al.* [31] y Ackerman [32] describen que el SPCM es un tipo de pseudohermafroditismo masculino de carácter hereditario, autosómico recesivo, con expresión homocigótica [9], [33], [34], en donde los pacientes cuentan con un total de 78 cromosomas, y presentan cariotipos XY [3], [15]. Arnaudo [9] indica que algunos de los ejemplares pueden llegar a tener cariotipos XXY. Los animales XY, son ejemplares que presentan testículos bilaterales, o criptorquidismo, asimismo, el proceso de "masculinización" de los genitales externos e internos dependiente de andrógenos se encuentra normal. Sin embargo, estos animales muestran útero completo o incompleto, oviductos bilaterales y la porción craneal de la vagina [33], [34].

Wu *et al.* [35] indican que el SPCM ha sido reportado en humanos, bovinos, cabras, gatos (persa) y perros. Así mismo, Cahua *et al.* [7], De Menezes *et al.* [31] y Ackerman [32] indican que este síndrome es una patología que se ha sido reportada en perros de las razas *basset hound*, *pug cocker spaniel*, *beagle* y *schnauzer*, siendo esta última la más común, principalmente en la talla miniatura.

## Fisiopatología

La regresión de los conductos de Müller durante el sexo fenotípico se encuentra a cargo de la hormona antimülleriana, Vegter *et al.* [34] mencionan que para el caso de los humanos y ratones machos, la persistencia de los conductos se puede ocasionar por dos causas: mutaciones en el gen responsable de que se lleve a cabo la producción de AMH o por mutaciones en el gen encargado de la expresión del receptor AMHR2, ocasionando una falta de sensibilidad a AMH por parte de los órganos diana.

En el caso de los *schnauzer* miniatura [33], [36], [35], [15], el SPCM se encuentra asociado a defectos genéticos del gen que expresa el receptor tipo 2 de la hormona antimülleriana, (AMHR2), esta mutación consiste en un cambio de aminoácidos a nivel del exón 3, en donde existe la transición de cisteína a tirosina (c.241C> T), la causa de esta mutación todavía no está completamente dilucidada. Cabe destacar que Nogueira *et al.* [37] indican que esta mutación a nivel del c.241C fue el primer sitio que se reportó, sin embargo, para el receptor AMHR2 canino, se han identificado adicionalmente siete aminoácidos cambiando esta posición (c.262C> T); esta mutación corta el péptido AMHR2 durante la traducción, y ocasiona que se eliminen los dominios posteriores que se requieren para la función de AMHR2.

En estos individuos hay una producción normal de hormona antimülleriana, sin embargo, una vez liberada, esta no se unirá al AMHR2, por lo cual no se llevará a cabo la activación de las cascadas moleculares correspondientes y como consecuencia los conductos de Müller permanecerán en el embrión macho, con la formación posterior de las estructuras derivadas de estos conductos (útero, oviductos bilaterales, y la porción craneal de la vagina) [33], [36], [37].

## Signología

Vegter *et al* [34] indican que toda vez que la producción y acción de la testosterona, así como la expresión de los genes *Sry* y *Sox9*, no se encuentran afectados en el SPCM, el animal afectado se verá externamente con las características propias de un ejemplar macho, es por ello que acorde a la literatura [7], [9], [33], en el examen clínico, en la mitad de estos casos, no se observa ninguna anomalía, los ejemplares tienen testículos bilaterales normales sin problemas de fertilidad, asimismo no se presenta ninguna sintomatología, en estos casos el paciente suele asistir a consulta por infecciones genitourinarias persistentes.

Sin embargo, el 50 % de los casos restantes presentan criptorquidia, que puede ser unilateral o bilateral, asimismo, llegan a presentar anomalías en la fertilidad, infecciones del tracto urinario, infección prostática, piometra y tumor de células de Sertoli; en el caso de este último, el 60 % de los pacientes muestran ginecomastia, depresión y anorexia, generalmente como consecuencia de la liberación de estrógenos por parte de la tumoración [6-9], [24], [33], [37], [38].

## Diagnóstico

El diagnóstico precoz se considera sumamente importante, toda vez que los animales afectados no pueden ser reconocidos a través del examen físico, a menos que



sean criptórquidos, y eso sea tomado como indicio para proceder a más pruebas, en algunos casos el diagnóstico suele ser incidental.

Actualmente, el diagnóstico se realiza mediante pruebas genéticas, principalmente, electroforesis en gel y amplificación por PCR. El objetivo principal de estas pruebas se encuentra centrado en la identificación de los animales portadores (machos y hembras) del gen recesivo. Es por ello que la realización de pruebas genéticas en ejemplares seleccionados para la reproducción debe ser parte de los exámenes de rutina [7], [8], [33], [37], [38].

## Tratamiento

No existe un tratamiento para “curar” el SPCM, el plan terapéutico se encuentra enfocado a la resolución de las patologías derivadas de la presencia de las estructuras reproductivas femeninas, de forma general, estas medidas consisten en su remoción, aunado al tratamiento de seguimiento indicado para cada caso [5].

## Presentación de los casos clínicos

Los casos clínicos que se muestran en el presente trabajo son procedentes de la clínica veterinaria Critical Care de pequeños animales, ubicada en Bucaramanga, Santander, Colombia. Durante el transcurso de 2019-2020, se presentaron tres casos de pacientes caninos machos de la raza *schnauzer* con edades en el rango de 4 a 11 años diagnosticados con pseudohermafroditismo masculino posiblemente secundario a persistencia de los conductos de Müller, todos los pacientes se mostraron fenotípicamente machos criptorquideos.

### Caso uno

Canino de nombre Toby, raza *schnauzer*, 8 años, con criptorquidismo bilateral. Ingresa a consulta en el mes mayo de 2019, con signos de inapetencia, polidipsia, decaimiento, secreción prepucial, aumento de la silueta abdominal, vómito, tres días de evolución. Al examen físico estado de conciencia deprimido, respuesta lenta a estímulos externos, condición corporal 3/5, hipertermia (39,6 °C), signos de deshidratación moderada, frecuencia respiratoria 40 respiraciones por minuto, murmullo vesicular sin alteraciones aparentes, frecuencia cardiaca de 90 latidos por minuto, arritmia sinusal, abdomen distendido con signos de dolor a la palpación.

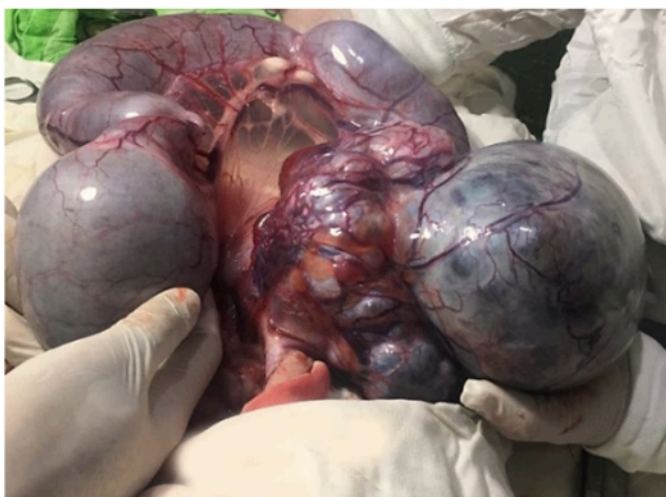El hemograma reporta leucocitosis neutrofílica, linfopenia, anemia ligera normocítica normocrómica, química renal azotemia moderada, enzimas hepáticas levemente superiores al rango de referencia. No se realiza ecografía por falta de disponibilidad en ese momento, se decide hacer laparotomía exploratoria.

### *Descripción anatómica*

En el paciente fenotípicamente macho se observan órganos reproductivos abdominales de una hembra, con abundante colecta intrauterina de material purusanguinolento (piometra). En la posición anatómica de los ovarios se ubican los dos testículos, uno de estos de apariencia tumoral, que al examen histopatológico refiere compatibilidad microscópica con tumor de células de Sertoli (figura 1). Se hizo procedimiento quirúrgico de gonadohisterectomía realizando las ligaduras en los vasos que corresponderían en una hembra a la arteria y vena ovárica, ligamento suspensorio, ligamento ancho y en la porción caudal el cuello uterino. Este último continúa hacia una vagina vestigial que no fue posible por su ubicación verificar comunicación uretral como refieren algunos autores.

### *Diagnóstico*

Hallazgos anatómicos compatibles con piometra en un canino macho que presenta criptorquidia bilateral, dentro de su abdomen órganos reproductivos de una hembra, compatible con pseudohermafroditismo y tumor de células de Sertoli. No se realizaron estudios genéticos debido a dificultades durante la pandemia.



**Figura 1.** Se aprecia útero con piometra de gran tamaño

**Fuente:** elaboración propia.

Actualmente el paciente se encuentra estable, se le diagnosticó hace unos meses enfermedad renal crónica, pero en general su estado de salud es bueno, vive con su propietario en Canadá.

## Caso dos

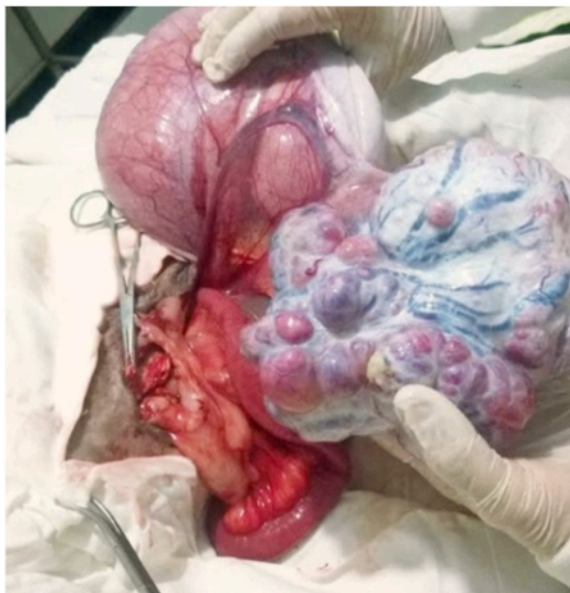
Canino macho, raza *schnauzer*, 11 años, criptorquidia unilateral izquierda. El paciente ingresa a consulta por signos clínicos referidos por su propietario como debilidad general, depresión, inapetencia, distensión abdominal moderada. Al examen físico se observa paciente en estado de conciencia deprimido, condición corporal 3/5, deshidratación aproximada 8 %, hipotermia, hipotensión, hipoglicemia. Tiempo de evolución evaluado de la enfermedad tres días.

El paciente ingresa al área de hospitalizados, los exámenes paraclínicos muestran leucocitosis neutrofílica, enzimas hepáticas sin alteraciones, química renal con azotemia leve. Estudio ecográfico refiere compatibilidad con colecta de líquidos en estructura tubular por posible cuadro clínico de piometra y ovarios poliquísticos.

Luego de estabilizar su condición clínica, evaluar la similitud con el caso anterior, y algunos hallazgos ecográficos, se realiza exploración quirúrgica abdominal.

### *Descripción anatómica*

Paciente que siendo fenotípicamente macho posee dentro de su abdomen órganos reproductivos de una hembra, útero con colecta moderada y en la ubicación anatómica del ovario izquierdo se ubica estructura de morfología testicular y apariencia tumoral, que el estudio histopatológico refiere compatibilidad con tumor de células de Sertoli, ovario derecho presente. Se realiza procedimiento quirúrgico de ovario histerectomía con ligaduras de estructuras vasculares en la parte craneal, lo que correspondería a arteria y vena ovárica, ligamento suspensorio, posición media ligamento ancho y área caudal cuello uterino con sus vasos correspondientes, macroscópicamente no se puede verificar comunicación con uretra porque de darse esta debe estar dentro de la cavidad pélvica.



**Figura 2.** Se aprecia la gónada del cuerno uterino izquierdo aumentada de tamaño con una estructura similar a un complejo tumoral de células de Sertoli, en la parte posterior se observa una estructura compatible con una trompa de falopio

**Fuente:** elaboración propia.

## Diagnóstico

Piometra de cuello cerrado en un canino fenotípicamente masculino, tumor de células de Sertoli en la ubicación anatómica del ovario izquierdo compatible con pseudohermafroditismo masculino, posiblemente secundario a síndrome de persistencia de conductos de Müller, no se realizaron estudios genéticos debido a dificultades durante la pandemia. El paciente es valorado un año después por otro suceso clínico independiente del diagnóstico reproductivo referido.

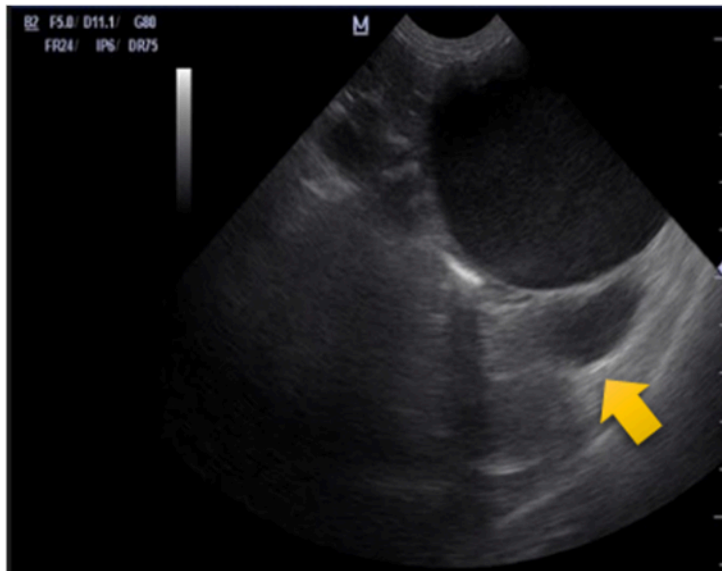
## Caso tres

Canino macho schnauzer, de 6 años, con criptorquidia unilateral. Ingres a consulta médica en febrero de 2020, signología clínica referida por su tutora como inapetencia, hipodinamia, hipertermia, poliuria, polidipsia, secreción prepucial, con resistencia a la palpación abdominal, cuatro días de evolución. El examen físico paciente con hipertermia (39,4 °C). Frecuencia respiratoria de 46 respiraciones por minuto, con murmullo vesicular normal; frecuencia cardiaca 102 latidos por minuto, sin soplos ni agregados que sugieran cardiopatía, estado de conciencia alerta, responsivo a estímulos del ambiente, normoglicémico, normotenso, deshidratación moderada.

Hemograma con leucocitosis neutrofílica leve, química hepática y renal dentro de parámetros de referencia, estudio ultrasonográfico compatible con contenido líquido moderado en estructura tubular que por su ubicación anatómica se sospecha de piometra.

### *Descripción anatómica*

El paciente se sometió a procedimiento quirúrgico exploratorio de abdomen, se aprecia útero bien desarrollado con ovario derecho en ubicación anatómica normal y estructura testicular atrofiada contralateral al ovario existente, todo el órgano fue retirado y el testículo enviado a laboratorio de histopatología, quienes diagnosticaron compatibilidad con tumor de células de Sertoli. No fue posible identificar la continuidad anatómica del cuello uterino y la vagina con la uretra del paciente porque estas estructuras se encuentran dentro de la cavidad pélvica.



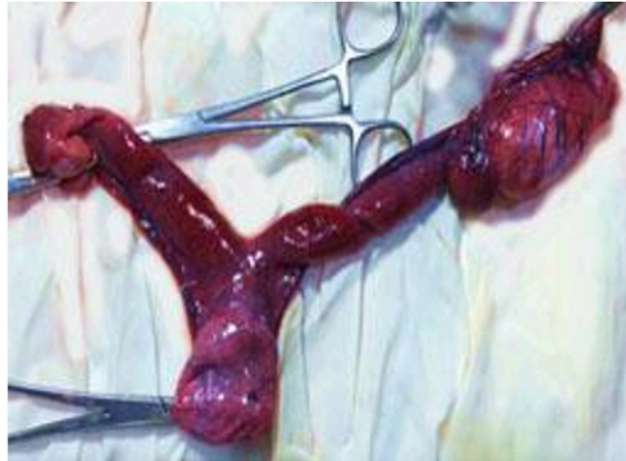**Figura 3.** Ecografía abdominal donde se evidencia la presencia de estructuras similares a cuernos uterinos junto a la vejiga

Fuente: elaboración propia.

### *Diagnóstico*

Piometra de cuello cerrado en fase inicial de un canino macho, compatible con pseudohermafroditismo masculino, tumor de células de Sertoli, posiblemente comprometido de persistencia de conductos de Müller. En el momento del estudio no fue

posible avanzar en el proceso diagnóstico debido a que los laboratorios de genética cerraron sus puertas durante la pandemia. En evaluaciones clínicas posquirúrgicas el paciente se encontró en estado óptimo de salud.



**Figura 4.** Útero con colecta leve, se observa ovario derecho de apariencia normal, estructura similar a un testículo en la ubicación anatómica del ovario izquierdo  
**Fuente:** elaboración propia.

**Tabla 1.** Presentación de signología clínica de los pacientes estudiados en este reporte casos

Sintomatología	Caso 1	Caso 2	Caso 3
Decaimiento	x	x	
Inapetencia	x	x	x
Polidipsia	x		x
Poliuria			x
Vómitos	x		
Deshidratación	x	x	x
Postración	x	x	
Aumento silueta abdominal	x	x	
Criptorquismo unilateral		x	
Criptorquismo bilateral	x		x
Hipotermia		x	
Hipertermia	x		x
Hipoglicemia		x	
Arritmia sinusal	x		
Respuesta lenta a estímulos	x		

(continúa)

(viene)

Sintomatología	Caso 1	Caso 2	Caso 3
Distensión abdominal	x	x	
Dolor abdominal	x	x	x
Secreción prepucial	x		x

**Fuente:** elaboración propia.

## Discusión

El SPCM en los perros pertenecientes a la raza *schnauzer* miniatura [34], [38] ha sido detectado en todo el mundo. Esta patología está catalogada como un pseudohermafroditismo masculino, Smith *et al.* [39] establecen que el defecto se hereda como rasgo autosómico recesivo, como se mencionó a lo largo del texto, la determinación del sexo en los mamíferos ocurre en tres etapas o pasos diferentes (cromosómico, gonadal y fenotípico) es sumamente interesante el mecanismo mediante el cual los ejemplares pseudohermafroditas se desarrollan, toda vez que en los pacientes con SPCM los tres mecanismos se encuentran correctos, tanto así, que al final del desarrollo los animales se muestran fenotípicamente machos, lo más sorprendente de estos casos es que el mínimo cambio a nivel aminoácido hace una diferencia sumamente importante impidiendo que se lleve a cabo la regresión de los conductos, con la consecuente diferenciación en las estructuras correspondientes; derivado de lo anterior, los pacientes suelen tener diversas patologías relacionadas con la presencia de estas estructuras, tal como la hiperplasia endometrial quística, la cual, acorde a lo indicado por Kuiper *et al.* [40] y De Menezes *et al.* [31], suele ser una de la patologías complicadas del SPCM; en estos casos, generalmente el paciente cursa previamente con una infección urinaria, con la consecuente contaminación bacteriana ascendente a través de la uretra prostática, ya que, tal como reportan Meyers-Wallen *et al.* [41], estos pacientes suelen tener comunicación entre la porción craneal de la vagina y la uretra prostática.

En este tenor de ideas y acorde a lo citado por Cahua *et al.* [7], los pacientes con criptorquidismo suelen tener un alto riesgo de desarrollar un tumor de células de Sertoli [42], lo cual probablemente se encuentra originado porque la temperatura abdominal es mayor que aquella que se presenta de manera natural en los testículos, este incremento de la temperatura destruye las células espermatogénicas, dejando libres células de Sertoli tumorales. Estos pacientes suelen cursar con anemia moderada, trombocitopenia y leucopenia severa, el 60 % de los casos presentan

hiperestrogenismo, de estos del 10 % al 15 % exhiben supresión de la médula ósea [15], los signos clínicos característicos que presentan los animales son la ginecomastia, alopecia, metaplasia escamosa de la próstata, hipotiroidismo, feminización con pérdida de libido y atrofia testicular (testículo no afectado) [43-45].

Asimismo, tal como se ha descrito anteriormente y conforme a la literatura [7], [24], [31], [40], al no existir la regresión en los conductos, estos se diferencian en las estructuras correspondientes, algunos ejemplares pueden llegar a presentar intususcepción de los ovarios en el anillo inguinal, lo cual derivaría en un proceso inflamatorio y doloroso. Con lo anterior, podemos inferir que las patologías intersexo representan un desafío diagnóstico y terapéutico en la práctica clínica de razas pequeñas como los *schnauzer*, entre otros; asimismo, la frecuencia de SPCM en esta raza nos indica que es recomendable que los perros que pertenecen a ella deben ser sometidos a exámenes genéticos antes de su reproducción, para detectar la mutación en AMHR2, pese a que se presente un fenotipo aparentemente normal, toda vez que tal como se ha mencionado en el presente trabajo, el SPCM se hereda como un rasgo autosómico recesivo expresado en los machos. La importancia en el diagnóstico oportuno de este síndrome resulta preponderante para la selección de los animales reproductores.

Los casos clínicos presentados en este artículo se apoyaron con los respectivos exámenes de laboratorio y ecografías abdominales, así mismo en el análisis clínico de estos resultados y en la presencia de órganos reproductores (útero, ovarios) en ejemplares fenotípicamente machos (intersexo), tomando en cuenta la historia clínica de los pacientes, predisposición racial se podría llegar a un diagnóstico de SPCM. Los tratamientos clínicos y quirúrgicos oportunos que se realizaron permitieron solucionar las patologías que se presentaban, sin embargo, es recomendable que todos los diagnósticos sean evaluado genéticamente para confirmar su carácter.

Como reflexión final es importante hacer mención a que, si bien, de manera general esta patología no se considera habitual, es necesaria la implementación de estudios epidemiológicos que permitan determinar con exactitud la frecuencia en la presentación del SPCM; cabe destacar que la información presentada en este reporte de casos puede ser una herramienta valiosa para estudios clínicos, epidemiológicos y científicos sobre el SPCM.

## Referencias

- [1] Zambarda T, Stefani R, Sonne L, Pöpl Á. Müller's duct persistence syndrome associated with cryptorchidism, Sertoli cell tumor and pyometra in a Miniature Schnauzer. *Acta Scientiae Veterinariae*. 2019;47(suppl 1)(446):1-6. Doi: <https://doi.org/10.22456/1679-9216.97257>



- [2] Unzeta B, Vallejo F. Caso de Pseudohemafroditismo: Mülleriano persistente en un Schnauzer miniatura. Hospital Veterinario Happy Animal. In Comunicaciones y Casos Clínicos. 42 Congreso Nacional de AVEPA; 2018: A.V.E.P.A. 88 p.
- [3] Breshears M, Peters J. Genitales ambiguos en un perro schnauzer miniatura macho críptico unilateralmente fértil. *Vet Pathol*, 2011;48(5):1038-1040. Doi: <https://doi.org/10.1177/0300985810396104>
- [4] Marshall L, Oehlert M, Haskins M, Selden J, Patterson D. Persistent Müllerian duct syndrome in miniature schnauzers. *J Am Vet Med Assoc*. 1982; 32(4):798-801.
- [5] De Lorenzi L, Arrighi S, Groppetti S, Pietros S. Síndrome persistente del conducto de Müller en un perro pastor alemán. *Sexual Development*. 2018; 288-94.
- [6] Pop A, Henegariu O, Micu R, SA, Irimie A, Henegariu A, *et al.* Hormone receptor type 2 antimüllerian gene role in dogs with Persistent Müllerian Ducts Syndrome. *Romanian Biotechnological Letters*. 2017;22(6):13029-34.
- [7] Cahua J, Sandoval N, Fernández V, Puicón V. Piometra y Tumor de Sertoli en un Canino con Conducto de Müller Persistente. *Rev. investig. vet. Perú*. 2015; 26(4):705-11. Doi: <http://dx.doi.org/10.15381/rivep.v26i4.11208>
- [8] Pérez N, Villafuerte L, Puente D, Luna del Villar J, Barajas D. Síndrome de la persistencia del conducto paramesonérfico (conductos de Müller) en perro. *AMMVEPE*. 2017;28(3):239-44.
- [9] Arnaudo L, Rodríguez P, Andere C, Rubio N. Síndrome de conducto de Müller persistente en schnauzer miniatura. [Tesina]. Tandil: UNCPBA; 2018.
- [10] Silva P, Uscategui R, Gatto I, Brito M, Simões A, Vicente W, *et al.* Evidence of persistent Müllerian duct syndrome in a Yorkshire terrier. *Rev Colom Cienc Pecua*. 2018;31(4):315-9. Doi: <https://doi.org/10.17533/udea.rccp.v31n4a08>
- [11] Georgiev G. Two types of mixed gonad dysgenesis (true hermaphroditism) of the dog- A Clinical Case. *MedInform*. 2016;3(1):380-8. Doi: <https://doi.org/10.18044/Medinform.201631.380>
- [12] Bigliardi E, Parma P, Peressotti P, De Lorenzi L, Wohlsein P, Passeri B, *et al.* Clinical, genetic, and pathological features of male pseudohermaphroditism in dog. *Reprod Biol Endocrinol*. 2011;9(1):9-12. Doi: <https://doi.org/10.1186/1477-7827-9-12>
- [13] Real Academia Nacional de Medicina. *Diccionario Términos Médicos*. 2nd ed. Panamericana M, editor. España: Médica Panamericana; 2012.

- [14] Añasco Defaz G, Identificación mediante examen anatomopatológico de alteraciones presentes en muestras de órganos de caninos post ovariectomía y orquiectomía en campañas de esterilización y en una fundación de rescate animal en Quito. [Tesis de pregrado]. Quito, Ecuador: Universidad de las Américas; 2015.
- [15] Madureira R, De Paula N, Rossottis A, Dias AL, Arlington H, Selwyn, *et al.* Seminoma and sertolioma in a male pseudohermaphrodite dog with unilateral. *Ciências Agrárias*. 2017; 38(4):2831-6.
- [16] Picard J, Cate R, Racine CJA. Síndrome de persistencia del conducto de Müller: una actualización basada en una experiencia personal de 157 casos. *Revista Científica*. 2017;11(3):10-12. Doi: <https://doi.org/10.1016/j.anpedi.2016.06.011>
- [17] Díaz-Hernández V, Merchant-Larios H. Consideraciones generales en el establecimiento del sexo en mamíferos. *Revista Especializada en Ciencias Químico-Biológicas*. 2017;20(1):27-39. Doi: <https://doi.org/10.1016/j.recqb.2016.11.003>
- [18] Rey R. Diferenciación sexual embrio-fetal: de las moléculas. *Rev. chil. anat.* 2001;19(1):75-82. Doi: <http://dx.doi.org/10.4067/S0716-98682001000100012>
- [19] Corona J. Causas genéticas relacionadas con anomalías en la diferenciación sexual en animales mamíferos. *Rev Cubana Invest Bioméd.* [Internet] 2015;34(4):378-83. Disponible en: [http://scielo.sld.cu/scielo.php?script=sci\\_abstract&pid=S0864-03002015000400008](http://scielo.sld.cu/scielo.php?script=sci_abstract&pid=S0864-03002015000400008)
- [20] Hernández A, Aguirre A, Fuentes H, Rodríguez C, Trejo L, Zapata P. WT1: sexo, vida y muerte. *Ciencia UANL. Repositorio Académico Digital*. 2004 Septiembre; 7(3): p. 342-7.
- [21] Adham I, Emmen J, Engel W. The role of the testicular factor INSL3 in establishing the gonadal position. *Mol Cell Endocrinol*. 2000;160(1-2):11-6. Doi: [https://doi.org/10.1016/S0303-7207\(99\)00188-4](https://doi.org/10.1016/S0303-7207(99)00188-4)
- [22] Blanco S, Gottlieb S, Grinspon R, Rey R. Criptorquidia: desde la embriología al tratamiento. *Médicas UIS*. 2015;28(3):371-80. Doi: <https://doi.org/10.18273/revmed.v28n3-2015012>
- [23] Palmer S, Burgoyne P. In situ analysis of fetal, prepuberal and adult XX---XY chimaeric mouse testes: Sertoli cells are predominantly, but not exclusively, XY. *Development*. 1991; 112(1):265-8. Doi: <https://doi.org/10.1242/dev.112.1.265>
- [24] Park E, Lee S, Jo Y, Hahn S, Go D, Lee S, *et al.* Coincidence of Persistent Müllerian duct syndrome and testicular tumors in dogs. *BMC Vet Res*. 2017;13(156):1-6. Doi: <https://doi.org/10.1186/s12917-017-1068-6>

- [25] Segev D, Hoshiya Y, Hoshiya M, Tran T, Carey J, Stephen A, *et al.* Mullerian-inhibiting substance regulates NF-kappa B signaling in the prostate in vitro and in vivo. *Proc Natl Acad Sci U. S. A.* 2002;99(1):239-44. Doi: <https://doi.org/10.1073/pnas.221599298>
- [26] Allard S, Adin P, Gouedard L, Di Clemente N, Josso N, Orgebin-Crist M, *et al.* Molecular mechanisms of hormone-mediated Mullerian duct regression: involvement of beta-catenin. *Development.* 2000;127(60):3349-60. Doi: <https://doi.org/10.1242/dev.127.15.3349>
- [27] Gouédard L, Chen Y, Thevenet L, Racine C, Borie S, Lamarre I, *et al.* Engagement of bone morphogenetic protein type IB receptor and Smad1 signaling by anti-Müllerian hormone and its type II receptor. *J Biol Chem.* 2000;275(36):27973-8. Doi: <https://doi.org/10.1074/jbc.M002704200>
- [28] Visser J, Olaso R, Verhoef-Post M, Kramer P, Themmen A, Ingraham H. The serine/threonine transmembrane receptor ALK2 mediates Müllerian inhibiting substance signaling. *Mol Endocrinol.* 2001;15(6):936-45. Doi: <https://doi.org/10.1210/mend.15.6.0645>
- [29] Soazik P, Arango N, Mishina Y, Hanks M, Behringer R. Requirement of *Bmpr1a* for Müllerian duct regression during male sexual development. *Nat Genet.* 2002;32(3):408-10. Doi: <https://doi.org/10.1038/ng1003>
- [30] Xavier F, Allard S. Anti-Müllerian hormone, beta-catenin and Müllerian duct regression. *Mol Cell Endocrinol.* 2003;211(1-2):115-21. Doi: <https://doi.org/10.1016/j.mce.2003.09.022>
- [31] De Menezes G, Coelho N, Torres R, A. DS, Vieira R, Okano B., *et al.* Piometra associada a criptorquidismo em cão pseudo-hermafrodita masculino com síndrome da persistência dos ductos de Müller. *R. bras. Reprod. Anim.* 2017;41(4):727-31.
- [32] Ackerman L. *The genetic connection: a guide to health problems in purebred dogs.* 2nd ed. Estados Unidos: AAHA Press; 2001.
- [33] Pujar S, Meyers-Wallen V. A molecular diagnostic test for persistent Müllerian duct syndrome in miniature schnauzer dogs. *Sex Dev.* 2009;3(6):326-8. Doi: <https://doi.org/10.1159/000273264>
- [34] Vegter A, Kooistra H, Van Sluijs F, Van Bruggen L, Ijzer J, Zijlstra C, *et al.* Síndrome persistente del conducto de Müller en un perro Schnauzer miniatura con signos de feminización y un tumor de células de Sertoli. *Reprod Domest Anim.* 2010;45:447-52. Doi: <https://doi.org/10.1111/j.1439-0531.2008.01223.x>

- [35] Xiufeng W, Shengqin W, Shashikant P, Haskins M, Schlafer D, Lee M, et al. A Single Base Pair Mutation Encoding a Premature Stop Codon in the MIS Type II Receptor Is Responsible for Canine Persistent Müllerian Duct Syndrome. *J Androl*. 2009; 90(1):46-56. Doi: <https://doi.org/10.2164/jandrol.108.005736>
- [36] Young J, Hyuk J, Hyuk S, Donguk Y, Jea-Hong C, Joong-Hyun K, et al. Surveyor assay to diagnose persistent Müllerian duct syndrome in Miniature Schnauzers. *J Vet Sci*. 2016;18(4):547-9. Doi: <https://doi.org/10.4142/jvs.2017.18.4.547>
- [37] Nogueira D, Armada J, Penedo D, Tannouz V, Meyers-Wallen V. Persistent Mullerian duct Syndrome in a Brazilian miniature schnauzer dog. *An Acad Bras Cienc*. 2019; 91(2): e20180752. Doi: <https://doi.org/10.1590/0001-3765201920180752>
- [38] Meyers-Wallen V. Anormalidades heredadas del desarrollo sexual en perros y gatos. *International Veterinary Information Service -IVIS-*. 2001 sept. 13:831-8.
- [39] Smit M, Ekenstedet K, Minor K, Furrow E. Prevalencia de la mutación AMHR2 en Schnauzer miniatura e investigación genética de un Malinois belga con síndrome persistente del conducto de Müller. *Reprod Domest Anim*. 2018;53(2): 371-6. Doi: <https://doi.org/10.1111/rda.13116>
- [40] Kuiper H, Wagner F, Drögemüller C, Distl O. Persistent Mullerian duct syndrome causing male pseudohermaphroditism in a mixed-breed dog. *Vet Rec*. 2015;115(13):400-1. Doi: <https://doi.org/10.1136/vr.155.13.400>
- [41] Meyers-Wallen V, Donahoe P, Ueno S, Manganaro T, Patterson D. Mullerian inhibiting substance is present in testes of dogs with persistent Mullerian duct syndrome. *Biol Reprod*. 1993; 48(6):881-8. Doi: <https://doi.org/10.1095/biolreprod41.5.881>
- [42] Kim O, Kim KS. Seminoma with hyperestrogenemia in a Yorkshire Terrier. *J Vet Med Sci*. 2005; 67(1):121-3. Doi: <https://doi.org/10.1292/jvms.67.121>
- [43] Fogel F, Manzuc P. *Dermatología canina para la práctica clínica diaria*. Buenos Aires, Argentina: Inter-Médica; 2009.
- [44] Liao A, Chu P, Yeh L, Lin C, Liu C. A 12 years retrospective stud of canine testicular tumors. *J Vet Med Sci*. 2009;71(7):919-23. Doi: <https://doi.org/10.1292/jvms.71.919>
- [45] Planellas M, Martínez I, Peña M, Pastor J. Síndrome de feminización en un perro con un tumor testicular de células de Sertoli. *Clínica Veterinaria Pequeños Animales*. [Internet] 2007; 27(2):109-13. Disponible en: <https://ddd.uab.cat/pub/clivetpeqani/11307064v27n2/11307064v27n2p109.pdf>

- [46] Carrillo J, Escobar M, Martínez M, Gil-Chinchilla J, García-Fernández P, Jiménez-Peláez M. Síndrome de dilatación-vólvulo gástrico (DVG). Clínica Veterinaria de Pequeños Animales. [Internet] 2016;36(3):163-77. Disponible en: <https://www.clinvetpeqanim.com/img/pdf/1597546307.pdf>