

2. El uso de la toxina botulínica en medicina estética facial

THE USE OF BOTULINUM TOXIN IN FACIAL AESTHETIC MEDICINE

José Marcelo Campos de Menezes

Licenciado en Medicina por la Universidad Federal de Rio Grande do Norte (UFRN).

RESUMEN

Los estados de reposo y expresión en la cara contribuyen a la percepción de la edad, la emoción, el sexo, la raza y el semblante. Es necesario que los médicos estéticos conozcan mejor las motivaciones y perspectivas de los pacientes para mejorar su enfoque. El objetivo de este trabajo es presentar los fundamentos y las actualizaciones de las prácticas y técnicas, que son principios importantes para la administración de neuromoduladores para proporcionar resultados estéticos óptimos. Realizamos una revisión de la literatura sobre el uso de la toxina botulínica tipo A en la medicina estética facial en los últimos cinco años. La búsqueda de publicaciones se realizó a través del sitio web PubMed.gov en la base de datos MEDLINE. Hay cuatro productos de *toxina botulínica tipo A* (BoNT-A) disponibles comercialmente para uso cosmético. Sus unidades de potencia no son intercambiables y no pueden compararse directamente. No existe un índice de conversión universalmente aceptado entre los productos BoNT-A. El rejuvenecimiento óptimo del rostro envejecido puede requerir un tratamiento multimodal. La técnica de inyección adecuada y el conocimiento de la anatomía facial son necesarios para minimizar el riesgo de complicaciones con los tratamientos con BoNT-A. El tratamiento con BoNT-A produjo una mejora significativa y sostenida en los pacientes, tanto estática como dinámica, y se asoció con altas tasas de satisfacción y mejoras en los impactos psicológicos relacionados con la apariencia desde la perspectiva de los sujetos.

Palabras clave: Tratamientos estéticos, toxina botulínica, rejuvenecimiento, apariencia facial, medicina estética.

ABSTRACT

The states of rest and expression in the face contribute to the perception of age, emotion, sex, race, and countenance. Aesthetic physicians need to better understand the motivations and perspectives of patients to improve their approach. The objective of this paper is to present the fundamentals and updates of practices and techniques, which are important principles for the administration of neuromodulators to pro-

vide optimal aesthetic results. We conducted a review of the literature on the use of botulinum toxin type A in facial aesthetic medicine in the last five years. The search for publications was carried out through the PubMed.gov website in the MEDLINE database. There are four botulinum toxin type A (BoNT-A) products commercially available for cosmetic use. Its power units are not interchangeable and cannot be directly compared. There is no universally accepted conversion rate between BoNT-A products. Optimal rejuvenation of the aging face may require multimodal treatment. Proper injection technique and knowledge of facial anatomy are necessary to minimize the risk of complications with BoNT-A treatments. Botulinum toxin treatment produced significant and sustained improvement in patients, both static and dynamic, and was associated with high satisfaction rates and improvements in appearance-related psychological impacts from the subjects' perspective.

Keywords: Aesthetic treatments, botulinum toxin, rejuvenation, facial appearance, esthetical medicine.

INTRODUCCIÓN

Las expresiones faciales son un indicador del estado emocional y la belleza. Especialmente las líneas de expresión juegan un papel importante en la autopercepción y la percepción de los demás (1). Las personas que se presentan para un tratamiento estético a menudo tienen preocupaciones con respecto a múltiples áreas y rasgos faciales y buscan tratamientos no invasivos para lograr una apariencia descansada y relajada, pero natural. Los pacientes que buscan tratamiento estético facial representan un grupo clínicamente heterogéneo, cada uno de los cuales presenta un conjunto individual de necesidades percibidas. Sin embargo, a menudo expresan un nivel de insatisfacción psicológica con su apariencia. En una encuesta realizada en 10 países sobre las actitudes de las mujeres hacia la belleza y la apariencia física, la gran mayoría de las 3.200 encuestadas se sintieron más cómodas describiendo su apariencia como natural o promedio y menos cómodas describiéndose a sí mismas como hermosas. Estas actitudes sobre la apariencia física tienen un impacto amplio en el bienestar y la satisfacción con la apariencia. Casi la mitad de las mujeres encuestadas informaron que cuando se sentían menos bellas, se sentían peor acerca de su autoestima y felicidad, y más de la mitad estaban solo un poco satisfechas con su apariencia (2).

El envejecimiento facial normal implica pérdida progresiva de volumen, pérdida de hueso esquelético, disminución de la elasticidad de la piel, daño a la piel y ptosis de los tejidos blandos faciales. En la región periocular, esto puede llevar a una apariencia cansada o hacer que uno parezca enojado, preocupados o tristes cuando no lo están. La pérdida de volumen y la redistribución conducen a una apariencia ahuecada y esquelética del complejo ceja-párpado-mejilla. Los ojos pueden parecer huecos con bordes orbitarios visibles. Las cejas descienden y la deflación del volumen en combinación con los cambios cutáneos puede dar lugar a un exceso de piel de los párpados.

padós (dermatocalasis). Además, las líneas de expresión dinámicas creadas por la musculatura facial mimética aumentan en número, se vuelven más pronunciadas y pueden dar lugar a arrugas estáticas profundas (3).

Los músculos faciales están involucrados en la expresión facial. Por supuesto, también desempeñan un papel en otras funciones corporales importantes, como la comunicación verbal o la alimentación. En las últimas décadas ha aumentado el número de pacientes interesados en el rejuvenecimiento facial. Sus métodos se pueden dividir en procedimientos quirúrgicos y no quirúrgicos. Los pacientes a menudo prefieren métodos no quirúrgicos. Los médicos de diversas disciplinas utilizan inyecciones de *toxina botulínica tipo A* (BoNT-A) para reducir/mitigar las arrugas y para otras indicaciones cosméticas. Hoy en día, el uso de BoNT-A está muy extendido en el contexto de métodos estéticos mínimamente invasivos (1).

A medida que la medicina estética facial evoluciona, los médicos reconocen cada vez más que lograr resultados óptimos requiere ver el rostro como un todo, con cada región facial interconectada; el tratamiento de un área facial puede afectar otras áreas. Por lo tanto, el manejo del rostro envejecido debe emplear múltiples técnicas para abordar los cambios superficiales, como líneas y arrugas, así como los cambios de volumen y sus consecuencias visibles. Para cumplir con los objetivos estéticos de sus pacientes, muchos médicos han adoptado este enfoque global para el rejuvenecimiento facial, y los pacientes suelen recibir tratamiento en múltiples áreas en una sola sesión de tratamiento o en sesiones por etapas, según un plan de tratamiento acordado (2).

Se ha descubierto que el debilitamiento selectivo de los músculos de la expresión facial con BoNT-A mejora la apariencia de las arrugas suprayacentes causadas por la actividad muscular. Desde que se aprobó el primer BoNT-A para uso estético, la evolución y la creatividad del uso de BoNT-A han sido rápidas y siempre cambiantes. El número de agentes BoNT-A aprobados y sus indicaciones ha aumentado, y se esperan aprobaciones adicionales en el futuro. Con su alto nivel de satisfacción del paciente, las inyecciones de BoNT-A son los procedimientos cosméticos no quirúrgicos más comunes en los Estados Unidos, lo que confirma su papel integral en la estética facial. El uso estético de BoNT-A está impulsado por principios generales comunes a los 4 productos de BoNT-A, así como por las características únicas de cada uno. El conocimiento de la ciencia y la innovación detrás de estos diferentes agentes y la anatomía subyacente permite a los médicos estéticos brindar a los pacientes una variedad de opciones de tratamiento. La evaluación individual del paciente, la selección del lugar de inyección, la dosificación y el seguimiento son fundamentales para obtener resultados óptimos. Con el tiempo, ha habido un cambio de paradigma hacia la neuromodulación con BoNT-A en lugar de la parálisis y una evolución en la base de pacientes con respecto a la edad, el género y la etnia, por lo que los médicos estéticos que quieren sobresalir deben dedicarse al aprendizaje continuo (4).

El uso de terapias mínimamente invasivas en las prácticas cosméticas continúa expandiéndose. La *Sociedad Estadounidense de Cirujanos Plásticos* (ASPS) informa que mientras

que los procedimientos quirúrgicos para las cejas y los ojos han mostrado una disminución significativa desde 2000, el uso de la *toxina botulínica tipo A* (BoNT-A) ha aumentado en aproximadamente un 800% (7,0 millones frente a 786.911 inyecciones). Puede ser necesaria una terapia combinada que incorpore tanto la neuromodulación para abordar las preocupaciones dinámicas como el uso de relleno para proporcionar una reducción del volumen para proporcionar un rejuvenecimiento periorbitario estético. A menudo se combinan con otros procedimientos, como el rejuvenecimiento de la piel y los tratamientos quirúrgicos, para brindar una atención óptima (3).

La toxina botulínica se puede usar para tratar áreas cosméticamente sensibles de la cara mejorando la apariencia de las arrugas dinámicas causadas por la contracción muscular. Varias áreas se tratan comúnmente con toxina botulínica en la parte superior de la cara (glabella, frente, cejas), la mitad de la cara (líneas de conejo, patas de gallo) y la parte inferior de la cara (sonrisa gingival, masetero, mentón, pliegues nasolabiales y cuello). Independientemente del área tratada, la típica inmovilidad congelada es indeseable para la mayoría de los pacientes en la actualidad. Tras la eufórica satisfacción de los años noventa ante la posibilidad de inducir la parálisis muscular y reducir la aparición de arrugas sólo mediante inyecciones, llegó un momento en que los pacientes empezaron a quejarse de la apariencia rígida y antinatural. Para lograr resultados más naturales y menos dramáticos, los médicos comenzaron a experimentar reduciendo la dosis y aumentando la dilución para obtener resultados óptimos en pequeños defectos estéticos y afecciones de la piel (5).

Con el objetivo de otorgar una apariencia más natural al rostro, se inyectan pequeñas ampollas con dosis más bajas en la dermis, o la interfaz entre la dermis y los músculos faciales superficiales, y esto conduce a una disminución de la actividad muscular donde los músculos faciales están unidos a la piel. La apariencia de las arrugas y las líneas finas disminuiría, pero se mantendría suficiente movimiento de los músculos subyacentes. En las regiones de la frente o debajo de los ojos, el microbotulinum permite evitar la apariencia rígida e inmóvil a menudo secundaria a la dosis tradicional y al tamaño de las gotas. En la parte inferior de la cara y el cuello, la toxina botulínica se puede utilizar con éxito para mejorar la textura de la piel del cuello y disminuir la actividad de las fibras superficiales del músculo platisma, lo que da como resultado un mejor contorno cervicofacial de la laxitud leve del cuello y la papada. Además, la apariencia suave y brillante de la piel causada por la disminución de la sudoración y la actividad de las glándulas sebáceas, secundaria a la atrofia masiva del sudor y las glándulas sebáceas inducida neuroquímicamente, es una ventaja estética (5).

Microbotulinum se refiere a la inyección sistemática de múltiples ampollas diminutas de toxina botulínica diluida a intervalos repetidos en la piel. Esto se dirige a las fibras superficiales de los músculos faciales y debilita la inserción del heredo en la superficie inferior de la piel, que es responsable de las líneas finas y arrugas en la cara y el cuello. Constantemente se persiguen técnicas menos invasivas con el objetivo de corregir defectos estéticos, de

forma segura y confiable, y con esto en mente, los autores presentan un estudio piloto basado en la evaluación cuantitativa, mediante una tecnología de escaneo cutáneo, de la mejora estética de un gran grupo de pacientes tratados con inyecciones de microbotulinum en la cara y el cuello con fines cosméticos (5).

Justinus Kerner (1786-1862), un físico alemán, escribió aspectos clínicos básicos del botulismo (la intoxicación por bacterias productoras de BoNT) e informa sobre síntomas neurológicos asociados como la hipohidrosis. Desde el descubrimiento de la bacteria productora de la *toxina botulínica* (BoNT) en 1895 (*Bacterium botulinum*, ahora *Clostridium botulinum*), el científico belga Emile Pierre van Ermengem ha creado un mercado global para los productos de BoNT, una potente neurotoxina con numerosas indicaciones médicas en oftalmología, terapia del dolor, neurología, urología, proctología y dermatología estética. Con los resultados de la investigación también crecen nuevas indicaciones y posibles usos. Actualmente se encuentran en el mercado varias formulaciones de BoNT. Por tanto, el conocimiento de los principios científicos, sus similitudes y diferencias es fundamental para el uso clínico (1).

La dosificación, dilución, almacenamiento de productos de BoNT y puntos de inyección son de gran importancia. La duración del efecto de los productos determina la frecuencia de repetición. Los intervalos de tratamiento influyen en los costes del tratamiento y la satisfacción del paciente (1).

El tratamiento con *toxina botulínica* (BoNT) es uno de los procedimientos estéticos no invasivos que se realizan con mayor frecuencia en la actualidad. Se ha demostrado que es seguro, eficaz y predecible. Los orígenes se remontan a la década de 1980, cuando los pacientes recibían BoNT-A para el tratamiento del estrabismo, el espasmo hemifacial y el blefaroespasma esencial benigno. Sin embargo, fue el Dr. Jean Carruthers, oftalmólogo y cirujano oculoplástico, quien descubrió que uno de sus pacientes con blefaroespasma notó una marcada reducción en la apariencia de los surcos glabellares. En asociación con su esposo, el Dr. Alastair Carruthers, dermatólogo y especialista en medicina estética, comenzaron a evaluar los posibles beneficios para su personal y sus pacientes. En 1992, se publicó su informe histórico sobre la eficacia de la BoNT-A para el tratamiento de los surcos glabellares (Carruthers y Carruthers 1992). Desde entonces, los beneficios estéticos de la BoNT han sido objeto de una intensa investigación que ha dado como resultado el uso mundial de este agente y muchas indicaciones nuevas (6).

Actualmente, el uso de neuromoduladores inyectables es el procedimiento de estética facial líder, y el uso de rellenos inyectables es el segundo procedimiento líder. Año tras año, los aumentos en el número de estos procedimientos dan fe de su popularidad. Las técnicas para administrar neuromoduladores y rellenos inyectables están en constante evolución; lo que originalmente se consideraba el estado del arte hace 5 a 10 años ya no representa el enfoque estándar. Esto subraya la necesidad de un consenso más actualizado, particularmente a la luz del aumento de productos y dispositivos de entrega disponibles (7).

Según las estadísticas mundiales más importantes e influyentes, el tratamiento con toxina botulínica es el más reali-

zado en medicina estética, seguido del ácido hialurónico. En 2016, en Estados Unidos, los tratamientos cosméticos no quirúrgicos aumentaron un 7%. De los 11,7 millones de procedimientos realizados, más de 4,5 millones utilizaron toxina botulínica. En 2015 el tratamiento con toxina botulínica aumentó un 12,5% respecto al año anterior en Italia, donde se han aprobado para uso estético tres formulaciones diferentes de toxina botulínica con características moleculares, bioquímicas y fisiológicas distintas. Las formulaciones tienen diferentes perfiles de eficacia y seguridad, y las unidades de potencia de cada formulación no son intercambiables con otras preparaciones de toxina botulínica (8).

La eficacia y seguridad de las toxinas botulínicas aprobadas se han investigado ampliamente a lo largo de los años y se han debatido recientemente en una revisión sistemática de más de 10 años de publicaciones de datos clínicos sobre el uso de las tres formulaciones en tratamientos cosméticos no quirúrgicos. La precisión del tratamiento, en términos de valoración del paciente, identificación y número de sitios de inyección, dosis, volúmenes inyectados y recomendaciones al paciente, es fundamental para lograr buenos resultados estéticos y replicar el éxito (8).

Cuando un paciente va a ser tratado tanto con un neuromodulador como con un relleno inyectable, pero en sesiones separadas, el neuromodulador se usa más comúnmente en la primera sesión para abordar el componente dinámico de la arruga, y el relleno inyectable debe usarse en la segunda sesión. Sin embargo, si ambos productos se utilizan en la misma sesión, los autores suelen sugerir que el relleno debe inyectarse primero y luego masajearse adecuadamente, y solo entonces debe inyectarse el neuromodulador (7).

En los últimos años se han publicado varias recomendaciones y guías de consenso. Sundaram et al publicaron recientemente dos artículos que incluyen el tratamiento con toxina botulínica y el manejo de complicaciones y el tratamiento combinado con toxina botulínica y rellenos, destacando cómo optimizar el tratamiento en diferentes poblaciones de pacientes. Las recomendaciones de consenso publicadas por J. Carruthers et al también se centran en tratamientos combinados e involucran no solo toxina botulínica y rellenos, sino también dispositivos de energía. Las pautas o recomendaciones internacionales a veces pueden ser difíciles de aplicar en la vida real debido a los diferentes estándares de belleza, necesidades de los pacientes y cultura. Este fenómeno llevó, a lo largo de los años, a la publicación de diferentes recomendaciones consensuadas en varios países (8).

OBJETIVOS

El objetivo de este trabajo es presentar los fundamentos y las actualizaciones de las prácticas y técnicas, que son principios importantes para la administración de neuromoduladores para proporcionar resultados estéticos óptimos. En muchos aspectos, los autores citados han llegado a un acuerdo sobre técnicas y recomendaciones; sin embargo, en algunos casos, ha resultado difícil llegar a un consenso y se ve confuso por el hecho de que no todos

los productos y dispositivos (es decir, cánulas versus agujas) están disponibles en todos los países. Además, los autores citados reconocen que el uso de técnicas mínimamente invasivas para la mejora estética no es una ciencia exacta. Otros médicos experimentados pueden haber desarrollado principios y prácticas de tratamiento que logran resultados igualmente óptimos.

Este trabajo no pretende ser una revisión exhaustiva de la literatura y la evidencia científica que respalda el uso de neurotoxinas para el rejuvenecimiento facial. Lo siguiente está destinado a ser una guía para los profesionales menos experimentados como punto de partida para ampliar su experiencia con estas técnicas.

Con las mejoras en las técnicas de inyección y la introducción de nuevos productos, áreas faciales adicionales ahora son susceptibles de intervención no quirúrgica. Aunque ilustramos dónde y cómo se deben inyectar estos productos, estas guías no reemplazan una mayor comprensión de las diferentes características del producto de cada uno de los productos disponibles y una capacitación práctica adecuada.

La mayoría de las técnicas de inyección recomendadas están dirigidas al inyector novato que tiene poca experiencia con el área de tratamiento objetivo. Sin embargo, algunas de las áreas de tratamiento se consideran avanzadas y requieren una gran experiencia en inyecciones. Por ello, destacamos la importancia de obtener una formación práctica específica. Las técnicas recomendadas son aplicables a la mayoría de los pacientes, pero las técnicas alternativas pueden beneficiar a algunos pacientes para lograr resultados óptimos. Con fines didácticos, las recomendaciones implican aprender técnicas de inyección utilizando la aguja proporcionada en el empaque del producto. Sin embargo, cambiar la aguja por una de diferente tamaño o por una cánula puede ser más apropiado, dependiendo de la experiencia del inyector o cuando se usa en áreas difíciles de la cara o áreas en las que se requiere extrema precaución. Las técnicas y los rangos de volumen y dosis recomendados son adecuados para la mayoría de los pacientes; sin embargo, el rango de volúmenes y dosis debe individualizarse según la gravedad, la edad y el origen étnico.

METODOLOGÍA

Realizamos una revisión de la literatura sobre el uso de la toxina botulínica en la medicina estética facial en los últimos cinco años. La búsqueda de publicaciones en la base de datos MEDLINE se realizó a través del sitio web PubMed.gov, que es un buscador con acceso gratuito a la base de datos MEDLINE de citas y resúmenes de artículos de investigación en biomedicina. Ofrecido por la Biblioteca Nacional de Medicina de los Estados Unidos, MEDLINE tiene alrededor de 4.800 revistas publicadas en los Estados Unidos y en más de 70 países de todo el mundo desde 1966 hasta la actualidad.

En la base de datos MEDLINE se seleccionó la opción "Advanced", utilizando como criterio la opción "MeSH Terms" y los descriptores "botulinum toxin type a, aesthetics, cosmetic techniques"; más la opción "Title/Abstract" y el descriptor "facial", en el rango de 2017 a 2021. La búsqueda generó la siguiente "Query": (((botulinum toxin type a[MeSH Ter-

ms]) AND (aesthetics[MeSH Terms]) AND (cosmetic techniques[MeSH Terms]) AND ("2017"[Date - Publication]: "2021"[Date - Publication])) AND (facial[Title/Abstract]). Se encontraron un total de 27 artículos científicos.

A partir de esta primera selección, se utilizó la lectura de los títulos y resúmenes de cada artículo y la selección de aquellos que estuvieran relacionados con el uso de la toxina botulínica en la medicina estética facial como criterios para un filtrado más específico. De los 27 artículos iniciales quedaron 26. Finalmente, luego de la lectura íntegra de los artículos, de los 26, solo se seleccionaron aquellos cuyo contenido fuera realmente relevante para la actualización del tema en cuestión. Luego, se seleccionaron 24 artículos, que conformaron este estudio.

DESARROLLO

Interés por el rejuvenecimiento facial

La población de pacientes en medicina estética está en constante evolución. Si bien siempre ha habido variaciones entre las prácticas, recientemente ha habido un aumento en el número de pacientes menores de 30 años que ingresan para el tratamiento inicial con *toxina botulínica tipo A* (BoNT-A). Muchas prácticas estéticas también están viendo a un número creciente de personas de 70 años o más por primera vez, que tradicionalmente no habían venido antes. Hay muchas razones para estos cambios demográficos. Las redes sociales se han convertido en una forma esencial para que las personas se conecten y se comuniquen. La importancia de la apariencia física dictada por los sitios de redes sociales es más persuasiva que nunca, especialmente entre los más jóvenes. Las redes sociales juegan un papel fundamental al presentar la medicina estética como una opción viable para los consumidores activos en estas plataformas. Los canales de los medios tradicionales también están creando una mayor conciencia de la medicina estética. Con el cambio cada vez mayor de los procedimientos invasivos a los mínimamente invasivos, y las nuevas neurotoxinas que llegan al mercado, es un momento emocionante. Incluso las personas que nunca habían considerado el tratamiento tienen una mayor apreciación de lo que está disponible. El panel de consenso estuvo de acuerdo en que es imperativo que los médicos comprendan cómo las diversas formas de medios de comunicación afectan la toma de decisiones diaria de los clientes. La generación millennial (nacida en 1981-1996) representa la generación más grande en la historia de los Estados Unidos, y ahora representa más del 25% de la población de Estados Unidos. Para brindar asesoramiento, prevención e intervenciones adecuadas para la edad de los pacientes estéticos, es especialmente importante que los médicos estéticos sean educados sobre las diferencias generacionales en las manifestaciones del envejecimiento, ya que los cambios con el envejecimiento a menudo afectan la actividad muscular y los contornos faciales. Estos cambios pueden mejorarse mediante múltiples modalidades, incluida la BoNT-A, pero con frecuencia no la BoNT-A sola (4).

Entre las últimas tendencias cosméticas en el grupo de consumidores millennials se encuentra el rejuveneci-

miento, un acrónimo que combina las palabras prevención y rejuvenecimiento. El prejuvenecimiento se refiere al uso de procedimientos mínimamente invasivos para mantener una apariencia juvenil e idealmente retrasar la aparición de signos visibles de envejecimiento. Esta tendencia destaca el enfoque de los millennials en los tratamientos de mantenimiento temprano para producir resultados de apariencia natural con el fin de evitar o retrasar procedimientos más invasivos en el futuro. Los inyectables, específicamente los neuromoduladores y los rellenos dérmicos, son los principales productos utilizados para lograr estos resultados. Un estudio de gemelos a largo plazo que buscaba evaluar la prevención de arrugas con agentes neuromoduladores concluyó que el tratamiento a largo plazo con OnabotulinumtoxinA puede prevenir eficazmente las líneas faciales presentes en reposo. Este estudio, aunque limitado por diseño, sugiere que el tratamiento a largo plazo con agentes neuromoduladores puede conducir a la prevención de arrugas en el futuro, proporcionando evidencia de apoyo para la prevención. Un estudio adicional demostró resultados similares con el tratamiento a largo plazo de las arrugas glabellares con OnabotulinumtoxinA, lo que respalda aún más el uso de neuromoduladores para la prevención. Sin embargo, la eficacia de la utilización de procedimientos cosméticos para prevenir el envejecimiento facial sigue siendo muy debatida dada la escasez relativa de investigaciones convincentes a largo plazo para respaldar los efectos anti-envejecimiento. Algunos médicos creen que los proveedores no deben pretratar a los pacientes más jóvenes antes de que aparezcan signos visibles de envejecimiento. Más bien, estos médicos abogan por la protección de la piel de la exposición al sol y la prevención del daño cutáneo evitando fumar. Independientemente de la evidencia o la falta de ella para respaldar el prejuvenecimiento como una medida preventiva eficaz del envejecimiento de la piel, sigue siendo una tendencia popular particular entre los millennials (9).

Las mujeres más jóvenes a menudo buscan tratamientos estéticos para mantener una apariencia juvenil, particularmente una vez que notan los primeros signos de envejecimiento. Muchas vienen porque sus amigas están recibiendo tratamiento y hay mucho menos estigma por hablar de ello como en el pasado. Se ha convertido mucho más en la norma social que en la excepción. Es especialmente probable que los pacientes más jóvenes estén interesados en que solo se trate una zona con BoNT-A (glabella, frente o patas de gallo, por ejemplo) en lugar de un tratamiento global porque lo consideran como mantenimiento preventivo, se centran en un área determinada y son conscientes de los costos. Los millennials suelen tener un presupuesto limitado, lo que puede presentar sus propios desafíos únicos, pero también están comenzando el tratamiento a una edad más temprana que los pacientes en el pasado. Debido a que es más preventivo, la estrategia de dosificación suele ser diferente. Los pacientes más jóvenes tienden a necesitar un número menor de unidades de BoNT-A y sus visitas de tratamiento son menos frecuentes, lo que les permite pagar mejor el tratamiento. Es un grupo diferente, por lo que la estrategia de marketing debe ser diferente. Por ejemplo, muchas oficinas con una variedad de médicos de diferentes edades están descubriendo que los millennials tienden a gravitar hacia los más jóvenes. Probablemente se ajusta un poco mejor porque los pacientes simplemente se rela-

cionan con ellos un poco más de cerca. Los pacientes más jóvenes son un poco más difíciles de tratar que los pacientes mayores que han visto tradicionalmente (4).

Hay 2 grupos distintos de pacientes jóvenes. En un extremo están aquellos que han investigado y tienen una opinión, pero que también valoran la experiencia del médico para determinar las mejores opciones de tratamiento. Estos pacientes conocen los nombres de las BoNT-A, a veces conocen la dosificación y hablan con sus amigos al respecto. Al tratar a estos pacientes, es beneficioso anticipar que habrán realizado algunas investigaciones en línea y estarán listos para responder preguntas, lo que puede ayudar a generar confianza y demostrar la experiencia personal del médico más allá de la información que se encuentra en línea. Algunos de estos pacientes en realidad comprenden cuando habla de músculos agonistas y antagonistas y explíqueles que, si solo se trata la frente, se les podría caer la frente. Por lo general, también han visto los procedimientos en línea, por lo que tienen menos fobias, lo que también simplifica el tratamiento. El otro grupo de pacientes más jóvenes cree que saben más que sus médicos porque leen algo en Internet y vienen con su propio plan de tratamiento detallado. El manejo de pacientes como este puede ser un desafío a veces, porque es posible que quieran que se haga algo que el médico sabe por experiencia que no va a resultar bien. El ejemplo clásico es un paciente que quiere deshacerse por completo de las líneas de la frente; es una mentalidad anterior que persiste. Esa conversación previa al tratamiento puede llevar mucho tiempo. Los médicos estéticos deben explicar que el paradigma se ha alejado de la inmovilización total y que los pacientes no necesitan estar completamente congelados para obtener excelentes resultados (4).

En los últimos años, podemos observar el auge de los procedimientos cosméticos mínimamente invasivos. Con la desestigmatización de los procedimientos cosméticos, los procedimientos mínimamente invasivos se han incorporado a la caja de herramientas estéticas del millennial de hoy en día. Alrededor del 82% de los consumidores millennials creen que los tratamientos inyectables son socialmente aceptables, y un 52% ha considerado rellenos dérmicos y un 60% ha considerado agentes neuromoduladores. En todo el mundo, los millennials también son más propensos a considerar tratamientos preventivos en comparación con cualquier otro grupo de edad. El uso de inyectables faciales casi se ha duplicado en menores de 30 años en los últimos 6 años. En este grupo demográfico, los tres procedimientos faciales mínimamente invasivos más populares son la toxina botulínica, los rellenos dérmicos (p. Ej., Ácido hialurónico, hidroxiapatita cálcica, rellenos de grasa facial) y la microdermoabrasión. Estos hallazgos informados revelan una tendencia notable en los adultos jóvenes que buscan mejorar su apariencia física a través de procedimientos cosméticos como herramientas complementarias para acompañar a los productos cosméticos no invasivos. Si bien las inyecciones de toxina botulínica y los rellenos dérmicos han sido utilizados tradicionalmente por personas mayores que buscan rejuvenecimiento facial, los millennials comprenden un grupo demográfico de consumidores de estos productos en rápido crecimiento. Hay una falta de literatura académica que explore la moti-

vacación detrás de esta tendencia; Varias hipótesis incluyen la influencia de las redes sociales, las celebridades y la cultura de las selfies que promueven un sentido de perfeccionismo. El aumento de los procedimientos mínimamente invasivos, en particular los inyectables, probablemente sea de naturaleza multifactorial. Debido a la asequibilidad de estos procedimientos en relación con la cirugía plástica más invasiva, los resultados sutiles pero apreciables, así como los tiempos de recuperación razonables, los pacientes buscan enfoques convenientes para lograr sus objetivos estéticos. Los inyectables representan una opción popular para los pacientes interesados en lograr una apariencia más juvenil, pero no están listos para comprometerse con opciones más invasivas o irreversibles para lograr estos resultados. Las inyecciones de toxina botulínica son el procedimiento cosmético no quirúrgico más común en todo el mundo. Según la *Sociedad Estadounidense de Cirugía Plástica Estética (ASAPS)*, en 2018 se realizaron más de 2,5 millones de procedimientos inyectables, y el 67% de estos procedimientos consistieron en inyecciones de toxina botulínica. Las inyecciones de botulínica han aumentado un 36% desde 2014, lo que demuestra una tendencia alcista constante en la popularidad de este procedimiento (9).

Los pacientes que solicitan tratamiento con dosis altas en la frente suelen regresar una semana después porque tienen las cejas pesadas. Pero con frecuencia reciben la educación suficiente para aprender de su experiencia y aceptan escuchar más atentamente las recomendaciones de los médicos. Estadísticas recientes de la *Sociedad Estadounidense de Cirujanos Plásticos* muestran que más estadounidenses de 55 años o más buscan cada vez más procedimientos estéticos, con casi 50.000 procedimientos más realizados en 2018 en este grupo que en 2017. Como grupo, los baby boomers son un diferente tipo de paciente que los millennials. Estos pacientes tienden a venir debido a un amigo que se ve muy bien después de un tratamiento estético o porque han tenido algún tipo de cambio en la vida, como un divorcio o la muerte de un cónyuge. Estos pacientes generalmente buscan revertir algunos efectos negativos del envejecimiento. Se preocupan por las revisiones, las referencias y el tratamiento de la persona adecuada y, a menudo, tienen más recursos que los pacientes más jóvenes, por lo que son menos sensibles a los precios (4).

Los hombres se sometieron a aproximadamente 1.1 millones de procedimientos cosméticos mínimamente invasivos en los Estados Unidos en 2016, y más del 40% de estos fueron con toxina botulínica tipo A. Los hombres representan un segmento creciente del mercado de la estética facial. Desde 2000, ha habido un aumento del 376% en el uso de toxina botulínica tipo A en hombres para tratamientos cosméticos mínimamente invasivos. Las razones más comunes para considerar un inyectable facial es verse bien para la edad y verse más joven. Entre 15 áreas faciales, los hombres califican las líneas del canto lateral (líneas de patas de gallo), líneas de la frente y líneas glabellares en las 5 áreas principales con mayor probabilidad de ser priorizadas para el tratamiento. El dimorfismo sexual en la musculatura facial, que incluye una mayor masa muscular facial y un frontal más ancho y más alto en los hombres, puede influir en la eficacia y la satisfacción del sujeto para los hombres que reciben tratamiento con BoNT-A (10).

Los inyectables cosméticos, como los neuromoduladores, se han convertido en los principales productos utilizados para lograr una mejora sutil pero notable en la estética facial. Los agentes neuromoduladores se han utilizado cosméticamente para reducir la apariencia de arrugas dinámicas y líneas finas. Al inhibir la contracción de los músculos, los agentes neuromoduladores disminuyen el movimiento facial y, en teoría, pueden usarse de manera preventiva para suspender el desarrollo de arrugas. Si bien las generaciones mayores han utilizado ampliamente las inyecciones de neuromoduladores para lograr una apariencia más juvenil al tratar las líneas finas y las arrugas, su popularidad ha ido creciendo constantemente en la generación del milenio. Las inyecciones de toxina botulínica han aumentado en un 22% entre los millennials en los últimos cinco años; esto se ha atribuido en parte a la tendencia al prejuvenecimiento (9).

Otra tendencia reciente es que los pacientes soliciten un agente en particular, lo cual era poco común en el pasado y probablemente esté relacionado con la expansión de las redes sociales y la conciencia general. A medida que se introducen agentes adicionales, más personas comprenden que pueden proporcionar resultados diferentes. En el pasado, muchos pacientes no estaban interesados en cambiar de agente. Pero ahora, quienes confían en la experiencia de su médico a menudo preguntan si deberían probar el agente más reciente. Los médicos estéticos experimentados, a diferencia de muchos médicos secundarios, son capaces de explicar las diferencias reales, ya sea un inicio más rápido, un efecto más específico, una mayor longevidad o algo más. Otra tendencia es que los pacientes solicitan tratamiento en un área específica en lugar de simplemente preguntar al médico qué deberían haber hecho. Algunos piden tratamiento en áreas no indicadas (off-label), porque su medspa solo trata en las áreas indicadas (on-label). Los médicos estéticos expertos están en mejores condiciones de ayudar a guiar a los pacientes en función de su experiencia. Es beneficioso, durante la consulta inicial, que los médicos estéticos sean francos con los pacientes y expliquen su propio estilo individual. Una analogía sería que, si fueran a construir una casa, querrieran un arquitecto con la misma sensibilidad estética que buscan. Es importante explicar, por ejemplo, que el objetivo final es que los pacientes se vean como la mejor versión de sí mismos, con resultados naturales y suaves. La definición de "*natural*" sigue evolucionando, lo que hace que la discusión sea complicada, pero esencial. El hecho de que las preferencias estéticas varían en todo el país también debe tenerse en cuenta al crear planes de tratamiento (4).

Anatomía de la cara

La anatomía facial de una persona y el estado expresivo de la musculatura facial contribuyen a la percepción del género, la edad, el estado emocional, la raza y el semblante de una persona. La región periorbitaria envía mensajes subliminales al observador que son primordiales para la interacción humana. Lo que constituye una hermosa frente varía según el género, la edad, la etnia y las percepciones culturales (11).

La creciente demanda de tratamientos estéticos en las poblaciones más jóvenes requiere un asesoramiento atento y apropiado para la edad para brindar prevenciones e intervenciones. Los cambios fisiológicos relacionados con la edad que ocurren con el aumento de la edad ayudan a guiar la selección del tratamiento adecuado. Las consideraciones anatómicas influyen mucho en el uso apropiado de BoNT-A. Los médicos deben considerar seriamente que el rostro de cada persona es diferente, no solo debido a la variación de género, masa muscular y edad, sino también al patrón de contracción de sus músculos. Es un desafío interpretar correctamente cómo la función muscular de un paciente está afectando su rostro y cómo lo alterará el tratamiento con BoNT-A, que es muy variable. Para obtener los mejores resultados con BoNT-As, los médicos estéticos necesitan un conocimiento detallado de la musculatura facial, el movimiento de estos músculos por sí solos y en relación con otros, y la noción de fortalecimiento compensatorio (4).

En términos generales, la posición ideal de las cejas de la paciente se encuentra medialmente en una línea tangente al borde lateral del ala nasal y el canto medial. Más medialmente, se encuentra justo por encima del borde orbitario con una suave curva hacia arriba hasta un vértice en una línea trazada tangencial al limbo lateral. Aunque debe tenerse en cuenta que el vértice ideal se ha movido ligeramente lateralmente en los tiempos modernos con la percepción social cambiante de la belleza, y se puede encontrar en algún lugar entre el limbo lateral y el canto lateral. Luego, la ceja se curva hacia abajo para alcanzar una altura paralela a la de su origen y termina en una línea trazada a través de la mayor parte lateral del surco alar facial y el canto lateral. La ceja masculina ideal tiene límites medial y lateral idénticos a los de su contraparte femenina, pero se encuentra en el borde orbital y permanece plana, sin la curva suave. Hoy, en contraste con épocas pasadas, la frente más completa retrata la juventud. El envejecimiento y la ptosis de la frente, la frente y la región periorbitaria son procesos multifacéticos que incluyen pérdida de elasticidad en la piel suprayacente, debilitamiento de las estructuras de soporte y ligamentos de retención, hipertrofia e hiperactividad de la musculatura periorbitaria, pérdida de volumen de tejidos blandos y reabsorción y remodelación ósea. Estos factores intrínsecos pueden verse agravados por la elastosis solar inducida por radiación ultravioleta, la genética, el tabaquismo y una variedad de enfermedades (11).

Un conocimiento profundo de la anatomía facial superior es clave para el rejuvenecimiento periorbitario. Se debe evaluar todo el complejo ceja-párpado-mejilla ya que cada componente afecta la apariencia de los ojos (3). La posición de las cejas está determinada en parte por la depresión y elevación relativas logradas por la musculatura periorbitaria. Los depresores de la frente incluyen los músculos corrugador superior, depresor superior, procerus y orbicularis oculi. El músculo frontal eleva la ceja. La manipulación quirúrgica o química de estos músculos puede alterar la posición estática y dinámica de las cejas. El músculo corrugador superciliar tiene su origen en la cresta superciliar del hueso frontal, atraviesa la almohadilla de grasa galeal y se inserta en la superficie de la piel debajo de la mitad medial de la ceja. Su contracción dibuja la ceja inferior y medial, creando las líneas glabellares verticales entre las cejas. El depresor

superciliar se origina en la pared orbitaria medial cerca del hueso lagrimal y se inserta en la ceja medial. Todavía se debate si se trata de un músculo independiente o de un segmento del orbicular de los ojos más grande. El músculo procerus se origina en los huesos nasales, atraviesa la almohadilla de grasa galeal y se inserta en la superficie inferior de la piel glabellar. Provoca un movimiento inferior de la piel glabellar, lo que resulta en arrugas glabellares horizontales. El músculo orbicular de los párpados tiene tres segmentos principales, de los cuales solo uno, la porción orbitaria, causa depresión de la ceja. Los segmentos palpebral y lagrimal del orbicular tienen un impacto insignificante en la posición de las cejas. Este músculo circular se extiende desde su origen medial en el hueso frontal, el hueso lagrimal y el ligamento palpebral medial hasta el rafe palpebral lateral. La contracción causa depresión tanto en la parte media como en la lateral de la ceja. El músculo frontal en forma de lámina es el único elevador de la ceja. Está envuelto por la aponeurosis de la galea ya que se ramifica aproximadamente al nivel de la sutura coronal. El músculo se extiende hacia abajo y se interdigita con las fibras del procerus y el corrugador medialmente y orbicularis lateralmente. La contracción provoca la elevación de la ceja y las arrugas transversales de la frente. Es importante señalar que a medida que la galea profunda se ramifica para envolver la almohadilla de grasa galeal y el plano de deslizamiento en su descenso hacia el borde orbitario superior, los segmentos ramificados de la fascia tienen inserciones variables en la parte inferior. Si la fascia profunda se fusiona por debajo de la almohadilla de grasa y el plano de deslizamiento, se forma un ligamento de retención a lo largo del borde supraorbitario. La presencia de este ligamento de retención contribuye a la estabilidad de la ceja a lo largo del tiempo y actúa como un impedimento para la ptosis de la ceja. Sin embargo, si la fascia no se niega, existirá una conexión directa entre la almohadilla de grasa galeal y la grasa suborbicular. Esta conexión puede contribuir al descenso temprano de las cejas debido a la falta de estabilidad. Estos efectos contribuyen especialmente a la ptosis en el área de la ceja lateral (11).

En las mujeres, la ceja normal debe arquearse y ubicarse por encima del borde supraorbitario. La ceja medial tiene la forma de una cabeza de palo y se estrecha lateralmente. El ápice de la frente tiene cierta variabilidad, pero en la mayoría de los casos se localiza en el limbo lateral o en el canto lateral. En los machos, la ceja está al nivel del borde supraorbitario y adquiere una apariencia más lineal. La ceja tiene un elevador, el músculo frontal, que da lugar a las arrugas horizontales de la frente. La depresión de la ceja se produce a través de la porción orbitaria de los músculos orbicularis, corrugador superciliar, procerus y depresor superciliar. Además, el corrugador causa arrugas glabellares verticales, mientras que el procerus causa arrugas glabellares horizontales (3).

El ojo normal se describe típicamente con forma de almendra con el pico de la parte superior y el nadir del párpado inferior en el limbo medial e inferior, respectivamente. En los caucásicos, el pliegue del párpado superior se encuentra en el margen superior del tarso o justo por encima del mismo. Un pliegue palpebral muy alto puede sugerir una pérdida de volumen excesiva que se

beneficiaría de la restauración de volumen con relleno; sin embargo, debe descartarse la desinserción del elevador o la blefaroptosis. Directamente debajo de la piel se encuentra el músculo orbicularis oculi, que tiene dos divisiones: La orbitaria y la palpebral. La porción orbitaria es más periférica y funciona para deprimir la ceja y cerrar voluntariamente el ojo. Es un objetivo principal de la toxina botulínica para ayudar a elevar la parte lateral de la ceja y disminuir las arrugas dinámicas perioculares no deseadas. La porción palpebral tiene dos partes: La preseptal, que tiene actividad tanto voluntaria como involuntaria, y la pretarsal, que es involuntaria y permite el parpadeo y el cierre del párpado durante el sueño. A lo largo del párpado inferior medial, la inserción del orbicular contribuye a la aparición de un surco nasoyugal. Profundo al orbicular en el párpado inferior se encuentra el tabique orbitario, que es una extensión del periostio del borde orbitario en el arco marginal. Aunque en la juventud, el tabique limita el contenido orbitario a la órbita, con la edad, el debilitamiento del tabique permite el abultamiento de las almohadillas adiposas orbitarias llamado pseudoherniación. Además, el ligamento de retención orbitario, que está formado por bandas fasciales que se extienden superficialmente en el borde orbitario y se adhieren a la dermis de la piel en el párpado inferior, separa aún más el espacio preseptal del precigomático más hacia abajo. Con el envejecimiento, la pérdida de volumen de los tejidos blandos y el descenso, se produce un hueco infraorbitario donde las fibras ligamentosas se unen creando una deformidad de doble convexidad en la unión párpado-mejilla. Agregar volumen en esta ubicación puede minimizar este hueco (3).

Evaluación del paciente

Los médicos deben ser capaces de evaluar la presentación de cada paciente individual en reposo y con animación normal y exagerada, ya que proporciona información sobre la masa y función muscular, e identifica áreas de contracción muscular más fuerte o más débil, y otras variaciones sutiles en la musculatura como asimetría facial, uso muscular compensatorio y debilidad palpebral. La evaluación anatómica es fundamental. El juicio es más que solo entrenar y comprender la anatomía. Sutileza es sofisticado y algo que todos los médicos estéticos deberían intentar lograr. Es un conjunto de habilidades que viene con experiencia y un conocimiento detallado de anatomía. Debido a que la anatomía del paciente cambia con el envejecimiento, los médicos estéticos deben ser conscientes de esos cambios y considerarlos al crear un plan de tratamiento y discutirlo con los pacientes, especialmente los más jóvenes (4).

Los pacientes que buscan un rejuvenecimiento mínimamente invasivo de la región periorcular deben someterse a un examen para determinar la calidad y elasticidad de la piel, la posición del globo, problemas visuales, cualquier signo de enfermedad inflamatoria, pérdida de volumen o descenso de volumen. La presencia de arrugas dinámicas y estáticas debe abordarse además de la evaluación de la posición de las cejas. Se debe identificar la presencia de blefaroptosis, pseudoherniación de grasa, descenso de la almohadilla de grasa malar y ahuecamiento. La presencia de ptosis de cejas significativa, dermatocalasia o múltiples

arrugas finas con apariencia de papel crepé debe ser discutida con el paciente, ya que pueden limitar los resultados satisfactorios con terapias mínimamente invasivas y pueden requerir tratamientos más invasivos. Finalmente, se debe realizar una discusión completa de los posibles beneficios y complicaciones, la naturaleza temporal de los tratamientos y las alternativas antes del tratamiento (3).

Al evaluar el envejecimiento de la región periorbitaria y la frente, es fundamental describir la contribución relativa de la ptosis de la ceja. Los pacientes a menudo se presentan con preocupaciones sobre la redundancia del párpado superior y, con frecuencia, pueden desconocer las contribuciones de la ptosis de la ceja. Si no se comenta explícitamente la posición de las cejas y la blefaroplastia se realiza de forma aislada, los pacientes pueden estar insatisfechos incluso con los mejores resultados de la blefaroplastia. Una discusión exhaustiva de las técnicas disponibles para elevar la ceja y sus limitaciones conducirá a una mejor educación del paciente y, en consecuencia, a una mayor satisfacción del paciente. La posición y las asimetrías de las cejas deben ser discutidas en todas las consultas con pacientes preocupados por el envejecimiento periorbitario. La documentación fotográfica es necesaria para establecer las expectativas del paciente y comparar los estados pre y posoperatorios. Incluso los cambios sutiles en la posición de las cejas pueden tener un efecto dramático en el aspecto cansado y sombrío de la región periorbitaria envejecida, pero los pacientes a menudo no pueden recordar con precisión el estado preoperatorio o comprender el grado de mejoría. Por lo tanto, la documentación fotográfica es de vital importancia. Es una práctica realizar una vista frontal y de tres cuartos de la región periorbitaria con y sin flash, así como una vista frontal de rostro completo, tres cuartos y una vista de perfil con y sin flash a 1,5 y 0,8 m. Se obtienen fotografías de rostro completo en estado de reposo y expresivo, incluso sonriendo y con las cejas levantadas. Se entregan copias de estas imágenes a los pacientes 1 semana después de la operación. La manipulación de los músculos periorbitarios a través de una sección quirúrgica directa o de una denervación química puede lograr mejoras en la posición de las cejas en reposo y alterar el movimiento dinámico de los músculos. Ambas técnicas tienen sus respectivas limitaciones y, con frecuencia, ambas son necesarias para lograr los mejores resultados (11).

La neuromodulación y los rellenos se pueden usar como modalidades de tratamiento primario o como complementos de la cirugía para proporcionar una apariencia renovada. La toxina botulínica se usa para tratar las arrugas dinámicas, mientras que el relleno es útil para surcos, líneas o surcos profundos estáticos. Para todos los procedimientos estéticos, es importante identificar las preocupaciones del paciente y discutir las expectativas, ya que esto guiará un plan de tratamiento individualizado. Se debe dilucidar un historial de procedimientos estéticos previos, incluida la cirugía, las técnicas de rejuvenecimiento o los tratamientos mínimamente invasivos, como el uso de neuromoduladores o rellenos. Se debe discutir cualquier complicación o insatisfacción con tratamientos anteriores. Debe anotarse cualquier problema funcional, como la obstrucción del campo visual. Se debe obtener

un historial médico básico y se debe prestar atención a cualquier historial de enfermedad inflamatoria, autoinmune o infecciosa. Se debe examinar la lista completa de medicamentos del paciente, incluidos los medicamentos a base de hierbas y las terapias de venta libre. Se debe suspender cualquier medicamento con propiedades anticoagulantes, si es posible, para ayudar a optimizar la experiencia del paciente al disminuir los hematomas y el edema después del tratamiento. Debe aclararse cualquier reacción conocida al anestésico local. Se debe preguntar a las pacientes si están embarazadas o amamantando (3).

Las mujeres más jóvenes necesitan un poco menos de BoNT-A y luego necesitan más a medida que envejecen. Pero a medida que los pacientes envejecen, nuevamente necesitan menos. En pacientes mayores, los efectos de BoNT-A pueden hacer que la piel laxa sea más notoria, por lo que tiene sentido reducir la dosis de BoNT-A y alentar a los pacientes a incorporar rellenos y rejuvenecimiento porque eso les dará más valor que el aumento de dosis de BoNT-A. En general, los hombres también necesitan dosis más altas de BoNT-A que las hembras debido a su mayor masa muscular (4).

La colocación cuidadosa de la dosis correcta de BoNT-A ofrece la mejor posibilidad de buenos resultados para los pacientes, según el grupo. Diferentes áreas requieren diferentes dosis de BoNT-A para un efecto clínico, que refleja variaciones en la estructura y función muscular. Algunas personas también responden a una dosis más baja de un agente individual, mientras que otras necesitan dosis más altas. La especificidad que alcanza el objetivo es tan importante como la dosificación. Muchos médicos desperdician una gran cantidad de BoNT-A, porque una vez que se alcanza la saturación, más fármaco no proporcionará beneficios adicionales y puede ser perjudicial. Muchos médicos han reducido la dosis en el frontal para evitar la ptosis de las cejas. En realidad, se puede evitar con inyecciones precisas. Con una experiencia cada vez mayor, es posible ser increíblemente preciso con un número menor de unidades. Rara vez se habla de la importancia de la profundidad de inyección con las BoNTs, pero es increíblemente importante. Para la glabella, por ejemplo, a los médicos generalmente se les ha enseñado que la inyección del ondulator lateral debe ser muy superficial, pero las inyecciones superficiales también impactan el frontal, lo que puede causar efectos no deseados. Si bien muchos médicos evitan las inyecciones profundas debido a lo que les han enseñado y porque están preocupados por la ptosis palpebral, es importante profundizar en el corrugador. Una buena técnica de inyección es muy específica del músculo. La inyección de precisión, basada en una evaluación y comprensión exhaustivas de la anatomía funcional, es lo que dará los mejores resultados (4).

El campo de efecto de Prabotulinumtoxin A (Jeuveau®, Evolus, Inc.) puede ser más preciso que el de otros BoNT-As y puede ser útil en ese sentido. Es importante obtener los resultados correctos porque el tratamiento con BoNT-A afecta la expresión facial, lo que afecta la forma en que los pacientes son interpretados por otras personas con las que interactúan. La falta de eficacia inmediata hace que el tratamiento con BoNT-A sea complicado en comparación con los rellenos de tejidos blandos, donde es posible ver el au-

mento de volumen inmediato a medida que se inyecta un área, así como diferencias en la simetría. Con BoNT-As, los médicos deben prever cuáles serán los resultados en 7 a 10 días según las características individuales del paciente. Los inyectores que no comprenden este concepto pueden obtener buenos resultados, pero a menudo no pueden lograr grandes resultados. Este es otro tema que separa a los inyectores novatos de los más experimentados y es un concepto importante para tratar de que los pacientes lo comprendan. La evaluación en una visita de seguimiento después del primer tratamiento puede agregar una gran cantidad de información sobre el paciente individual y la forma en que las BoNTs los afectan, lo que ayuda a identificar cómo ajustar el tratamiento en el futuro. Esa información no se puede obtener de otra manera. El seguimiento puede ser especialmente útil si el paciente tiene asimetría o una frente inusual. Muchos pacientes, especialmente aquellos que no tienen experiencia con BoNT-A, aprecian cuando se les ofrece la oportunidad de regresar para una visita de seguimiento, ya que demuestra que los médicos se preocupan lo suficiente como para ver cuáles serán los resultados. Si los pacientes están preocupados por la cantidad de visitas, se les puede decir que generalmente solo necesitan regresar después del primer tratamiento, porque el patrón y la dosis serán evidentes después de eso. Otra estrategia para los pacientes que no han recibido BoNT-A es tratar de manera conservadora su glabella y hacer que regresen en 2 semanas para ver los resultados antes de tratar otras áreas faciales (4).

Neuromodulación

La corrección no quirúrgica de la musculatura periorbitaria se realiza con el uso de neurotoxina botulínica A, que evita la liberación de acetilcolina de la terminal nerviosa presináptica en la unión neuromuscular. El subtipo A, uno de los múltiples subtipos de neurotoxinas, es actualmente la única toxina aprobada para su aplicación en cosméticos faciales en los Estados Unidos; sin embargo, la investigación y el desarrollo continúan explorando la aplicación de otros subtipos de neurotoxinas. La neuromodulación eficaz con neurotoxina botulínica A se basa en la comprensión de la anatomía de la musculatura periorbitaria y su variabilidad entre pacientes. Cada paciente posee una conformación única de su posición muscular y grado de actividad. Evaluamos a cada paciente en reposo y en expresión, y luego determinamos la posición y acción de los músculos. Teniendo en cuenta la variación anatómica, la fuerza relativa y la contribución de la acción muscular y los objetivos del paciente, determinamos los planes de tratamiento individuales. La dosis y la posición de colocación se basan en las realidades físicas y los objetivos del paciente en un intento de evitar una posición indeseable de las cejas o una expresión antinatural similar a una máscara. La profundidad de la inyección también es una consideración importante. La profundidad de los músculos corrugadores varía entre el origen y la inserción. La inyección del orbicular lateral y la extensión lateral del corrugador se realiza de forma más superficial donde el músculo se interdigita con la piel. Los músculos corrugador medial y procerus se inyectan más profundamente en el cuerpo de los músculos (11).

La BoNT está hecha de bacterias anaeróbicas educadas por *Clostridium botulinum*. La ingestión enteral conduce al cuadro clínico de botulismo. Los portadores conocidos son los subtipos de BoNT A a G. De estos, solo BoNT-A y -B se utilizan actualmente clínicamente. El peso molecular de BoNT-A es 150 kDa. La molécula consta de una cadena ligera y otra pesada unidas por enlaces disulfuro. Solo BoNT-A tiene la aprobación de la *Administración de Alimentos y Medicamentos* (FDA) en los Estados Unidos para aplicaciones estéticas (1).

Cuatro productos BoNT están disponibles comercialmente en los Estados Unidos con aprobación para uso cosmético, pero varían en sus indicaciones aprobadas. Enumerados en orden de fecha de primera aprobación para uso cosmético están los productos *Onabotulinumtoxin A* (Ona-BoNT-A), *Abobotulinumtoxin A* (Abo-BoNT-A), *Incobotulinumtoxin A* (Inco-BoNT-A) y *Prabotulinumtoxin A* (Pra-BoNT-A) (12).

Después de ingresar al cuerpo humano, la BoNT llega a la unión neuromuscular y se une a los receptores presinápticos con su cadena pesada. Después de la captación intracelular, se separa la cadena ligera responsable de los efectos de la BoNT. Inhibe la liberación de acetilcolina, lo que conduce a una parálisis muscular temporal. BoNT-A reconoce específicamente la proteína asociada a sinaptosomas SNAP-25, la BoNT-B se une a la proteína de membrana asociada a vesículas. Ambas sustancias consiguen una relajación muscular temporal. En medicina estética, la inyección de BoNT-A dura de 3 a más de 6 meses. Aunque los productos BoNT-A disponibles en el mercado tienen diferentes calidades, su característica común es la de un profármaco. Después de la internalización de la toxina y la escisión de la cadena tóxica de 50 kDa, actúan de manera idéntica. A diferencia de las indicaciones neurológicas, los anticuerpos neutralizantes no son de mayor relevancia en aplicaciones estéticas. La BoNT-A tiene su uso preferido en el tercio superior del rostro, para lo cual se han aprobado varios productos. La inyección generalmente se administra por vía intramuscular. El objetivo es lograr efectos estéticos clínicos con la dosis más baja necesaria con un buen perfil de efectos secundarios (1).

Productos disponibles comercialmente

En 2001, *Onabotulinumtoxin A* (Ona-BoNT-A) fue el primero en recibir la primera aprobación estética en Canadá. Hoy en día existe una gama de productos diversos y posibles indicaciones estéticas (Tabla 1). Los productos de BoNT disponibles comercialmente pertenecen a los subtipos A y B. En todos los productos de BoNT-A, la molécula activa tiene un peso molecular de 150 kDa. Por otro lado, los productos difieren en la cantidad y calidad de proteínas no tóxicas y hemaglutininas. Las dosis son específicas del producto, al igual que las unidades. La inyección de BoNT-B es más dolorosa y el efecto es más breve, su campo de aplicación preferido es la neurología después del desarrollo de anticuerpos neutralizantes contra BoNT-A (1).

OnabotulinumtoxinA

El peso molecular de la *OnabotulinumtoxinA* (Ona-BoNT-A) es 900 kDa. Esta BoNT se ha utilizado en todo el mundo durante muchos años (Botox®; Vistabel®; Allergan). Sus indicaciones estéticas para su aprobación van desde los pliegues glabellares hasta la hiperhidrosis axilar. Ona-BoNT-A promueve una reducción significativamente mejorada de los pliegues glabellares. Demuestra eficacia clínica durante 120 días. El tratamiento se tolera bien. La blefaroptosis leve del párpado superior se encuentra en el 5,4% de los casos. Durante un período de 8 meses, las arrugas mejoran aún más con el tratamiento repetido. Al mismo tiempo, el índice de debilidad del párpado cae, lo que se debe a la creciente calificación de los usuarios. No hubo evidencia de desarrollo de anticuerpos neutralizantes. Se necesitan inyecciones repetidas para un efecto a largo plazo. La tasa de efectos secundarios, por ejemplo, para los dolores de cabeza, no aumenta. Los efectos secundarios relacionados con el usuario, como la ptosis del párpado superior, ocurren con menos frecuencia (1).

Ona-BoNT-A (Botox®, Vistabel®) está disponible en paquetes de 50, 100 y 200 BotoxU como polvo seco al vacío para reconstitución. El polvo seco se disuelve en una solución estéril sin conservantes de NaCl 0,9% (cloruro de sodio)

Tabla 1. Productos BoNT-A con indicaciones cosméticas (Yoelin SG, et al. *ABOUT FACE: Navigating Neuromodulators and Injection Techniques for Optimal Results*. 2020).

BTXA Products With Cosmetic Indications				
	OnaBTXA ^{1,2}	AboBTXA ^{1,2}	IncoBTXA ^{1,2}	PraBTXA ¹
Year of FDA approval	2002 ²	2009	2010	2019
Active substance (molecular weight)	BTXA + NAPs (900 kDa)	BTXA + NAPs (500-900 kDa)	BTXA (150 kDa)	BTXA + NAPs (900 kDa)
Excipients	HSA, NaCl	HSA, lactose	HSA, sucrose	HSA, NaCl
Units per vial	50 or 100	300 or 500	50 or 100	100
Approved indications for cosmetic use ³	Temporary improvement in the appearance of moderate-to-severe glabellar lines, moderate-to-severe lateral canthal lines, and moderate-to-severe forehead lines	Temporary improvement in the appearance of moderate-to-severe glabellar lines in adults aged < 65 years	Temporary improvement in the appearance of moderate-to-severe glabellar lines	Temporary improvement in the appearance of moderate-to-severe glabellar lines in adult patients

Abbreviations: aboBTXA, abobotulinumtoxinA; BTXA, botulinum neurotoxin type A; FDA, US Food and Drug Administration; HSA, human serum albumin; incoBTXA, incobotulinumtoxinA; NAP, neurotoxin-associated protein; onaBTXA, onabotulinumtoxinA; praBTXA, prabotulinumtoxinA-xvifs.

¹Year of approval for cosmetic use

²AboBTXA, incoBTXA, and onaBTXA have both cosmetic and medical indications

antes de su uso. La inyección de Ona-BoNT-A es el tratamiento antiarrugas más común en el mundo. Hay aprobaciones disponibles para glabella, arrugas horizontales de la frente, arrugas faciales cantales (patas de gallo) y tratamientos complejos de la tercera fase superior (1).

AbobotulinumtoxinA

El peso molecular de AbobotulinumtoxinA (Dysport® o Azzalure®; Ipsen / Speywood o Galderma) está entre 500 y 900kDa. Abo-BoNT-A tiene un inicio de acción más rápido y una duración de acción más larga que Ona-BoNT-A. Después de 4 semanas, la tasa de respuesta es del 87%, con una mejora significativa en los pliegues glabellares moderados y pronunciados. Abo-BoNT-A fue aprobado por la FDA en abril de 2009. El inicio de la acción ya se puede ver después de 24 horas. La duración media de la acción fue de 85 días para una dosis fija y 109 días para una dosis variable. Abo-BoNT-A se utilizó en dosis entre 50 y 80 Speywood U durante 13 meses, no hubo pérdida de eficacia incluso después de varios ciclos de tratamiento. Estos resultados hablan en contra del desarrollo de la tolerancia. Con la aplicación repetida, el perfil de efectos secundarios se mantuvo igualmente bueno. No se observaron problemas de seguridad acumulativos. No hubo evidencia de desarrollo de anticuerpos neutralizantes. Disport® está disponible en concentraciones de 300 y 500 Speywood U, Azzalure® disponible en 125 Speywood U. El polvo liofilizado debe reconstituirse con una solución de NaCl al 0,9% sin conservantes. Abo-BoNT-A está contraindicado en pacientes con alergia a las proteínas de la leche de vaca (1).

Formulación líquida de Abo-BoNT-A

La mayoría de los productos de BoNT requieren reconstitución, lo que es una molestia para algunos usuarios. Una formulación líquida de Abo-BoNT-A para uso inmediato es más conveniente de usar. Los resultados son comparables a los de Botox®. El inicio de acción se encuentra después de 3 días. Aún no se ha lanzado al mercado (1).

IncobotulinumtoxinA

Se sabe que solo la BoNT-A pura es responsable de los efectos clínicos, pero no las proteínas auxiliares. No afectan la extensión del tejido ni la estabilidad del producto. Las proteínas complejas pueden tener un efecto inmunoestimulante. *IncobotulinumtoxinA* (Inco-BoNT-A) no requiere proteínas complejas. El inicio de la acción puede demostrarse después de 24 a 72 horas. Los efectos alcanzan su punto máximo después de 4 a 6 semanas y duran meses. Inco-BoNT-A (Xeomin®, Bocouture®; Merz Pharmaceuticals GmbH, Frankfurt am Main, Alemania) tiene un peso molecular de 150 kDa. La neurotoxina es estable hasta por 4 años a temperatura ambiente. Xeomin® / Bocouture® está disponible como un polvo liofilizado en dosis de 50, 100 o 200 Xeomin (= Botox) U (1). Es la única preparación de BoNT-A disponible comercialmente libre de proteínas complejantes. Inco-BoNT-A está actualmente aprobado en los mercados mundiales y en los Estados Unidos para tratar las líneas glabellares del entrecejo a una dosis de 20 U, y en la Unión Europea a una dosis de 20–30 U. La duración del efecto de

las líneas glabellares es de aproximadamente 3 a 4 meses (13).

Prosigne®

Prosigne® (LanzhouBiologicalProducts) es un BoNT-A chino disponible en más de 10 países, incluidos China, Corea, Hong Kong, India, Ucrania, Kuwait, Perú, Indonesia y Filipinas. El peso molecular es de 900 kDa. La gelatina bovina se utiliza como complejo proteico. El producto no está aprobado en Alemania, Canadá o EE. UU. Se ha utilizado para blefaroespasmos, distonía cervical, pliegues glabellares e hiperhidrosis. En la mayoría de los pacientes, los efectos duraron 3 meses después de la inyección. Se han documentado los siguientes efectos secundarios en algunos pacientes: Edema facial, rigidez, ptosis del párpado superior y dolor leve (1).

Prabotulinumtoxin

La *Prabotulinumtoxin A* (Pra-BoNT-A) se comercializa con el nombre de Nabota® / Jeuveau® / Nuceiva® (Daewoong Pharmaceuticals). Los estudios de fase III mostraron eficacia y tolerabilidad comparables a Ona-BoNT-A. La duración de la acción es de 3 a 4, a veces hasta 6 meses. La aprobación de la FDA está disponible. En Alemania, Jeuveau® aún no ha sido aprobado (1).

DaxibotulinumtoxinA

La DaxibotulinumtoxinA (Revance Therapeutics, EE. UU.) consta de 150 kDa de BoNT-A, un péptido estabilizador RTP004 elaborado a partir de 35 aminoácidos, polisorbato, tampón y azúcar. Un estudio de fase II comparó 3 dosis: 20, 40 y 60U. Llegó a la conclusión de que la dosis de 40 U tiene la mejor relación riesgo-beneficio. Los efectos duraron un promedio de 24 semanas. Se produjeron efectos secundarios leves y moderados en el 25% y el 37%, respectivamente. No se observaron efectos secundarios graves. En un estudio de seguimiento de fase III, se encontraron tasas de respuesta de > 96% después de 1 a un máximo de 3 tratamientos en 84 semanas. No hubo nuevos aspectos de seguridad (1).

Nuevas toxinas

La aprobación de nuevas BoNT-As puede afectar la práctica clínica. Los inyectores novatos y los inyectores experimentados que utilizan un producto nuevo deben considerar la posibilidad de volver a ver a los pacientes en 2 semanas. Incluso si un inyector ha utilizado un nuevo agente en un estudio, probablemente se inyectó en la forma estándar de 5 puntos, por lo que deben identificar sus matices fuera de ese protocolo. La introducción de un nuevo BoNT-A brinda la oportunidad de volver a abordar las consideraciones anatómicas. Debería hacer que cada inyector reconsidere lo que ha estado haciendo, y por qué, y cómo un nuevo agente puede mejorar eso. Los inyectores menos experimentados pueden pensar que todas las BoNT-A son muy parecidas a la OnabotulinumtoxinA, pero no lo son, todas son diferentes. Cada nuevo BoNT debe evaluarse a fondo para determinar sus diferencias y

cómo se pueden utilizar con ventaja, para obtener mejores resultados en función de cómo afectan a la musculatura específica, así como a la interacción entre los músculos. Los pacientes no deben buscar un proveedor que anuncie el precio más barato por unidad, sino uno que utilice los 4 agentes disponibles y comprenda cómo funciona cada uno. Esta es una parte esencial de la receta para el éxito, porque cada inyector trata al paciente de manera ligeramente diferente, pero solo algunos obtienen excelentes resultados (4).

PurTox® (Mentor Worldwide) es una BoNT-A sin proteínas complejas; sin embargo, Johnson & Johnson interrumpió su desarrollo posterior en 2014. Otros productos BoNT-A son Meditoxin® / Neuronox® / Botulift® (Medytox), Botulax® / RegenOx® / Centox® (Hill), todos de Corea del Sur, y Relatox® (Microgen, Rusia). Estos productos contienen proteínas complejas. Las experiencias clínicas publicadas todavía son raras. Relatox® es una BoNT-A con un complejo de hemaglutinina y está autorizado en Rusia para la corrección de arrugas faciales en adultos. Los estudios iniciales indicaron una eficacia y seguridad similares de Meditoxin® en comparación con Botox®. También se ha utilizado para tratar las arrugas faciales. Sin embargo, el producto perdió su licencia a Corea del Sur en 2020 debido a aditivos no aprobados. En comparación con Xeomin®, las BoNT-As Botulax®, Nabota®, Meditoxin® y Relatox® contienen cantidades totales ligeramente más altas de toxinas, pero también cantidades más altas de BoNT-A inactivo (1).

EB-001 (Bonti, Inc.), un serotipo E de BoNT en investigación, tiene el perfil distintivo de un inicio de acción más rápido (aproximadamente 24 horas) y una duración más corta del efecto (14-30 días) que las BoNT-As comerciales. Se ha probado en estudios de fase 2a para líneas glabellares, para la reducción de cicatrices después de la cirugía de Mohs y para reducir el dolor musculoesquelético posquirúrgico. El inicio rápido puede beneficiar a los pacientes que desean un tratamiento rápido para las arrugas faciales antes de eventos sociales o profesionales inesperados. La duración limitada del efecto puede ser un atributo positivo para los pacientes que no han recibido toxinas y que están considerando el tratamiento pero que no están dispuestos a comprometerse a más largo plazo, pero es poco probable que los pacientes existentes los favorezcan (4).

La seguridad

La técnica de inyección, incluido el factor de dilución, el volumen inyectado y el lugar de la inyección, puede afectar la eficacia del protocolo. Se han propuesto en la literatu-

ra diversas diluciones de BoNT-A, y esta es la razón por la cual en la práctica clínica la dilución aplicada queda a criterio del clínico. Sin embargo, algunos estudios han demostrado que una mayor dilución sigue siendo eficaz y segura (14).

Deben observarse las instrucciones del fabricante para el almacenamiento, la reconstitución, la fecha de vencimiento y la dosis. Deben tenerse en cuenta las incompatibilidades y alergias a los ingredientes de los productos comerciales. Los lugares de inyección planificados no deben mostrar ningún signo de infección. El Sistema de Notificación de Eventos Adversos de la FDA enumera la ptosis de párpados y cejas y la debilidad muscular como los efectos secundarios más comunes después de las inyecciones de BoNT. Los efectos secundarios raros, pero posiblemente graves, son la disfagia (p. Ej., En el caso del tratamiento con platismo), pero también el botulismo y la letalidad debido a la diseminación sistémica de la toxina. Para evitar efectos secundarios, se deben respetar las contraindicaciones. Dado que los efectos secundarios pueden ocurrir debido a enfermedades previas del paciente, es muy importante un conocimiento preciso de la farmacología, anatomía y fisiología, además de las especificaciones del producto BoNT (Tabla 2). La terapia con BoNT es una terapia médica (1).

Las contraindicaciones de la BoNT incluyen reacción alérgica previa, inyección en áreas de infección, inyección en áreas de inflamación, lactancia, embarazo (categoría C) y en aquellos pacientes con enfermedades neuromusculares, como miastenia gravis y enfermedad de Lou Gehrig. Se debe tener precaución si los pacientes están tomando ciertos medicamentos, como inhibidores de la colinesterasa y antagonistas de los canales de calcio, que pueden alterar su metabolismo (6).

Indicaciones clínicas

BoNT recibió su primera aprobación por la Administración de Drogas y Alimentos (FDA) de los Estados Unidos para uso cosmético en 2002 para la mejora temporal en la apariencia de líneas glabellares moderadas a severas asociadas con la actividad del músculo corrugador y procerus. Sus efectos sobre las arrugas están mediados por actuar directamente sobre las neuronas motoras para reducir la actividad muscular. En 2004, se aprobó para el tratamiento de la hiperhidrosis axilar primaria que no se maneja adecuadamente con agentes tópicos. Para esta indicación, interrumpe la liberación de neurotransmisores en las terminaciones autónomas y reduce la capacidad de

Tabla 2. Métodos de dilución para BoNT-A (Yoelin SG, et al. ABOUT FACE: Navigating Neuromodulators and Injection Techniques for Optimal Results. 2020).

Reconstitution Methods for BTXA Doses per 0.1 mL			
	Units per Vial	Diluent, mL	Dose per 0.1 mL, U
OnaBTXA ^{1,17}	100	2.5	4
AboBTXA ^{3,14}	300	3.0	10
IncoBTXA ⁵	100	2.5	4
PraBTXA ⁶	100	2.5	4

Abbreviations: aboBTXA, abobotulinumtoxinA; BTXA, botulinum neurotoxin type A; incoBTXA, incobotulinumtoxinA; onaBTXA, onabotulinumtoxinA; praBTXA, prabotulinumtoxinA-xvys.

Consensus on the treatment of glabellar lines	
Injection site	3-5 in total
Dosage	
Total	16-20 U in woman, up to 40U in man
Dose per injection site	4 U for the procerus and in each medial corrugator, 2-4 U for the lateral part of the corrugator
Injection technique	
Depth	Deep for the procerus and the medial part of the corrugator, bevel for the lateral corrugator muscles
Angle	60-90° for the procerus; 45-60° for the medial corrugator, more oblique for the lateral corrugator
Direction	Perpendicularly for the procerus, supero lateral for the corrugator muscles



Figura 1. Consenso sobre el tratamiento de las líneas glabellares (Bertossi D, et al. Italian consensus report on the aesthetic use of onabotulinum toxin A. 2018).

respuesta de las glándulas sudoríparas a la acetilcolina, que difiere de los mecanismos neuromusculares conocidos. La duración efectiva de la secreción de sudor alterada también es más larga en relación con la contracción muscular alterada. La BoNT fue aprobada posteriormente en 2013 para mejorar temporalmente la apariencia de las líneas ciliares laterales de moderadas a severas (patas de gallo) asociadas con la actividad del orbicular de los ojos. Además, la BoNT se ha utilizado fuera de etiqueta para muchas otras indicaciones, tanto médicas como cosméticas (6).

Líneas glabellares

Los músculos diana en el tratamiento de las líneas glabellares son los dos corrugadores y el procerus. Se recomiendan cinco lugares de inyección como se muestra a continuación (Figuras 1 y 2). En esta área, la dosis sugerida de *OnabotulinumtoxinA* (Ona-BoNT-A) es de 4 U para el músculo procerus y para las cabezas mediales de los músculos corrugador superciliar, y 2-4 U para la parte lateral del músculo corrugador superciliar, una dosis total de 16-20

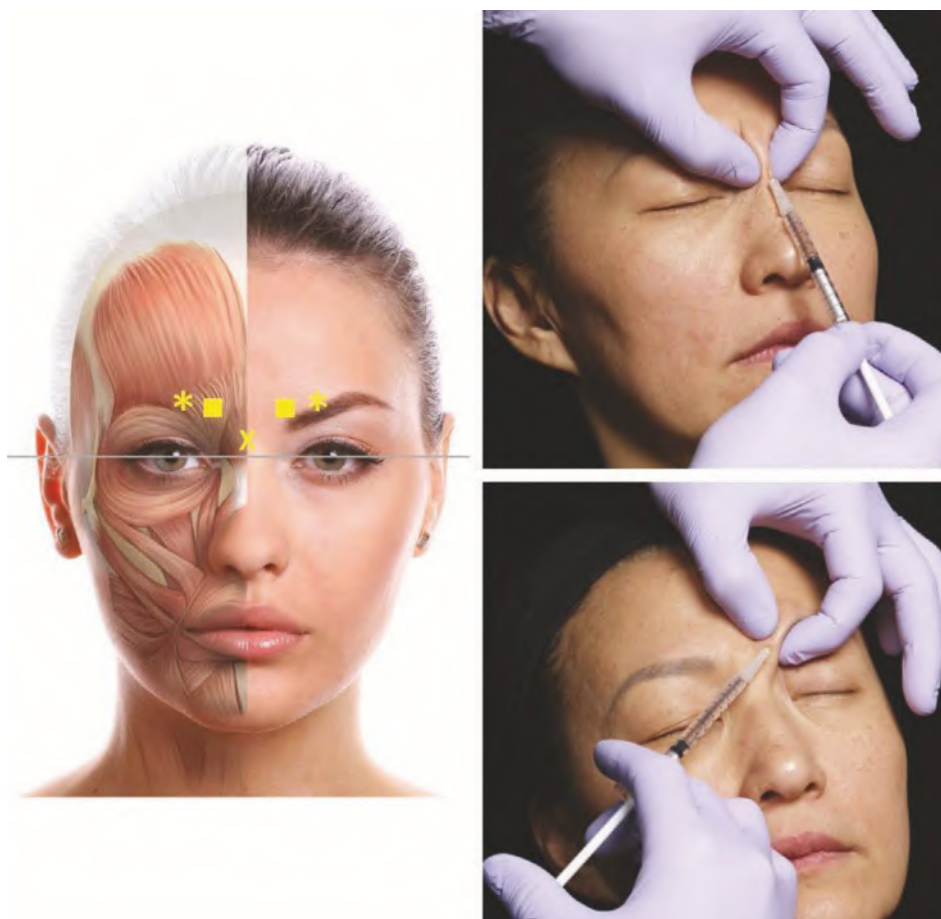

Figura 2. Tratamiento de las líneas glabellares con Ona-BoNT-A (de Maio M, et al. Facial assessment and injection guide for botulinum toxin and injectable hyaluronic acid fillers: focus on the upper face. 2017).

Consensus on the treatment of crow's feet lines	
Injection site	3 injection sites (with additional 2 injection sites in the lateral portion of the orbicularis muscle)
Dosage	
Total	12-24 U (woman), 18-36 U (man)
For each injection site	2-4 U (woman), 3-6 U (man)
Injection technique	
Depth	Deep intradermal
Angle	30°
Direction	Medial to lateral direction to keep away from the orbit

Figura 3. Consenso sobre el tratamiento de las líneas de patas de gallo (Bertossi D, et al. Italian consensus report on the aesthetic use of onabotulinum toxin A. 2018).

U en mujeres. En caso de una masa muscular potente, las dosis pueden aumentarse hasta 30 U en mujeres y hasta 25 U en hombres. Para las inyecciones de procerus, se inserta una aguja de 30G x 1/2" de longitud media con un ángulo de 60-90° con respecto a la superficie de la piel. La misma aguja con penetración completa, en el mismo ángulo, se usa para el corrugador medial; para inyectar la parte lateral del corrugador, la inserción de la aguja es solo un tercio y con una dirección más oblicua (8).

La complicación más común en esta área es la ptosis palpebral, causada por la difusión de la toxina al músculo elevador del párpado. Para minimizar este riesgo, las inyecciones en las partes laterales del ondulador deben realizarse de manera superficial y los tejidos blandos deben elevarse durante 1-2 minutos. Además, también se recomienda insertar la aguja en dirección superolateral para mantenerse alejado de las áreas peligrosas, al inyectar los músculos corrugadores superciliar. También es crucial in-

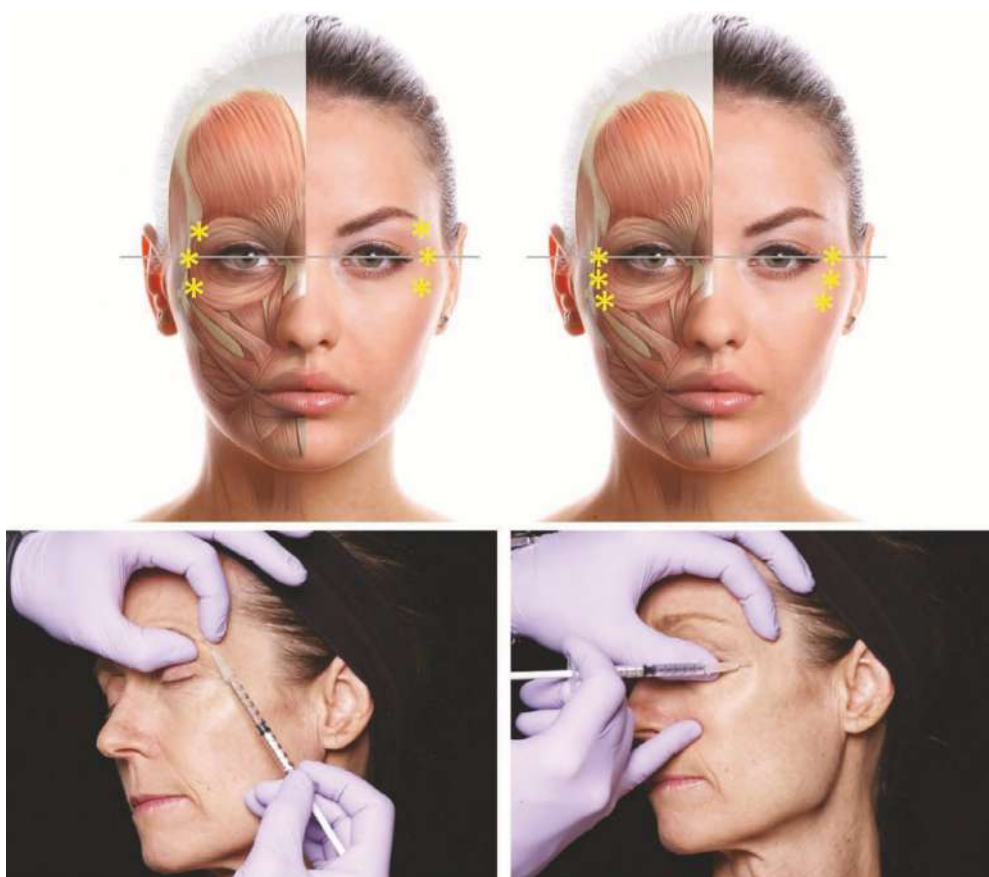

Figura 4. Tratamiento de las líneas de las patas de gallo con Ona-BoNT-A (de Maio M, et al. Facial assessment and injection guide for botulinum toxin and injectable hyaluronic acid fillers: focus on the upper face. 2017).

yectar cerca del arco de la ceja, para evitar que la toxina se propague hacia la porción caudal de los músculos frontales con la consiguiente pérdida del soporte de la ceja. La ptosis palpebral es siempre transitoria y se puede mitigar con gotas para los ojos (clorhidrato de apraclonidina al 0,5%), activo en el músculo de Müller (8).

Líneas de patas de gallo

Las líneas radiales a los lados de los ojos se llaman "patas de gallo" y son causadas principalmente por la porción lateral del músculo orbicular de los ojos. Sin embargo, los músculos cigomáticos también pueden contribuir a generar las líneas inferiores. Las líneas de patas de gallo generalmente se manejan con tres sitios de inyección, laterales al área del canto (Figuras 3 y 4). La inserción de una aguja de 30G x 1/2" a 30° debe limitarse solo a la punta, con una dirección medial a lateral para mantenerla alejada de la órbita. La dosis total de Ona-BoNT-A recomendada es de 12-24 U para mujeres y de 18-36 U para hombres. Cuando las líneas de las patas de gallo se extienden mucho lateralmente, o el músculo orbicularis es particularmente poderoso, se sugiere inyectar 1-2 U en dos sitios bilaterales adicionales, lateralmente a los tres anteriores, para una dosis total de hasta 32 U en mujeres y 44 U en hombres. Se sugieren inyecciones superficiales en esta área para limitar el riesgo de hematomas. De hecho, el tejido subcutáneo a este nivel es extremadamente delgado y el orbicularis oculi, un músculo muy vascularizado, se encuentra casi subdérmicamente. Idealmente, la inyección debe realizarse a nivel dérmico profundo, permitiendo que la toxina llegue al músculo de forma continua (8).

Los hematomas deben evitarse por razones estéticas y de seguridad, es decir, para evitar la difusión de la toxina en la órbita, que puede resultar en una diplopía. Además, deben evitarse las inyecciones por debajo del punto de mayor prominencia del hueso cigomático, para evitar la afectación de los músculos cigomáticos, lo que da como resultado una modificación de la dinámica normal de la sonrisa. No se recomienda tratar a pacientes con antecedentes de hinchazón de los párpados inferiores, ya que cualquier disminución del tono muscular, inducida por la toxina, puede

acentuar el problema. Asimismo, los pacientes con marcada laxitud de los párpados inferiores (resaltado por la prueba de presión), espectáculo escleral o ectropión no están indicados para este tratamiento (8).

Líneas de la frente

Las líneas de la frente son causadas por la actividad de los músculos frontales que levantan las cejas. El equilibrio estático y dinámico de la parte superior de la cara está determinado por la interacción de los músculos frontal (los únicos músculos elevadores) con los músculos procerus, corrugador y orbicular que forman el grupo de los depresores. La penetración de la aguja no debe exceder 1/3 de una aguja de 30G x 1/2" en un ángulo de 45-60° (Figuras 5 y 6). De nuevo, al igual que en el tratamiento de las líneas de las patas de gallo, es preferible evitar llegar al músculo para limitar el riesgo de hemorragia. Además, la administración accidental de la toxina profunda a los músculos frontales en el plano preperióstico laxo aumenta significativamente la posibilidad de un descenso gravitacional de la solución de toxina hacia la órbita con la subsecuente afectación del músculo elevador del párpado. Por lo tanto, se recomiendan las inyecciones superficiales. La dosis total de Ona-BoNT-A para ambos músculos frontales es de 6 a 12 U en mujeres y de 8 a 20 U en hombres. Las dosis más altas pueden causar ptosis del arco de la ceja y/o frente congelada con pérdida de expresión. Se recomienda inyectar la toxina en 4-6 sitios de forma bilateral: 6 sitios en dos niveles para el tratamiento de una frente alta y 4 sitios en un solo nivel para el tratamiento de una frente poco profunda. En caso de que los músculos frontales estén estrechamente unidos a lo largo de la línea media, se debe considerar un punto adicional de inyección en una posición central (8).

La ptosis de las cejas es la complicación más grave en el tratamiento de las líneas de la frente. Con pocas excepciones, es posible reducir este riesgo inyectando al menos 2 cm por encima del nivel de la frente y usando las dosis adecuadas. La ptosis de la ceja es mucho más común que la ptosis palpebral, menos severa desde el punto de vista

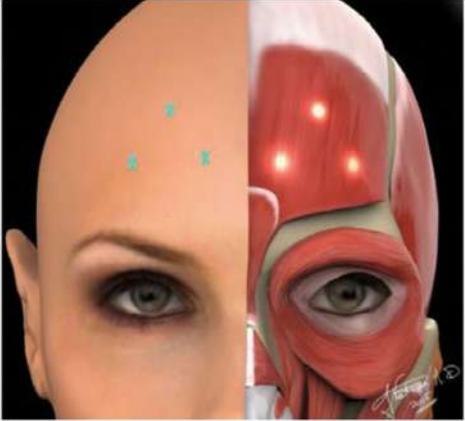
Consensus on the treatment of forehead lines	
	
Injection site	4-6 injection sites Authors note: the figure shows specifically the injection sites for the treatment of high forehead. For the treatment of lower forehead, only the 4 lower points must be considered.
Dosage	
Total	6-12 U (woman), 8-20 U (man)
For each injection site	1.5-2 U (woman), 2-3 U (man)
Injection technique	
Depth	Subcutaneous
Angle	45-60°
Direction	Perpendicular to the skin

Figura 5. Consenso sobre el tratamiento de las líneas de la frente (Bertossi D, et al. Italian consensus report on the aesthetic use of onabotulinum toxin A. 2018).

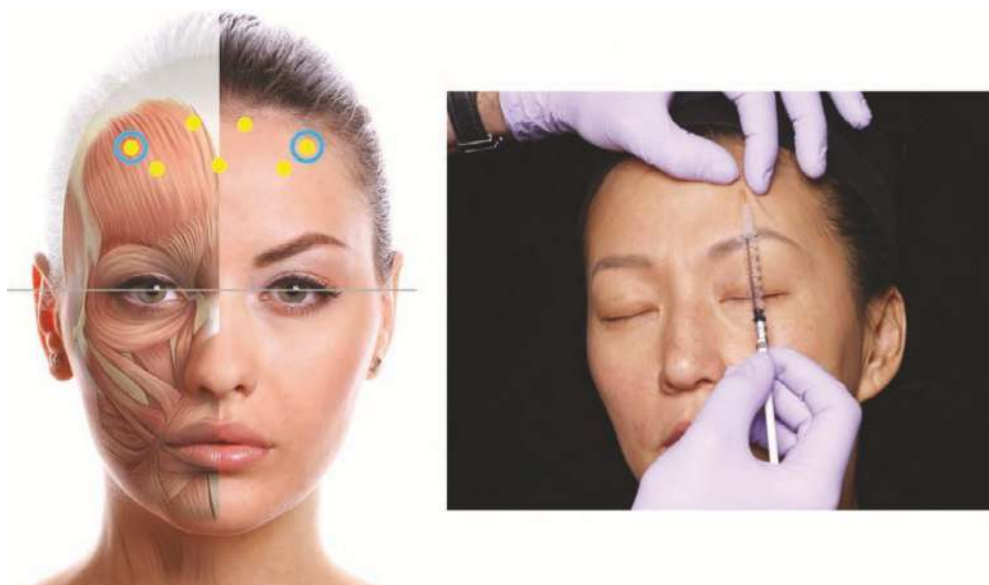

Figura 6. Tratamiento de líneas horizontales con Ona-BoNT-A (de Maio M, et al. Facial assessment and injection guide for botulinum toxin and injectable hyaluronic acid fillers: focus on the upper face. 2017).

funcional y estético, pero no obstante muy significativa. El médico siempre debe tener en cuenta que las inyecciones de toxinas en los músculos frontales siempre afectarán de alguna manera la posición de las cejas, y esto debe considerarse cuidadosamente en el plan de tratamiento. En general, se prefieren con mucho las dosis bajas, aunque esto implicará una duración más corta del resultado. Si el paciente está de acuerdo, una excelente opción es tratar suavemente la frente y realizar un retoque más o menos a los dos meses, es decir, a la mitad de la duración esperada habitual del tratamiento a dosis completa. Otro resultado no deseado del tratamiento de la frente es la ceja "Mephisto" o "Spock", que se genera inyectando solo la parte medial de los músculos frontales. Para prevenir esto, siempre debe administrarse una dosis leve del fármaco en la porción lateral de los músculos frontales. El tratamiento de la frente con toxina botulínica también puede dar lugar a asimetrías leves; sin embargo, estos pueden corregirse con dosis muy bajas de producto (0,5-1 U) que se inyectarán cuando se requie-

ra relajación muscular para lograr el equilibrio entre los dos lados. Más importante aún, en pacientes vírgenes que presentan una asimetría de las cejas en reposo, es fundamental señalar el problema antes del tratamiento (8).

Por último, en pacientes con marcada actividad frontal en reposo con cejas en posición alta, unilateral o bilateralmente, se debe considerar e investigar una obstrucción visual subyacente, como ptosis palpebral o dermatocalasia. Si están presentes, tales afecciones requerirían cirugía y no toxina botulínica. De hecho, al reducir la sobreacción frontal, el tratamiento solo podría empeorar las cosas (8).

Levantamiento y modelado de cejas

Los músculos del complejo glabellar y la parte lateral superior de los músculos orbicular de los ojos son el principal objetivo de la Ona-BoNT-A al levantar y dar forma a las cejas. Estos músculos, de hecho, deprimen las cejas medial-

Consensus on the treatment of eyebrows arch (brow lifting and shaping)	
Injection site	4 injection sites. (CFL*+ 1 in the eyebrow tail area)
Dosage	CFL + 2 U in the eyebrow tail (woman)
Injection technique (for the eyebrow tail area)	
Depth	Subcutaneous
Angle	30°
Direction	Medial to lateral direction to keep away from the orbit
*CFL= Crow's Feet Lines	

Figura 7. Consenso sobre el tratamiento del arco de cejas (Bertossi D, et al. Italian consensus report on the aesthetic use of onabotulinum toxin A. 2018).

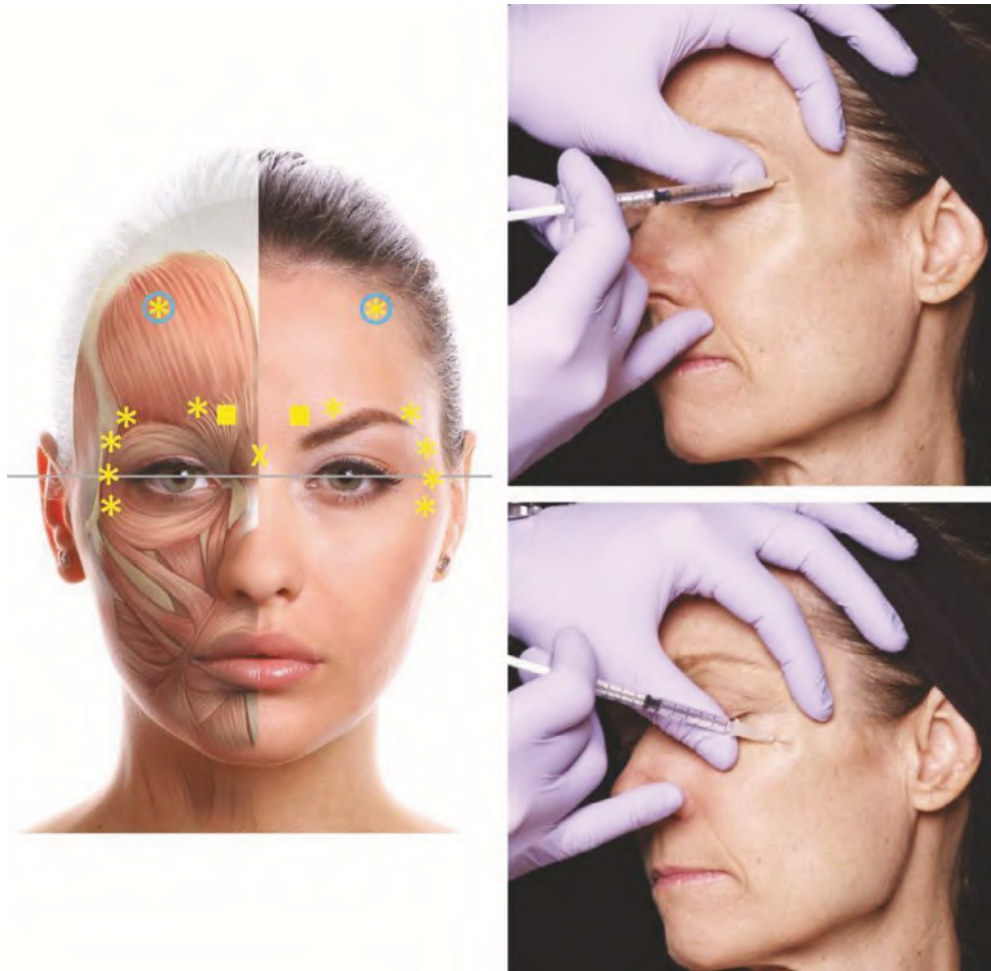

Figura 8. Levantamiento y modelado de cejas con Ona-BoNT-A (de Maio M, et al. Facial assessment and injection guide for botulinum toxin and injectable hyaluronic acid fillers: focus on the upper face. 2017).

mente (el complejo glabellar) o lateralmente (la porción lateral superior del orbicularis oculi). Por lo tanto, apuntando a los músculos depresores, es posible levantar toda la ceja o solo su extremo lateral. La inyección del músculo orbicular de los párpados lateral superior también trata las líneas de las patas de gallo superiores al mismo tiempo. La elevación y el modelado de cejas son solicitados principalmente por

mujeres. Para levantar y moldear mejor el arco, se debe agregar una inyección en el área de la cola de la ceja con la dosis recomendada de 2 U (Figuras 7 y 8). En cuanto al tratamiento estándar de las líneas de las patas de gallo, la inyección debe ser subcutánea y superficial. Los posibles riesgos son esencialmente los mismos que los discutidos para las líneas glabellares y patas de gallo (8).

Consensus on the treatment of the lower eyelid hypertrophy	
Injection site	1 injection site in the point of main muscle hypertrophy
Dosage	0.5-1 U per side
Injection technique	
Depth	Intradermally (a small bolus)
Angle	Acute angle almost parallel to the skin (30°)
Direction	Lateral-medial direction, parallel to the eyelid margin

Figura 9. Consenso sobre el tratamiento de la hipertrofia del párpado inferior (Bertossi D, et al. Italian consensus report on the aesthetic use of onabotulinum toxin A. 2018).

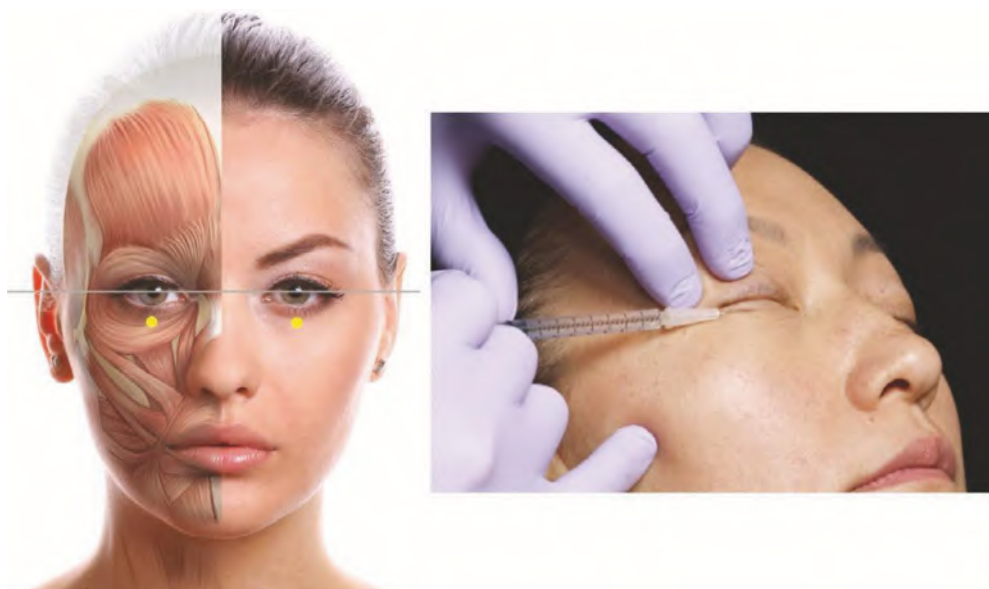

Figura 10. Ampliación de la apertura del ojo con Ona-BoNT-A (de Maio M, et al. *Facial assessment and injection guide for botulinum toxin and injectable hyaluronic acid fillers: focus on the upper face.* 2017).

Hipertrofia del párpado inferior orbicular de los ojos

La zona media de la cara es el área de apoyo más importante tanto para la cara superior como para la inferior. En esta área, el uso de rellenos es mucho más importante que el uso de un neuromodulador (15).

La hipertrofia del párpado inferior orbicular de los ojos aparece como una protuberancia en forma de huso a lo largo de la porción pretarsal del párpado inferior, inmediatamente debajo del margen ciliar. Su tratamiento reduce este abultamiento no deseado. Sin embargo, en la práctica clínica, también se trata esta área para expandir la apertura del párpado cuando está demasiado restringida. Debe quedar claro que este tratamiento no proporciona ningún beneficio a las líneas de los párpados inferiores. La dosis total recomendada de Ona-BoNT-A por lado es de 0,5 a 1 U, para mujeres u hombres (Figuras 9 y 10). La inyección se realiza por vía intradérmica con una aguja de 30G x 1/2" en un ángulo de 30° con una dirección lateral a medial, paralela al borde del párpado y aproximadamente a una distancia de 2-4 mm de este. El lugar de la inyección debe ser lateral a la

línea pupilar media y debe realizarse en el punto de hipertrofia del músculo principal. Los pacientes con marcada laxitud del párpado inferior, confirmada por una prueba de presión positiva, un espectáculo escleral o ectropión, no deben considerarse para este tratamiento (8).

Líneas de conejo

Las líneas de conejo son generadas por la porción transversal del músculo nasalis en sinergia con el músculo elevador del labio superior y ala de la nariz. La dosis de Ona-BoNT-A por punto de inyección es de 2 U por lado, tanto en hombres como en mujeres (Figuras 11 y 12). La inyección se realiza en un ángulo de 45° con respecto al plano cutáneo con una dirección de baja a alta. Se realiza una sola inyección a cada lado de la nariz, en el centro del área afectada. La penetración de la aguja se limita solo a la punta, ya que el músculo se encuentra inmediatamente debajo de la piel. Se debe tener cuidado de no inyectar demasiado lateralmente para evitar cualquier interferencia con la función del músculo elevador del labio superior

Consensus on the treatment of bunny lines	
Injection site	3 injection sites: 1 in the procerus and 2 in the nasalis muscles
Dosage	
Total	8 U
For each injection site	2 U for nasalis muscles (per side) and 4 U for the procerus
Injection technique	
Depth	Subcutaneous
Angle	45° to the cutaneous plan
Direction	From the bottom up

Figura 11. Consenso sobre el tratamiento de las líneas de conejos (Bertossi D, et al. *Italian consensus report on the aesthetic use of onabotulinum toxin A.* 2018).

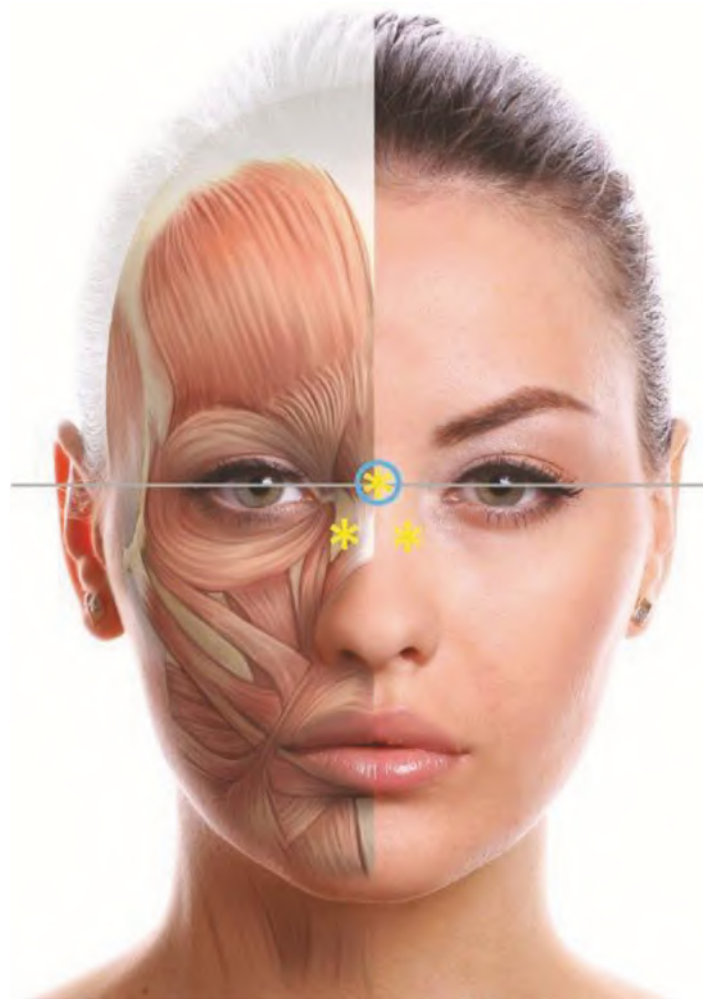


Figura 12. Tratamiento de líneas de conejos con Ona-BoNT-A (de Maio M, et al. *Facial assessment and injection guide for botulinum toxin and injectable hyaluronic acid fillers: focus on the midface.* 2017).

y ala de la nariz. Esto produciría un alargamiento indeseable del labio superior. A menudo, al tratar las líneas del conejo, el tratamiento del músculo procerus se realiza al mismo tiempo para controlar las líneas horizontales en la raíz de la nariz (8). El tratamiento de la parte lateral de la mejilla puede mejorar indirectamente el surco lagrimal, el pliegue nasolabial, la comisura oral del labio superior, las líneas de marioneta y la línea de la mandíbula, y también proporcionar apoyo a la ceja (15).

Punta nasal flácida

El músculo objetivo para el tratamiento de una punta nasal flácida es el depresor septi nasi. Cuando está hipertónico, el depresor septi nasi baja la punta de la nariz. Esto suele ser más visible cuando el paciente sonríe. Para tratar la punta nasal flácida, se recomienda un único sitio de inyección con una dosis de 2 a 4 U de Ona-BoNT-A en hombres y mujeres (Figuras 13 y 14). La inyección debe

Consensus on the treatment of sagging nasal tip	
Injection site	1 injection site
Dosage	2-4 U (man and woman)
Injection technique	
Depth	Deep subcutaneous (½ needle)
Angle	Along the bisector of the nose-labial angle
Direction	Pointing towards the nasal spine

Figura 13. Consenso sobre el tratamiento de la punta nasal flácida (Bertossi D, et al. *Italian consensus report on the aesthetic use of onabotulinum toxin A.* 2018).



Figura 14. Elevación de la punta nasal con Ona-BoNT-A (de Maio M, et al. *Facial assessment and injection guide for botulinum toxin and injectable hyaluronic acid fillers: focus on the midface*. 2017).

realizarse insertando $\frac{1}{2}$ de una aguja de 30G \times 1/2", en la base de la columela, apuntando hacia la columna nasal. El tratamiento produce una agradable rotación hacia arriba de la punta nasal e inhibe su rotación hacia abajo cuando el paciente habla o sonríe. Sin embargo, es fundamental la evaluación clínica para la correcta selección de los pacientes. El tratamiento de la punta nasal flácida debe evitarse en pacientes con el labio superior largo. Un tabique caudal largo también es una contraindicación para el tratamiento con toxinas, ya que evita la rotación deseada de la punta (8). Las inyecciones en el medio de la mejilla deben manipularse con precaución debido a la presencia de la arteria infraorbitaria. Las inyecciones en y cerca de la nariz requieren entrenamiento y experiencia específicos debido al riesgo de ceguera y necrosis con la inyección inadvertida en las arterias nasales angulares y dorsales (15).

Sonrisa gingival

Es difícil remodelar el labio con rellenos. Es necesaria una evaluación completa para evitar una corrección incorrecta (16). El músculo elevador del labio superior y ala de la nariz y el depresor septi nasi son los músculos diana. Se sugiere tratar la sonrisa gingival con tres sitios de inyección de toxina, uno por lado para el músculo elevador del labio superior y ala de la nariz, y uno central para el depresor del tabique

nasal (Figuras 15 y 16). La dosis recomendada es de 2 U de Ona-BoNT-A por lugar de inyección. Respecto a los dos sitios laterales, la aguja debe colocarse 3-4 mm lateral a la fosa nasal y 1 cm por encima de su base, con penetración de media longitud. Esto es para apuntar al labio superior sin interferir con la función del músculo orbicularis oris. Para el sitio central en la base de la columela, consulte la sección sobre la punta nasal flácida. Es necesario ver al paciente 2 semanas después para evaluar los resultados. Si la sonrisa gingival está mal corregida, se requieren dos inyecciones más de la toxina en dos sitios adicionales, cada uno a un centímetro lateral y por debajo de los puntos previamente tratados. En este caso, el músculo objetivo es el elevador del labio superior. Como anteriormente, se utiliza la longitud de media aguja y se inyectan 2 U de Ona-BoNT-A por lado (8).

El tratamiento de la sonrisa gingival debe ser realizado únicamente por un experto en este campo. En caso de sitios de inyección incorrectos o de dosis incorrectas, pueden producirse asimetrías inaceptables de la sonrisa. Este tratamiento no está indicado en pacientes con un labio superior largo para empezar, porque después del tratamiento parecerá ser más largo. Además, los pacientes con sonrisa gingival de grado severo (cuando el tejido gingival que se muestra está entre el 50% y el 100% de la longitud de los dientes) se consideran casos de hipertrofia


Position statement on the treatment of gummy smile	
	Injection site 3 injection sites: 1 central point in the depressor septi nasi and 2 higher lateral points in the levator labii superioris alaeque nasi muscles, 3-4 mm lateral to the nostril and 1 cm above its base; eventually, other 2 injection sites in the levator labii superioris, each one 1cm lateral and below the points previously treated (lower lateral points) could be required after two weeks
	Dosage 6 U at first session + 4 U in the second session if necessary in men and women
Injection technique	
Depth	Subcutaneous (half needle)
Angle	60° for the treatment of the levator labii superioris alaeque nasi muscle
Direction	Upward to the levator labii superioris alaeque nasi muscle

Figura 15. Declaración de posición sobre el tratamiento de la sonrisa gingival (Bertossi D, et al. Italian consensus report on the aesthetic use of onabotulinum toxin A. 2018).



Figura 16. Tratamiento de la sonrisa gingival con Ona-BoNT-A (de Maio M, et al. Facial assessment and injection guide for botulinum toxin and injectable hyaluronic acid fillers: focus on the lower face. 2017).


Consensus on the treatment of masseter muscle hypertrophy	
	
Injection site	3-5 injection sites considering the spread of the toxin and the size of the masseter muscle
Dosage	20-30 U per side (women) 25-40 U per side (men)
Injection technique	
Depth	As close as possible to the bone surface
Angle	None
Direction	Perpendicular to the skin surface

Figura 17. Consenso sobre el tratamiento de la hipertrofia del músculo masetero (Bertossi D, et al. Italian consensus report on the aesthetic use of onabotulinum toxin A. 2018).

gingival; en consecuencia, el tratamiento recomendado es quirúrgico (8).

Hipertrofia del masetero

El tratamiento de esta zona con Ona-BoNT-A puede realizarse por motivos estéticos, es decir, para reducir una

masa muscular excesiva en correspondencia de los ángulos mandibulares, o por motivos funcionales (en caso de bruxismo), o ambos. El músculo masetero se puede identificar fácilmente pidiendo al paciente que apriete los dientes, mientras el médico palpa el área. Esto identificará claramente los márgenes anterior y posterior del músculo, mientras que el límite superior está en el arco cigomá-

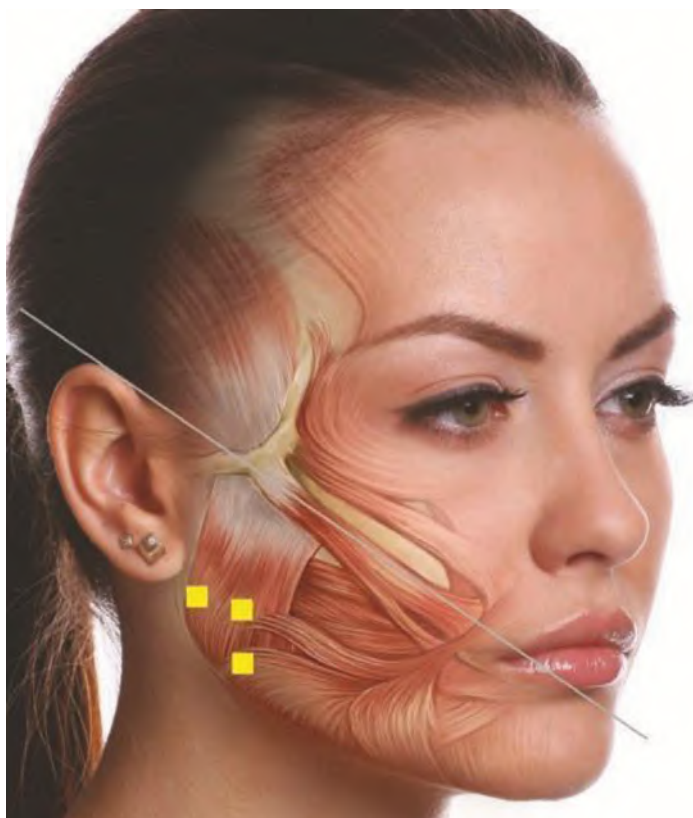

Figura 18. Tratamiento de la hipertrofia maseterica con Ona-BoNT-A (de Maio M, et al. Facial assessment and injection guide for botulinum toxin and injectable hyaluronic acid fillers: focus on the lower face. 2017).

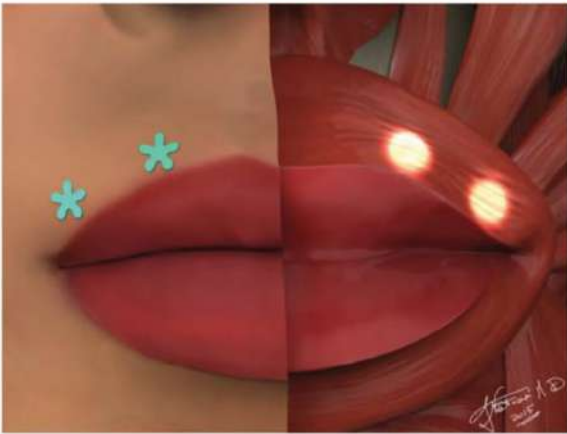
Consensus on the treatment of perioral lines		
	Injection site 2 injection sites in the each hemi-lip, 1 mm above the vermillion border. it's also possible to perform the treatment in 4 injection sites, adding another injection point to each upper hemi-lip, 1 mm above the vermillion border and at least 5 mm from the oral commissure.	
	Dosage 0,5-1 U per site. If necessary, it's possible to retreat after 15 days	
	Injection technique	
	Depth Superficial intradermal	Angle $\leq 30^\circ$, almost parallel to the skin surface
Direction Parallel to the vermillion border		

Figura 19. Consenso sobre el tratamiento de las líneas periorales (Bertossi D, et al. Italian consensus report on the aesthetic use of onabotulinum toxin A. 2018).

tico y el inferior a lo largo del margen inferior de la mandíbula en el ángulo. Se recomienda utilizar de 3 a 5 puntos de inyección dependiendo del tamaño del área del músculo

masetero (Figuras 17 y 18). La dosis de Ona-BoNT-A puede variar de 12 a 25 U por lado en mujeres y de 20 a 50 U en hombres, según la masa muscular y la fuerza. La toxina se




Figura 20. Tratamiento de las líneas del labio superior e inferior con Ona-BoNT-A (de Maio M, et al. Facial assessment and injection guide for botulinum toxin and injectable hyaluronic acid fillers: focus on the lower face. 2017).

inyecta con una aguja de 30G x 1" que se inserta a 90° hasta el hueso y luego se tira hacia atrás 1-2 mm antes de inyectar. La aguja larga permite administrar bien el fármaco en el músculo y evita la posibilidad de inyectar una parótida hipertrofica en su lugar. En esta aplicación en particular, la aparición del resultado es mucho más lenta de lo habitual. Mientras que la corrección de las arrugas y la modulación de las expresiones son visibles inmediatamente después de que ha tenido lugar la quimiodenervación, cuando se trata un músculo hipertrofico, el resultado se debe a la atrofia relativa que se produce después de semanas de actividad reducida. Es por lo que el médico debe esperar al menos

4-6 semanas antes de la decisión de que se requiere una dosis adicional, las unidades se deciden de acuerdo con el cuadro clínico. Además, en esta aplicación particular, el intervalo entre tratamientos es extremadamente variable. El médico debe reevaluar al paciente periódicamente y repetir las inyecciones a medida que recupere la fuerza muscular, sin esperar a que reaparezca la hipertrofia (8).

Líneas periorales

Para tratar o prevenir las líneas periorales, se recomienda la asociación entre el ácido hialurónico y la Ona-BoNT-A.

(A) Consensus on the treatment of Marionette lines	
	
Marionette lines	
Injection site	2 injection sites
Dosage	2-4 U per side
Injection technique	
Depth	1/3 of the length of the needle
Angle	90°
Direction	Perpendicularly to the skin


(B) Consensus on the treatment of chin hypertonia	
	
Chin hypertonia	
Injection site	1 injection site, 1 cm above the edge of the jaw in the midline, or 2 injection sites (as in the figure), 1 cm above the edge of the jaw and 0,5 cm from the midline
Dosage	6-8 U (women); 8-12 U (men)
Injection technique	
Depth	It is possible to use the entire needle or a half of its length
Angle	90°
Direction	Perpendicularly to the skin

Figura 21. A, Puntos de inyección para líneas de marionetas. B, puntos de inyección para la hipertonia del mentón (Bertossi D, et al. Italian consensus report on the aesthetic use of onabotulinum toxin A. 2018).

El tratamiento con ácido hialurónico debe realizarse de 7 a 10 días después de las inyecciones de Ona-BoNT-A. Al debilitar juiciosamente las fibras externas del orbicularis oris con toxina, el médico puede mejorar las líneas periorales y así reducir el volumen de hialurónico necesario para completar la corrección. Por lo tanto, se puede lograr un resultado satisfactorio sin un impacto significativo en la forma y el volumen de los labios. El tratamiento de las líneas periorales con Ona-BoNT-A se realiza generalmente en dos puntos, uno por cada mitad del labio, 1 mm por encima del borde bermellón (o por debajo de este cuando se trata el labio inferior), y a unos 5 mm del vértice del arco de Cupido (Figuras 19 y 20). Si es necesario, también es posible realizar el tratamiento en cuatro puntos de inyección, agregando otro punto de inyección a cada mitad del labio superior, 1 mm por encima del borde bermellón y al menos 5 mm medial a la comisura oral. La aguja debe quedar casi plana sobre la superficie de la piel, solo la punta debe penetrar a través de la piel con el bisel hacia arriba. En cada caso, sin embargo, la dosis recomendada para cada inyección debe ser de 0,5 a 1 U, según el criterio del médico. Aunque realizado correctamente, este tratamiento puede producir trastornos propioceptivos. El paciente puede informar sobre sensaciones inusuales al articular los labios, incluso si el movimiento de los labios parece normal. Informe al paciente que estos trastornos suelen aparecer solo después del primer tratamiento y se resuelven en 15-20 días sin afectar el movimiento de los labios. Sin embargo, las dosis excesivas de la toxina en el tratamiento de las líneas periorales realmente pueden causar asimetrías y trastornos funcionales

de los labios, por lo que se recomienda encarecidamente no exceder las dosis recomendadas (8).

Líneas de marionetas y "boca triste"

Las líneas de marioneta son causadas principalmente por ptosis de los tejidos blandos de la mejilla, pero dentro de ciertos límites también por un matiz del músculo depresor del ángulo oris. Este músculo puede deprimir las comisuras orales y por tanto aumentar la apariencia triste del paciente. El tratamiento con Ona-BoNT-A se realiza insertando 1/3 de una aguja de 30G x 1/2" perpendicular a la piel, con una dosis recomendada de 2-4 U por lado tanto para hombres como para mujeres (Figura 21). El lugar de la inyección se encuentra 1 cm por encima del margen inferior de la mandíbula y 1 cm lateral al pliegue labiomental. Las inyecciones de toxina botulínica en esta área corren el riesgo de afectar el músculo depresor labii inferioris, que se encuentra inmediatamente debajo del depresor anguli oris. Cuando esto ocurre, la sonrisa se ve muy afectada y el resultado es inaceptable. También se puede asociar un deterioro de la función de los labios, lo que aumenta la incomodidad del paciente (8).

Hipertonía del músculo mentalis

El mentón es una de las áreas más descuidadas, pero remodelar la línea de la mandíbula puede proporcionar una mejora dramática en la estética facial (16). Los músculos



Figura 22. Tratamiento del músculo mentoniano con Ona-BoNT-A (de Maio M, et al. Facial assessment and injection guide for botulinum toxin and injectable hyaluronic acid fillers: focus on the lower face. 2017).


Consensus on the treatment of hypertonic platysma bands		
	Injection site	3-5 injection sites per band every 2 cm along the bands (in most cases 4 per band)
	Dosage	
	Total	6-10 U per bands
	For each injection site	2 U
Injection technique		
	Depth	Very superficially, with the tip only
	Angle	Almost parallel to the cutaneous plane
	Direction	Anterior bands: from medial to lateral Posterior bands: from lateral to medial

Figura 23. Puntos de inyección para el cuello (Bertossi D, et al. Italian consensus report on the aesthetic use of onabotulinum toxin A. 2018).

mentonianos son músculos mímicos muy fuertes, con fibras dirigidas verticalmente desde el origen óseo que se expanden en forma de árbol hacia la piel del mentón. Este patrón es bastante diferente al de los otros músculos mímicos. Los músculos del mentón actúan como elevadores del labio inferior y de los tejidos blandos del mentón. Cuando son hipertónicos, producen un aplanamiento del mentón contra el hueso y una apariencia de "pelota de golf" o "guijarros" o "piel de naranja" en la superficie de la piel, debido a las inserciones dérmicas de las fibras musculares contraídas. Al relajar los músculos del mentón se consigue una mejor proyección de los tejidos blandos y una superficie cutánea más lisa. La dosis total recomendada de Ona-BoNT-A es de 6 a 8 U en mujeres y de 8 a 10 U en hombres (Figura 21 y 22). Dependiendo del ancho del mentón, el tratamiento se puede realizar usando un único sitio de inyección, 1 cm por encima del margen inferior del mentón en la línea media, o dos sitios de inyección, ambos 1 cm por encima del margen inferior del mentón y cada 0.5 cm de la línea media, en

lados opuestos. La longitud de la aguja de media a completa es la correcta para estas inyecciones. Cuando se utilizan inyecciones bilaterales, es importante no exceder la distancia de 0,5 mm desde la línea media para evitar una afectación no deseada del músculo depresor labii inferioris, lo que resulta en una asimetría del labio inferior. De manera similar, las inyecciones únicas en la línea media o bilaterales no deben estar a más de 1 cm del margen inferior del mentón para no afectar el orbicular de la boca, con consecuencias adicionales sobre la función de los labios. El tratamiento de esta zona difícil solo se recomienda a médicos con mucha experiencia (8).

Bandas de platisma hipertónicas

Finalmente, el cuello es un área desafiante, donde pueden ser necesarios tanto rellenos como neuromoduladores (16). Las bandas del platisma pueden ser medial y/o lateral, únicas o múltiples y suelen aparecer después

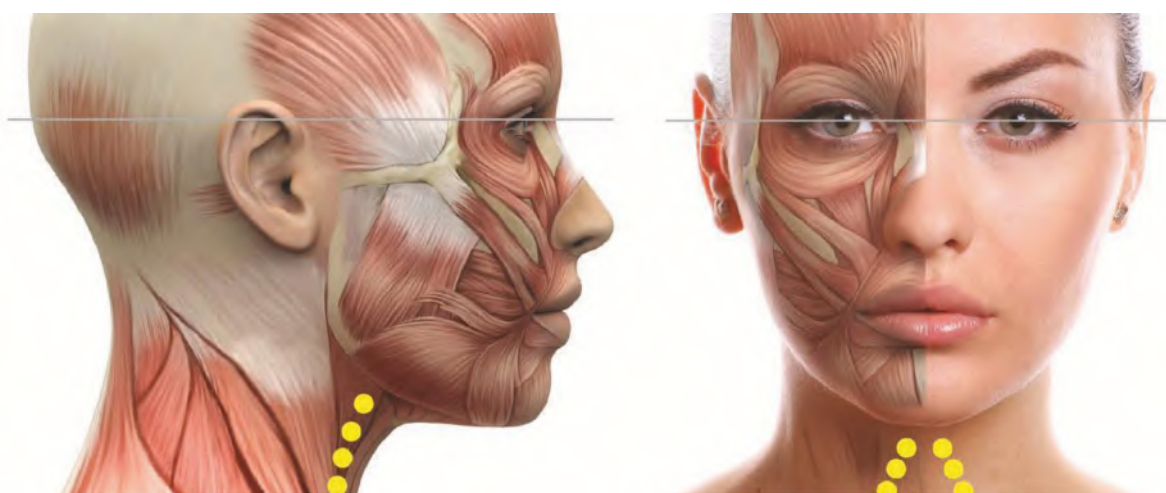

Figura 24. Tratamiento de las bandas del platisma con Ona-BoNT-A (de Maio M, et al. Facial assessment and injection guide for botulinum toxin and injectable hyaluronic acid fillers: focus on the lower face. 2017).

de los 45-50 años. Para lograr los resultados esperados, el tratamiento de las bandas de platismo hipertónicas debe limitarse a pacientes relativamente jóvenes con piel elástica y flacidez gravitacional limitada. El número de lugares de inyección depende de la posición de las bandas: Medial (más frecuente), solo lateral (muy inusual) o mixta (relativamente frecuente). El paciente debe ser observado en forma dinámica: Hablando, sonriendo y apretando los puños. Los puntos de inyección de la Ona-BoNT-A se ubican cada 2 cm a lo largo de las bandas, en la mayoría de los casos cuatro por banda (Figuras 23 y 24). La dosis recomendada es de 2 U por lugar de inyección, una dosis total de 6-10 U para cada banda de platismo. Por lo general, las bandas medial y lateral se tratan simultáneamente en la misma sesión. La aguja debe penetrar muy superficialmente, casi paralela a la piel, solo con la punta. Esta es un área muy crítica: Debajo del delgado músculo platismo se encuentran los músculos anteriores del cuello, que nunca deben verse afectados por el medicamento para evitar efectos secundarios graves (8).

Tratamientos combinados

El tratamiento combinado con rellenos de tejidos blandos ahora se considera un tratamiento estándar. Si bien el paradigma original era relajar la cara superior, llenar la mitad de la cara y relajar y llenar la cara inferior, esto ha evolucionado hacia un uso más equitativo de BoNT-As y rellenos en toda la cara. Las BoNT-As se utilizan para apuntar a los músculos cuya contracción excesiva es la causa principal de los cambios observados, mientras que los rellenos se utilizan cuando la pérdida de volumen es la causa principal. Los rellenos de tejidos blandos desempeñan un papel valioso, por ejemplo, en el tratamiento de las líneas residuales de la frente después del tratamiento con BoNT-A, ya que evita la caída de las cejas debido al uso de dosis más altas de BoNT-A. Por lo tanto, tener los conjuntos de habilidades duales para rellenos de tejidos blandos y BoNT-As es esencial para proporcionar excelentes resultados. El rejuvenecimiento de la piel también puede ser valioso en algunos pacientes (4). A menudo también se emplean otros tratamientos para maximizar los beneficios, como las técnicas de rejuvenecimiento o la intervención quirúrgica (3).

El tratamiento estético con BoNT-A o rellenos de *ácido hialurónico* (HA) es generalmente más común que el tratamiento combinado. Aproximadamente un tercio de los pacientes reciben una combinación de tratamientos inyectables. Las indicaciones estéticas faciales superiores de BoNT-A incluyen líneas glabellares, líneas cantales laterales y líneas horizontales de la frente. Los rellenos de HA se utilizan con mayor frecuencia para el aumento estético de tejidos blandos de la parte media e inferior de la cara (17). La elección de la modalidad de tratamiento depende de las necesidades, expectativas y presupuesto del paciente; habilidades del practicante; y curso de tiempo elegido para la entrega de los tratamientos. Los tratamientos de monoterapia y de combinación se toleran bien y no están asociados con ningún problema de seguridad (18).

Mejora de la piel

La inyección de Inco-BoNT-A mejora la laxitud facial, la secreción de sebo y el recuento de poros faciales hasta 12

semanas después de la inyección. El concepto de lifting facial mediante BoNT es corregir el desequilibrio entre la actividad de los músculos elevadores y depresores de la cara. La progresión del envejecimiento, junto con la gravedad, provoca la actividad del músculo depresor dominante y un vector de movimiento descendente; por lo tanto, esto da como resultado la flacidez y la caída. Aunque la inyección intradérmica de 20-25 U/lado de Ona-BoNT-A en las áreas temporales y las mejillas no mostró un efecto de estiramiento facial significativo, un estudio más reciente mostró que la inyección intradérmica de 50 U/lado de Ona-BoNT-A o 125 U/lado de Abo-BoNT-A mostró una eficacia comparable y significativa en el estiramiento facial. Consistentemente, inyecciones intradérmicas de 100-140 U de Abo-BoNT-A en el platismo y el orbicular de los ojos, lo que llevó a un estiramiento de la parte media de la cara en el 90% de los pacientes durante 10 a 14 semanas. El punto de tiempo de máxima eficacia para el estiramiento facial, la secreción de sebo y los poros faciales observado fue de 4 semanas (19).

Varios estudios informaron una disminución de la producción de sebo o una mejora de los poros faciales mediante la inyección intradérmica de BoNT. El mecanismo de los efectos de la BoNT sobre la producción de sebo no se ha dilucidado por completo; sin embargo, la diferenciación de sebocitos y la producción de sebo pueden verse perturbadas por la inhibición de la liberación de acetilcolina por la BoNT. La inyección intradérmica de BoNT mejoró la grasa de la piel y los poros faciales en el 85% de los pacientes. Los otros dos estudios examinaron la eficacia de la BoNT en la producción de sebo en la frente mediante una inyección intramuscular de Ona-BoNT-A o una inyección intradérmica de Abo-BoNT-A. En ambos estudios, la disminución de la producción de sebo medida por Sebumeter mostró un pico después de 1 mes y se mantuvo hasta aproximadamente 2-3 meses después de la inyección. Debido a que el tamaño de los poros faciales se ve afectado por la producción de sebo, el efecto de la inyección intradérmica de BoNT en los poros faciales podría relajar directamente los músculos arrectores pili o reducir indirectamente la producción de sebo. En este estudio, los cambios tanto en la secreción de sebo como en la reducción de los poros faciales comenzaron a partir de la semana 1 y fueron evidentes a las 4 semanas. No hubo tendencia a que la reducción de sebo preceda a los cambios en los poros faciales. Este hallazgo sugiere que la inyección de Inco-BoNT-A afecta de forma independiente los músculos erectores del pelo y las glándulas sebáceas. Como Inco-BoNT-A no tiene proteínas innecesarias y otras impurezas, como neurotoxinas inactivas, flagelina y contaminantes de ADN clostridial, la baja antigenicidad de Inco-BoNT-A puede tener una ventaja en los procedimientos que requieren la administración de grandes unidades de BoNT, tales como como lifting facial. Además, la inyección de profundidad intradérmica exacta es muy importante en este procedimiento. La inyección intradérmica puede mostrar mayores efectos directos sobre la dermis y la epidermis, y resultados más naturales, que afectan solo a la capa superficial de los músculos faciales. Sin embargo, se cree que la inyección intradérmica de BoNT podría ser más inmunogénica que una inyección intramuscular o subcutánea porque la dermis contiene más células

dendríticas para facilitar la presentación del antígeno. Por lo tanto, en términos de prevención de la inmunogénesis, podría ser prudente utilizar una preparación de BoNT altamente purificada que contenga solo la neurotoxina de 150 kDa para garantizar resultados de tratamiento efectivos, duraderos y bien tolerados en inyecciones repetidas (19).

Satisfacción y mejora estética

Los pacientes que se someten a un tratamiento de estética facial son un grupo muy diverso. Desde la perspectiva de los pacientes, la satisfacción constituye un medio fundamental y fundamental para evaluar el resultado de los procedimientos de dermatología estética. Este enfoque global del tratamiento estético también se asoció con mejoras sustanciales en la percepción de la edad. Los pacientes percibieron que parecían una media de 4,6 años más jóvenes después del tratamiento. La apariencia facial general contribuye a la percepción de la edad. Estas mejoras en la edad percibida tendieron a ser mayores con períodos de tratamiento más largos. Es importante destacar que la edad percibida en el estudio actual mejoró en 4,6 años a los 4 meses después de solo 1 ciclo de tratamiento. Además, estos resultados intrigantes sugieren que, junto con la eficiencia obtenida a través de la experiencia de los inyectores, este enfoque del tratamiento facial estético que utiliza múltiples técnicas puede permitir un uso eficiente del producto. El enfoque multimodal mínimamente invasivo utilizado en este estudio fue generalmente bien tolerado. El perfil de seguridad era coherente con el de los productos individuales y no se informaron nuevos problemas de seguridad. Se deben considerar varios aspectos del tratamiento cuando se emplea un enfoque de este tipo para el rejuvenecimiento estético. El médico tratante debe evaluar las características faciales individuales del paciente, las necesidades y los objetivos del tratamiento. Los rasgos faciales de cada paciente envejecen a lo largo de un transcurso de tiempo variado en función de una variedad de factores intrínsecos y extrínsecos, incluidos el género y la raza o la etnia. Además, la consideración de cada área y característica facial junto con las áreas circundantes y en el contexto general de la simetría facial es un componente importante para diseñar un régimen de tratamiento que aborde las necesidades y expectativas de cada paciente (2).

El tratamiento de arrugas y pliegues faciales con productos de toxina botulínica y rellenos dérmicos se caracteriza por un perfil beneficio-riesgo favorable que está respaldado por numerosos estudios sobre la duración del efecto, los altos niveles de satisfacción del paciente, la seguridad a largo plazo y la eficacia no disminuida con tratamientos repetidos. El objetivo general del uso de productos de toxina botulínica y rellenos dérmicos es brindar a los pacientes una versión mejorada y renovada de su rostro. Las pautas de consenso indican que existe "*un paradigma en evolución*" en el rejuvenecimiento facial, en el que un enfoque tridimensional para el reemplazo de volumen que proporciona resultados clínicos óptimos y un mayor nivel de satisfacción del paciente ha suplantado al enfoque bidimensional tradicional. Este nuevo paradigma requiere un conocimiento y una habilidad considerables por parte del médico. En general, hemos dividido el rostro en tercios y hemos utilizado diferentes agentes, dosis y técnicas según la ubicación a

tratar y a través de nuestro conocimiento de la anatomía y fisiología del rostro envejecido y las características particulares del paciente. El uso de rellenos en combinación con la BoNT-A permite a los médicos abordar el rejuvenecimiento facial desde este enfoque tridimensional y puede proporcionar un resultado estético más agradable y duradero (20).

Con base en estos hallazgos y los de otros, incluido un grupo de consenso de estética facial y los hallazgos del estudio HARMONY, existe una sinergia clínica con el uso de Ona-BoNT-A y rellenos de ácido hialurónico en combinación. Específicamente, en el documento de revisión de consenso, la facultad acordó que, para la parte superior de la cara, la BoNT-A sigue siendo la base del tratamiento, pero que el ácido hialurónico aumenta los resultados de varias maneras, incluido el manejo de los pliegues y líneas profundas en reposo que quedan después del tratamiento con BoNT-A. Para la zona media de la cara, el ácido hialurónico tiene un papel central, y la BoNT-A actúa como un complemento importante según el plan de tratamiento. Para la parte inferior de la cara, tanto la BoNT-A como el ácido hialurónico son importantes porque el rejuvenecimiento implica el control del movimiento muscular y la restauración del volumen (20).

La satisfacción del sujeto es muy importante en el tratamiento estético de la parte superior de la cara, ya que afecta la percepción que tiene una persona de su apariencia, su calidad de vida y su autoconfianza. La satisfacción con un procedimiento influye en la decisión de una persona de continuar con un tratamiento o recomendarlo a otras personas. También se ha sugerido que el tratamiento de múltiples áreas faciales superiores, en lugar de solo el área glabellar, conduce a mayores mejoras en los puntajes de autopercepción y a un mayor número de sujetos que se perciben a sí mismos como más jóvenes que su edad real. Se ha informado que el tratamiento de múltiples áreas faciales da como resultado una mejor satisfacción y calidad de vida del sujeto. Los resultados de la mejora estética global también estuvieron en línea con la satisfacción del sujeto. Hubo un alto grado de satisfacción de los sujetos con la calidad de la piel, reflejado en los cuestionarios de satisfacción de los sujetos (21).

El beneficio del tratamiento se evalúa tradicionalmente en función de la seguridad y la eficacia clínicas. Para los tratamientos de estética facial, la percepción del sujeto de los beneficios del tratamiento también es una medida de resultado importante. Es importante destacar que la satisfacción del sujeto puede ayudar a determinar el comportamiento futuro, como regresar para recibir tratamientos adicionales para mantener las mejoras en los resultados de impacto (22).

En los tratamientos cosméticos, aunque la satisfacción del paciente con el resultado final es una métrica importante, el impacto de ese tratamiento en la morbilidad psicosocial asociada con el envejecimiento puede ser igualmente importante. El uso de *instrumentos de resultados informados por el paciente* (PRO) puede ayudar a los médicos estéticos a dilucidar estas medidas y deberían ser métricas fundamentales en futuros estudios de BoNT. Además, dado el vasto y creciente número de herramientas estéticas en el

arsenal de los médicos estéticos, un PRO eficaz puede servir como un factor diferenciador importante, separando lo efectivo de lo menos impactante. Aunque el cuestionario ideal evaluará tanto la satisfacción del sujeto como la *calidad de vida* (QOL), los médicos estéticos deben conocer los extremos de duración de los PRO. Los cuestionarios completos, cuando son demasiado onerosos, corren el riesgo de fatiga del sujeto e inexactitud en el autoinforme (23).

CONCLUSIONES

Los tratamientos estéticos mínimamente invasivos tuvieron un gran impacto en la vida de los pacientes millennial (generación de individuos nacidos entre 1981 y 1996). Es probable que estos pacientes de todo el mundo consideren elegir tratamientos preventivos en comparación con cualquier otro grupo de edad. Los tratamientos más populares entre este grupo de edad incluyen la toxina botulínica, los rellenos dérmicos de ácido hialurónico, los rellenos de grasa facial y la microdermoabrasión. Es necesario que los médicos estéticos y los proveedores de cosméticos conozcan mejor las motivaciones y perspectivas de este grupo de pacientes, dado el impacto de este grupo en la expansión del mercado de la medicina estética y su disposición favorable a los procedimientos cosméticos (9).

Los estados de reposo y expresión en la región periorbitaria contribuyen a la percepción de la edad, la emoción, el sexo, la raza y el semblante. Un conocimiento profundo de la musculatura periorbitaria es esencial para un rejuvenecimiento facial integral. La manipulación quirúrgica y no quirúrgica de los músculos periorbitarios puede provocar cambios en la elevación de las cejas, tanto en reposo como en movimiento, que pueden utilizarse de forma concomitante para obtener los resultados deseados óptimos (11).

Hay cuatro productos de BoNT-A disponibles comercialmente para uso cosmético. Sus unidades de potencia no son intercambiables y no pueden compararse directamente. Todos son buenos productos, pero algunos pacientes responden de manera diferente a diferentes productos de BoNT-A. No existe un índice de conversión universalmente aceptado entre los productos BoNT-A. Varias revisiones y expertos sugieren que la proporción de Abo-BoNT-A:Ona-BoNT-A está entre 2:1 y 3:1. Varias revisiones sugieren que la proporción de Inco-BoNT-A:Ona-BoNT-A es 1:1, pero algunos expertos creen que es más alta (entre 1,2:1 y 1,5:1). Los profesionales que son nuevos en el uso de BoNT-A deben considerar adquirir experiencia con un producto antes de adoptar otro. Los médicos pueden variar el volumen de diluyente utilizado para reconstituir los productos de BoNT-A, según el lugar de la inyección, los objetivos del tratamiento, las características específicas del paciente y la facilidad matemática de conversión de la dosis entre los productos. Un enfoque individualizado de la inyección de BoNT-A es importante para lograr los mejores resultados. La selección de la dosis y la colocación de las inyecciones de BoNT-A deben considerar el tamaño, la fuerza y el reclutamiento de los músculos, junto con la asimetría facial y las diferencias de sexo en la anatomía y la estética facial. El rejuvenecimiento óptimo del rostro envejecido puede requerir un tratamiento multimodal. La técnica de inyección adecuada y

el conocimiento de la anatomía facial son necesarios para minimizar el riesgo de complicaciones con los tratamientos con BoNT-A. Se pueden ofrecer intervenciones a los pacientes afectados por hematomas posteriores al tratamiento, ptosis palpebral y edema palpebral (12).

Hablamos de nuevas toxinas botulínicas para intervenciones cosméticas dermatológicas. Con la popularidad de los tratamientos rejuvenecedores, algunos productos han revolucionado los tratamientos estéticos. Las toxinas botulínicas son opciones bien toleradas para intervenciones de rejuvenecimiento facial mínimamente invasivas y otros procedimientos cosméticos. Se encuentran disponibles diferentes tipos de *toxinas botulínicas* (BoNT). Actualmente, las toxinas de tipo A y B se usan clínicamente, pero solo las *neurotoxinas de tipo A* (BoNT-A) han sido aprobadas para uso cosmético. Las diversas toxinas botulínicas son productos únicos en términos de composición, y comprenderlos es esencial para elegir el tratamiento ideal para cada paciente. La *toxina botulínica tipo A* (BoNT-A) es una herramienta importante en el tratamiento estético mínimamente invasivo. La atención se centra en corregir las arrugas faciales. Las aprobaciones están disponibles para el tercio superior de la cara para preparaciones reconocidas en Alemania. Otras aplicaciones en la zona de la cabeza y el cuello, escote, etc. son "*off-label*" y requieren una cuidadosa documentación y educación del paciente. Los nuevos productos están aprobados para su uso en otras partes del mundo. Los productos de BoNT-A tienen características especiales en cuanto a almacenamiento, vida útil y dosificación, requiriendo especial atención durante su preparación y uso. Los riesgos y efectos secundarios deben discutirse con el paciente antes de su uso. La terapia con BoNT es una terapia médica. Para permitir un tratamiento individualizado, es necesario un análisis preciso de los músculos, la actividad muscular y las ideas y deseos estéticos del paciente, que deben ser discutidos con él antes del tratamiento. Cabe señalar las asimetrías del rostro que se encuentran con frecuencia. Para reducir el dolor durante la inyección y el riesgo de hematomas, se recomienda enfriar las áreas de inyección con una bolsa de hielo antes y después de la inyección. Pequeños volúmenes aseguran la influencia específica de los músculos faciales. Diluciones superiores a las recomendadas por el fabricante aumentan el riesgo de difusión. Las inyecciones intramusculares están contraindicadas en pacientes con anticoagulación. Las gotas de apraclonidina o fenilefrina reducen la ptosis del párpado superior (1).

En el análisis agrupado de los datos de 2 ensayos fundamentales, el tratamiento con OnabotulinumtoxinA produjo una mejora significativa y sostenida en los pacientes, tanto estática como dinámica, y se asoció con altas tasas de satisfacción y mejoras en los impactos psicológicos relacionados con la apariencia desde la perspectiva de los sujetos. Debido a la posibilidad de una mayor gravedad inicial de los casos y diferencias anatómicas, incluida una mayor masa muscular facial en los hombres, los inyectores deben identificar claramente los objetivos del tratamiento del paciente para determinar la dosis adecuada para el tratamiento, para lograr estas expectativas. La caracterización de la respuesta de OnabotulinumtoxinA en hombres utilizando datos de estos estudios fundamentales junto

con la experiencia clínica sirve como una guía importante para su uso en la selección de pacientes y la consulta para optimizar los resultados en esta población de pacientes que a menudo se pasa por alto, pero en crecimiento (10).

Hoy en día, el paciente se enfrenta a muchas más opciones que hace unos años. La medicina cosmética es practicada por varios especialistas, incluidos cirujanos plásticos, dermatólogos y médicos estéticos. De una comunidad online estadounidense, que recoge las opiniones de miles de miembros que se sometieron a un procedimiento médico-estético, casi siete de cada 10 pacientes (68%) repetirían el tratamiento con toxina botulínica. De hecho, este tratamiento requiere el uso de procedimientos estandarizados para lograr la efectividad y seguridad que la Ona-BoNT-A puede ofrecer (8).

BoNT ha sorprendido a muchos por la eficacia de este agente, tanto dentro como fuera de la etiqueta, en condiciones médicas y estéticas, al tiempo que proporciona resultados eficaces y seguros. Y ahora qué millones de personas han recibido BoNT, existe una segunda ola de interés en condiciones, como la depresión crónica, que están bastante separadas del área estética. El descubrimiento del beneficio parece no tener fin. Es muy gratificante poder tratar a las personas, algunas de las cuales se sienten más allá de lo mejor, con un tratamiento tan seguro y relativamente simple. Para aquellos que son reacios a la cirugía, e incluso junto con la cirugía, los rellenos y las neurotoxinas que se usan en combinación parecen no tener fin en popularidad. La seguridad es de suma importancia en cualquier tratamiento, por lo que también es cierto en la medicina estética. Los médicos deben conocer la anatomía de las inyecciones y comprender la farmacología de la BoNT para poder apreciar cuál es la mejor manera de ayudar a sus pacientes y cómo prevenir y tratar las complicaciones. Al final, el campo bien podría mirar a la juventud de este país para determinar cuándo es mejor comenzar el tratamiento con estos agentes. El rejuvenecimiento, que es un *"tratamiento para prevenir la aparición del envejecimiento"*, se está afianzando. Cuanto antes comiencen los pacientes, más efectivos serán estos tratamientos. El cambio de objetivos para prevenir la aparición de líneas finas y arrugas puede ofrecer mejores resultados cosméticos a largo plazo que simplemente trabajar para mejorar las arrugas profundas después del hecho (6).

Con una tendencia hacia los procedimientos mínimamente invasivos en el consultorio, el uso de rellenos de tejidos blandos continúa aumentando. Estos pueden abordar varios efectos del envejecimiento, incluida la deflación de los tejidos blandos y la esqueletización de la región periorbitaria, así como las arrugas estáticas y las líneas hiperdinámicas. Un enfoque de combinación individualizado permitirá optimizar el tratamiento y mejorar la satisfacción del paciente (3).

El tratamiento combinado con Abo-BoNT-A y HA dio resultados estéticos más beneficiosos en comparación con la monoterapia con Abo-BoNT-A o HA en este estudio en el que se administraron tratamientos combinados repetidos en secuencia después de la monoterapia. La mejora de las líneas glabellares y la satisfacción del sujeto con la calidad de la piel aumentaron con el tiempo. La monoterapia con Abo-BoNT-A puede ser más beneficiosa para incluirla como

primer paso en el plan de tratamiento que el tratamiento con relleno de HA. Tanto los tratamientos combinados como la monoterapia fueron bien tolerados (18).

Las toxinas botulínicas continúan siendo las herramientas más importantes para el rejuvenecimiento de la cara superior. El uso de rellenos de ácido hialurónico es útil para corregir la pérdida de volumen y proporcionar soporte estructural. La parte superior de la cara se considera un área básica para el uso de la toxina botulínica, pero un área desafiante para el uso de rellenos, particularmente porque pueden ocurrir complicaciones graves como ceguera y necrosis. Para el inyector experimentado, una combinación del uso de toxina botulínica y un relleno de ácido hialurónico puede proporcionar beneficios en varios aspectos del rejuvenecimiento facial, incluida una apariencia más natural, una mayor duración del efecto, la inyección de volúmenes más bajos de relleno y un costo reducido. Por lo general, el componente dinámico de la arruga se trata en la primera sesión con toxina botulínica y luego se usa el relleno en la segunda sesión. En los casos en los que se vayan a utilizar ambos productos en la misma sesión de tratamiento, primero se debe inyectar el relleno con el masaje adecuado, y solo entonces se debe inyectar la toxina botulínica (7).

Los rellenos inyectables son mucho más importantes que los neuromoduladores en la zona media de la cara, donde se utilizan para corregir la pérdida de volumen y proporcionar soporte estructural. Las inyecciones en la zona media de la cara deben realizarse con cuidado para evitar el desplazamiento del relleno más allá del área a tratar. Específicamente, las inyecciones en la región media de la mejilla deben realizarse con precaución para evitar la arteria infraorbitaria. Además, las inyecciones cerca de la nariz requieren formación y experiencia específicas debido al riesgo de complicaciones graves, como ceguera y necrosis (15).

Los rellenos de tejidos blandos son más importantes que los neuromoduladores en la parte inferior de la cara. Los rellenos deben usarse primero para proporcionar estructura y soporte, y luego debe evaluarse la evaluación de las líneas dinámicas para determinar si se requiere tratamiento con neuromoduladores. El labio es una de las áreas más difíciles de remodelar con rellenos. Es importante realizar una evaluación exhaustiva de los arcos dentales y la oclusión para evitar una corrección incorrecta. Al dar volumen a los labios, respete la proyección de los labios en la vista de perfil y respete la relación entre el tamaño del labio y el mentón. El rejuvenecimiento de la región del cuello también es un desafío, donde se necesitan rellenos para el soporte estructural del mentón y la línea de la mandíbula y se necesitan neuromoduladores para tratar el masetero y el platismo (16).

Los resultados de este estudio piloto sugieren que la inyección intradérmica de toxina botulínica, o el llamado microbotulinum, es un método seguro y eficaz para tratar los defectos de la piel que afectan la textura y la microrrugosidad y para reducir el tamaño de los poros agrandados. Se prefiere en pacientes de mediana edad, entre 36,5 y 53 años, buscando resultados a medio plazo, ya que el período de seguimiento aquí considerado no se extiende

más allá de los 120 días. Debido a la alta tasa de satisfacción entre médicos y pacientes, de hecho, es obligatorio realizar más estudios para determinar el número óptimo de unidades necesarias para un efecto más prolongado y duradero con esta nueva dilución particular (5).

Se evaluó la eficacia de la toxina botulínica A para mejorar la secreción de sebo cutáneo, la laxitud facial y la porosidad. Estudio retrospectivo con 20 pacientes, observado durante 12 semanas después de la aplicación de Inco-BoNT-A en la cara lateral, mejilla media anterior y mentón. Fueron evaluados por un escáner tridimensional y por el Cuestionario de la Escala de Mejora Estética Global, que mostró que todos los pacientes mejoraron a partir de la semana 1 y tuvieron una mejoría máxima a las 4 semanas, manteniendo el resultado durante 12 semanas, considerando la eficacia de la toxina botulínica A para estiramiento facial, reducción de la producción de sebo y mejora de los poros faciales (19).

En este estudio, el enfoque estético integral, mínimamente invasivo y multimodal dio como resultado mejoras sustanciales en la satisfacción del paciente con la apariencia facial y proporcionó una apariencia facial fresca y descansada en la mayoría de los pacientes. Los datos recientes de FACE-Q sobre la satisfacción del paciente con los resultados del tratamiento para las personas que se sometieron a procedimientos quirúrgicos estéticos en sus rostros demostraron tamaños de efecto similares o inferiores a los observados en el estudio actual. Si bien la comparación directa con los hallazgos actuales puede no ser apropiada, estos resultados sugieren que se pueden lograr mejoras sustanciales en la satisfacción del paciente con estas técnicas mínimamente invasivas. En general, los hallazgos de este estudio subrayan los beneficios de un enfoque holístico para la evaluación y el tratamiento. Este enfoque puede ayudar a limitar el potencial de tratamiento excesivo de áreas individuales y proporcionar una apariencia más equilibrada, descansada y juvenil (2).

Los procedimientos quirúrgicos realizados después de una lesión facial traumática pueden provocar defectos volumétricos, asimetrías y cicatrices que comprometen la calidad de vida del paciente. Tales procedimientos quirúrgicos son invasivos y costosos, incurriendo en costos más altos asociados con las cirugías de revisión. Los tratamientos estéticos mínimamente invasivos, como los rellenos de HA y las inyecciones de BoNT, representan un valioso complemento de los procedimientos quirúrgicos para mejorar la estética facial después de una lesión. Los tratamientos médicos estéticos pueden producir excelentes resultados con tiempos de procedimiento y recuperación cortos y pocos efectos secundarios. Sin embargo, estos tratamientos cosméticos generalmente deben repetirse a lo largo del tiempo para mantener el efecto, incluso si las tecnologías desarrolladas más recientemente, como Vycross, parecen ser duraderas. Por lo tanto, es importante que el médico analice las expectativas posteriores al tratamiento del paciente antes de seleccionar tratamientos mínimamente invasivos para los defectos estéticos postraumáticos (24).

Los hallazgos de nuestro análisis apoyan los de la facultad de consenso en que el uso de OnabotulinumtoxinA y ácido hialurónico en el rejuvenecimiento facial proporciona una sinergia clínica en términos de efectos estéticos y duración

de la respuesta. Además, este análisis proporciona claridad sobre la cuestión de qué producto debe administrarse primero. La eficacia y seguridad de la Ona-BoNT-A y el ácido hialurónico en estos sujetos con arrugas y pliegues faciales de moderados a graves fueron similares, independientemente del orden de administración del tratamiento, y las mejoras estéticas faciales persistieron durante al menos 24 semanas (6 meses) después del tratamiento (20).

En resumen, los sujetos estaban muy satisfechos con el tratamiento con OnabotulinumtoxinA de su FHL y GL, e informaron mejoras significativas en los impactos psicológicos y emocionales relacionados con la apariencia de sus líneas faciales con Ona-BoNT-A en comparación con placebo. La satisfacción de los sujetos se mantuvo alta durante el período de tratamiento doble ciego de 6 meses, y las mejoras en los resultados de impacto se mantuvieron durante al menos 4 a 6 meses después del tratamiento inicial con Ona-BoNT-A. A partir de entonces, las mejoras en estos PRO se mantuvieron con el tratamiento repetido con Ona-BoNT-A durante el período de etiqueta abierta. La alta tasa de satisfacción y las mejoras en los impactos negativos asociados con FHL y GL son consistentes con las mejoras clínicas en la gravedad de las líneas faciales, según lo evaluado previamente tanto por investigadores como por sujetos. Juntos, estos resultados demuestran la efectividad de la Ona-BoNT-A no solo para el tratamiento estético de la HFL y GL moderada a severa, sino también para mejorar el impacto psicológico negativo de estas líneas faciales (22).

BIBLIOGRAFÍA

1. Patil A, Kassir M, Wollina U, Goldust M. New botulinum toxins for aesthetic dermatology: A comprehensive review. *Hautarzt*. 2021 May 1;72(5):393–402.
2. Weinkle SH, Werschler WP, Teller CF, Sykes JM, Shamban A, Rivkin A, et al. Impact of Comprehensive, Minimally Invasive, Multimodal Aesthetic Treatment on Satisfaction With Facial Appearance: The HARMONY Study. *Aesthetic Surgery Journal*. 2018 Apr 6;38(5):540–56.
3. Lighthall JG. Rejuvenation of the Upper Face and Brow: Neuromodulators and Fillers. *Facial Plastic Surgery*. 2018 Apr 1;34(2):119–27.
4. Kaminer MS, Cox SE, Fagien S, Kaufman J, Lupo MP, Shamban A. Re-examining the Optimal Use of Neuromodulators and the Changing Landscape: A Consensus Panel Update. *Journal of drugs in dermatology* : JDD. 2020 Apr 1;19(4):s5–15.
5. Diaspro A, Calvisi L, Manzoni V, Sito G. Microbotulinum: A quantitative evaluation of aesthetic skin improvement in 62 patients. *Plastic and Reconstructive Surgery*. 2020;987–94.
6. Wang J v., Saedi N, Zachary CB. Hyperhidrosis and Aesthetics. *Handbook of Experimental Pharmacology*. 2021;263:161–70.

7. de Maio M, Swift A, Signorini M, Fagien S. Facial assessment and injection guide for botulinum toxin and injectable hyaluronic acid fillers: focus on the upper face. *Plastic and reconstructive surgery*. 2017;140(2):265e–76e.
8. Bertossi D, Cavallini M, Cirillo P, Piero Fundarò S, Quartucci S, Sciuto C, et al. Italian consensus report on the aesthetic use of onabotulinum toxin A. *Journal of Cosmetic Dermatology*. 2018 Oct 1;17(5):719–30.
9. Mobayed N, Nguyen JK, Jagdeo J. Minimally invasive facial cosmetic procedures for the millennial aesthetic patient. *Journal of Drugs in Dermatology*. 2020 Jan 1;19(1):100–3.
10. Keaney TC, Cavallini M, Leys C, Rossi A, Drinkwater A, Manson Brown S, et al. Efficacy, Patient-Reported Outcomes, and Safety in Male Subjects Treated With OnabotulinumtoxinA for Improvement of Moderate to Severe Horizontal Forehead Lines. *Dermatologic surgery : official publication for American Society for Dermatologic Surgery [et al]*. 2020 Feb 1;46(2):229–39.
11. Langsdon P, Karter N. Manipulation of the Periorbital Musculature. *Facial Plastic Surgery*. 2018 Apr 1;34(2):194–200.
12. Yoelin SG, Aguilera SB, Cohen JL, Gold MH, Kaufman J, Maas CS. ABOUT FACE: Navigating Neuromodulators and Injection Techniques for Optimal Results. *Journal of drugs in dermatology : JDD*. 2020 Apr 1;19(4):s5–15.
13. Kerscher M, Fabi S, Fischer T, Gold M, Joseph J, Prager W, et al. IncobotulinumtoxinA Demonstrates Safety and Prolonged Duration of Effect in a Dose-Ranging Study for Glabellar Lines. *Journal of drugs in dermatology : JDD*. 2020 Oct 1;19(10):985–91.
14. Melfa F, Siragusa D, Caruso DG, Tunesi L, Zerbinati N, Chirico F, et al. An Italian experience of a new personalized injective protocol (Botutouch) for botulinum toxin application in aesthetic medicine. *Dermatologic Therapy*. 2020 Nov 1;33(6).
15. de Maio M, DeBouille K, Braz A, Rohrich RJ. Facial assessment and injection guide for botulinum toxin and injectable hyaluronic acid fillers: focus on the midface. *Plastic and reconstructive surgery*. 2017;140(4):540e–50e.
16. de Maio M, Wu WTL, Goodman GJ, Monheit G. Facial assessment and injection guide for botulinum toxin and injectable hyaluronic acid fillers: Focus on the lower face. *Plastic and Reconstructive Surgery*. 2017 Sep 1;140(3):393E–404E.
17. Hedén P, Hexsel D, Cartier H, Bergentz P, Delmar H, Camozzato F, et al. Effective and Safe Repeated Full-Face Treatments With AbobotulinumtoxinA, Hyaluronic Acid Filler, and Skin Boosting Hyaluronic Acid. *Journal of drugs in dermatology : JDD*. 2019 Jul 1;18(7):682–9.
18. Cartier H, Hedén P, Delmar H, Bergentz P, Skoglund C, Edwartz C, et al. Repeated Full-Face Aesthetic Combination Treatment With AbobotulinumtoxinA, Hyaluronic Acid Filler, and Skin-Boosting Hyaluronic Acid After Monotherapy With AbobotulinumtoxinA or Hyaluronic Acid Filler. *Dermatologic surgery : official publication for American Society for Dermatologic Surgery [et al]*. 2020 Apr 1;46(4):475–82.
19. Park JY, Cho SI, Hur K, Lee DH. Intradermal Microdroplet Injection of Diluted Incobotulinumtoxin-A for Sebum Control, Face Lifting, and Pore Size Improvement. *Journal of drugs in dermatology : JDD*. 2021 Jan 1;20(1):49–54.
20. Cohen JL, Swift A, Solish N, Fagien S, Glaser DA. OnabotulinumtoxinA and Hyaluronic Acid in Facial Wrinkles and Folds: A Prospective, Open-Label Comparison. *Aesthetic Surgery Journal*. 2019 Jan 17;39(2):187–200.
21. Hexsel D, Cartier H, Hedén P, Delmar H, Bergentz P, Camozzato F, et al. Efficacy, safety, and subject satisfaction after abobotulinumtoxina treatment of upper facial lines. *Dermatologic Surgery*. 2018;44(12):1555–64.
22. Ogilvie P, Rivkin AZ, Dayan S, Yoelin SG, Weichman BM, Garcia JK. OnabotulinumtoxinA for Treatment of Forehead and Glabellar Lines: Subject-Reported Satisfaction and Impact from a Phase 3 Double-Blind Study. *Dermatologic Surgery*. 2019 May 1;45(5):689–99.
23. Wang J, Rieder EA. A Systematic Review of Patient-Reported Outcomes for Cosmetic Indications of Botulinum Toxin Treatment. *Dermatologic Surgery*. 2019 May 1;45(5):668–88.
24. Bertossi D, Dell'Acqua I, Albanese M, Marchetti P, Nocini P. Face Treatment Using Nonsurgical Mini-Invasive Techniques as Postsurgical Procedure for Traumatic Injury. *Aesthetic Surgery Journal*. 2019 Jun 21;39(7):NP266–78.