

**INVESTIGACIÓN ORIGINAL:**

# **PREVALENCIA DE LA NEUMATIZACIÓN DEL SENO MAXILAR, MEDIANTE CBCT EN CENTROS RADIOLOGICOS. GUAYAQUIL**

## **PREVALENCE OF THE PNEUMATIZATION OF THE MAXILLARY SINUS, THROUGH CBCT IN RADIOLOGICAL CENTERS. GUAYAQUIL**

Jimmy Barzola Ampuero<sup>1</sup>, Dra. Leonor Gómez Cano<sup>2</sup>

<sup>1</sup> Odontólogo. Universidad Católica Santiago de Guayaquil.

ORCID: <https://orcid.org/0000-0002-7918-6527>

<sup>2</sup> Especialista en Implantología Oral. Universidad Católica de Argentina. Docente Universidad Católica Santiago de Guayaquil-Ecuador. ORCID: <https://orcid.org/0000-0002-3299-3>

Recibido: 24-04-2022

Aceptado: 26-06-2022

Publicado: 01-07-2022

DOI: <https://doi.org/10.53591/eoug.v5i2.1568>

Correspondencia

[jimmysamir97@hotmail.com](mailto:jimmysamir97@hotmail.com)

Volumen 5 Número 2. 2022

### **RESUMEN**

**Objetivo:** Determinar la prevalencia de la neumatización del seno maxilar en relación a la ausencia de piezas dentales y reabsorción alveolar para el éxito en plan de tratamiento quirúrgico y protésico. **Materiales y métodos:** Estudio de tipo transversal, se observaron 200 tomografías computarizadas aplicando los criterios de inclusión y exclusión. De aquellas tomografías, en 90 se analizó la zona de segundos premolares hasta terceros molares donde el sitio que presente menor reborde óseo será el punto de análisis. **Resultados:** según la clasificación de Cawood y Howell sobre los tipos de rebordes atróficos posteriores, el más prevalente fue la clase V observada en 41% de los senos maxilares izquierdos y 45% en los senos maxilares derechos. Según la clasificación de Niu sobre los contornos de los pisos sinusales, se observó que los tipos A cónicos estrechos fueron los más prevalente en la ausencia de los segundos premolares hasta los segundos molares, tanto en los senos maxilares izquierdos como en los derechos. Con respecto a la disponibilidad alveolar, según la clasificación de Carl Misch, el grado IV fue el más prevalente en un 63% de los senos maxilares izquierdos y un 62% en senos maxilares derechos. Consecuentemente, mientras menos reborde alveolar había, mayor era el colapso del seno maxilar, mismo que según el estudio de García, se lo clasifica como grado 4 de neumatización en 64% de los senos maxilares izquierdos y 66% en los derechos. A su vez se observó que mientras menos disponibilidad ósea había, la profundidad del seno maxilar estaba por debajo de los 6 mm del paladar, correspondiendo a una clasificación III según Wagner en su estudio. **Conclusión:** La pérdida de piezas dentales produce la reabsorción del hueso maxilar y por siguiente la neumatización del seno maxilar.

**Palabras claves:** Neumatización, seno maxilar, reborde óseo, implantes.

### **ABSTRACT**

**Objective:** To determine the prevalence of pneumatization of the maxillary sinus in relation to the absence of dental pieces and alveolar resorption for success in the surgical and prosthetic treatment plan. **Materials and methods:** Cross-sectional study, 200 computed tomography scans were observed applying the inclusion and exclusion criteria. Of those tomographies, in 90 the area from second premolars to third molars was analyzed, where the site with the least bone ridge will be the point of analysis. **Results:** According to the Cawood and Howell classification of the types of posterior atrophic ridges, the most prevalent was class V, observed in 41% of the left maxillary sinuses and 45% in the right maxillary sinuses. According to Niu's classification of the contours of the sinus floors, it was observed that the narrow conical types A were the most prevalent in the absence of the second premolars up to the second molars, both in the left and right maxillary sinuses. Regarding alveolar availability, according to the Carl Misch classification, grade IV was the most prevalent in 63% of the left maxillary sinuses and 62% in the right maxillary sinuses. Consequently, the less alveolar ridge there was, the greater the collapse of the maxillary sinus, which, according to García's study, is classified as grade 4 pneumatization in 64% of left maxillary sinuses and 66% of right ones. In turn, it was observed that while there was less bone availability, the depth of the maxillary sinus was below 6 mm from the palate, corresponding to a classification III according to Wagner in his study. **Conclusion:** The loss of dental pieces produces the resorption of the maxillary bone and, subsequently, the pneumatization of the maxillary sinus.

**Keywords:** Pneumatization, maxillary sinus, bone ridge, implants.



## INTRODUCCIÓN

El seno maxilar (SM) es un espacio neumático que se encuentra localizado en la parte interior del cuerpo del hueso maxilar, que a través del meatus nasal medio tendrá una comunicación con las fosas nasales. Cuando un paciente presenta pérdidas prematuras de las piezas dentarias, seguido de la falta de rehabilitación protésica, constituye un obstáculo en el plan del tratamiento, la ausencia dentaria en el sector posterior del maxilar va a producir una pérdida ósea considerable, debido a una acción osteoclástica, la cual dará inicio en la membrana del seno maxilar postextracción.<sup>1</sup>

La zona posterior del maxilar tiene como mayor frecuencia ser un hueso tipo IV según la clasificación de Lekholm y Zarb, presentando una cortical delgada rodeando a un hueso trabecular de baja densidad. Consecuentemente, la ausencia dentaria en dicha zona puede causar una rápida reabsorción en sentido vestibulo-palatino lo que ocasionaría la neumatización del seno maxilar.<sup>2</sup> Cuando existe una excesiva pérdida del reborde alveolar seguido del colapso del seno maxilar y la posible presencia de tabiques óseo, complican la rehabilitación oral en el caso de colocación de implantes o cualquier otro tratamiento quirúrgico, siendo así la perforación de la membrana de Schneider un grave problema para el paciente.<sup>3</sup>

Carl Misch, basándose en los estudios de Cawood y Howel, y los de Lekholm y Zarb, describió la altura del reborde del hueso maxilar como un diagnóstico previo al plan del tratamiento implantológico. El estudio de Carl Misch, ayuda a analizar los grados de neumatización del seno maxilar, tomando de referencia el tipo de reborde que presenta mayor característica de una neumatización.<sup>4</sup>

En estudio en población geriátrica peruana, el autor encontró el grado 4 como el de mayor prevalencia, indicativo de que mientras menor sea el reborde alveolar, mayor será a neumatización del seno maxilar<sup>5</sup>

La neumatización del seno maxilar relacionada a pacientes edéntulos posteriores es una complicación que puede afectar al tratamiento quirúrgico y rehabilitador, debido a que el reborde óseo disponible, en su mayoría, ha sido ocupado por el seno maxilar, esto se da por la ausencia de piezas dentales que no estimulan al hueso a través de las fuerzas masticatorias. El objetivo de este trabajo es determinar la prevalencia de la neumatización del seno maxilar y la importancia de conocer como diagnosticar dicho fenómeno para el éxito en el plan de tratamiento quirúrgico y protésico.

## MATERIALES Y MÉTODOS

El presente trabajo es un estudio de tipo transversal, para lo cual, se logró recopilar 200 tomografías bimaxilares de los

centros radiológicos como DENTA IMAGEN, DENTAL IMAGEN Y DIGITOM, de los pacientes atendidos en los últimos 5 meses.

La selección de las tomografías fue efectuada mediante los criterios de inclusión: tomografías deben de reflejar imágenes nítidas sin distorsión, que sean pertenecientes a pacientes edéntulos parciales maxilares o totales maxilares de ambos géneros.

En los criterios de exclusión de la muestra se descartaron tomografías con información inadecuada, por ejemplo, en un campo de visión que no se aprecie el seno maxilar; el seno con operación previa; pacientes menores de 18 años, y patología a nivel del seno maxilar.

90 tomografías de pacientes entre 18 y 88 años, clasificados por género, se los dividió en 2 tipos de edentulismo, edéntulo total se consideró a los pacientes que no presenta piezas dentales desde los segundos premolares hasta los terceros molares superior; edéntulos parciales posteriores que pueden presentar cualquier pieza desde segundos premolares hasta terceros molares superiores; se analizó la zona de menor reborde del seno maxilar derecho e izquierdo.

Se describen variables relacionadas a la evaluación de la neumatización del seno maxilar. Según clasificación de Cowood y Howel en el corte coronal de la tomografía que consiste en el reborde atrófico ósea.<sup>2,6</sup>

- I. Dentado
- II. Post extracción
- III. Buena altura y anchura, reborde redondo
- IV. Buena altura, pero mala anchura, reborde afilado
- V. Mala altura y anchura, reborde plano
- VI. Sobre pasa el hueso basal.

La segunda medición se realizó en un corte coronal, que consiste en describir la forma del contorno del piso del seno maxilar que van desde el tipo A hasta el tipo E. Para los tipos A hasta la D tendrán subtipo 1 sin recesión, subtipo 2 con recesión bucal, subtipo 3 con recesión a palatino y para el tipo E se clasifican en Subtipo 1: raíz del diente que sobresale en el suelo del seno; subtipo 2: piso del seno irregular; subtipo 3: septos o exostosis en el suelo del seno.<sup>3</sup>

Este tipo de análisis será fundamental para observar los siguientes contornos sinusales:

- Tipo A, cónico estrecho
- Tipo B, cónico
- Tipo C, ovoide
- Tipo D, cuadrado
- Tipo E, irregular

El tercer método de medición consistió en medir la altura alveolar a través de la clasificación de Carl Misch en el corte sagital de la tomografía, proponiendo la siguiente clasificación:<sup>4</sup>

- Grado I: > 10mm
- Grado II: 8-10mm
- Grado III: 7-4mm
- Grado IV: < 4mm

La cuarta forma de medición es en el corte sagital, y consiste en que, según el reborde alveolar, el seno maxilar va a variar, ya que mientras menos reborde presente mayor será la neumatización del seno maxilar, basándonos en los estudios de Sixto Gracia, cuyo análisis consiste en:<sup>5</sup>

- Grado 1 de neumatización: 12 a 20 mm,
- Grado 2 de neumatización: 8 a 12 mm,
- Grado 3 de neumatización: de 5 a 8 mm,
- Grado 4 de neumatización: - 5 mm.

Y la última forma de medición se realizó en los cortes coronales de la tomografía, y consiste en evaluar la profundidad del seno maxilar, siendo la misma de gran relevancia para comprobar si el seno se ha neumatizado más abajo del paladar duro:<sup>7</sup>

- Clase I: encima del paladar duro.
- clase II: 0-6 mm por debajo del paladar duro:
- clase III: > 6 mm por debajo del paladar duro.

#### ANÁLISIS ESTADÍSTICO

Se realizó el análisis estadístico de las variables cualitativas tabulando los datos en Microsoft Excel incluyendo la prueba chi cuadrado ( $\chi^2$ ). En este análisis se utilizó el software estadístico IBM SPSS y Microsoft Excel para realizar los gráficos estadísticos.

#### RESULTADOS

En un universo de 200 tomografías, luego de aplicar los criterios de inclusión y exclusión, se estudiaron 90 tomografías con neumatización del seno maxilar los cuales 46 (51%) fueron masculinos y 44 (49%) fueron femeninos. (Gráfico No 1)

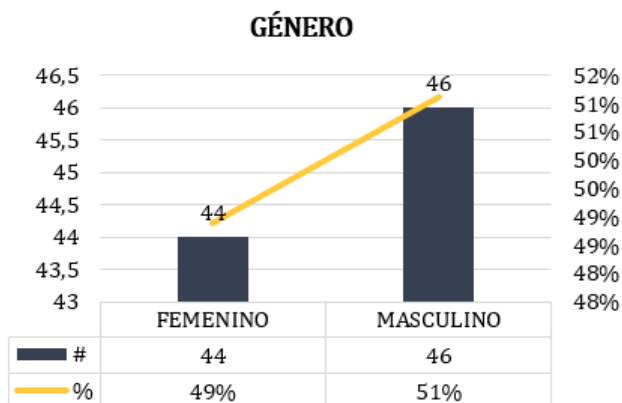


Gráfico 1: Cuadro descriptivo de género. Fuente: Autor.

En lo que correspondes a los tipos de edentulismo, podemos observar que 58 tomografías de edéntulos parciales fueron

más que los pacientes edéntulos totales con un total de 32 tomografías. (Gráfico No 2).

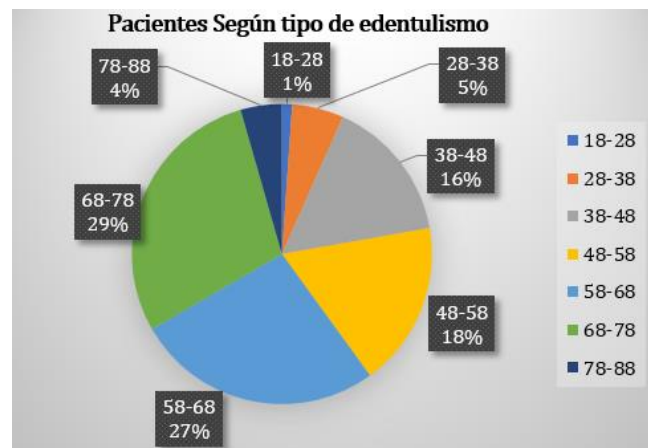


Gráfico 2: Cuadro descriptivo tipo de edentulismo. Fuente: Autor.

Según el rango de edad, la neumatización fue más frecuente en pacientes de entre 68 y 78 años en el 29% de los casos, seguido por 24 pacientes de entre 58 y 68 años como los segundos más prevalentes en el 24% de los casos, así como se observa en el gráfico No 3.

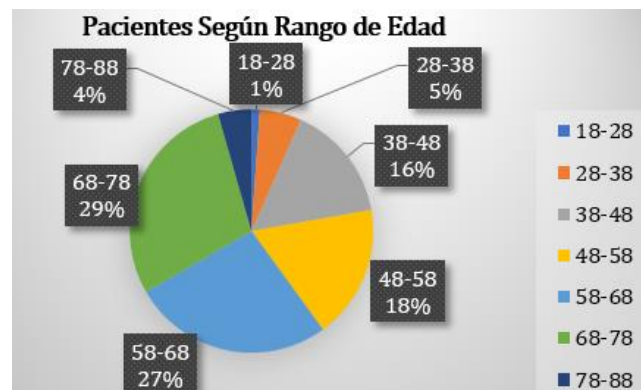


Gráfico 3: Cuadro de rango de edad. Fuente: Autor.

#### Reborde atrófico posterior

En lo que corresponde al reborde atrófico posterior, se puede decir que está muy relacionado con el tiempo de pérdida de un diente, debido a que el hueso comienza un proceso de reabsorción, y por esta razón es que el reborde alveolar comienza a deformarse.

Los resultados nos demuestran que la ausencia de piezas dentales juega un papel fundamental en lo que es mantener la altura alveolar, ya que la Clase V de Cowood y Howell fue la más observada en 37 senos maxilares izquierdos con un 41% de los casos, y en 41 seno maxilares derechos en el 45% de los casos. Seguido a esto la otra clase más frecuente fue la VI en 25 senos

maxilares, tanto izquierdos como derechos en el 27% de los casos.<sup>2</sup>

### Contorno del piso del seno maxilar.

Debido a que en la mayoría de los casos ambos senos maxilares pueden llegar a ser simétricos, podemos decir que el contorno sinusal que se presente con mayor frecuencia son los de tipo A subtipo 1, tal como se lo aprecia en la (figura No 1), mismo que es el contorno cónico estrecho en 27 senos maxilares izquierdos en un 30% de los casos y en 26 senos maxilares derechos en un 29% de los casos, lo que consecuentemente resultaría mayor a los otros tipos de contornos, esto es, los cónicos, ovoides, etc., tomando en consideración que se evaluó el seno maxilar donde presentaba menos reborde alveolar, y, en la gran cantidad de los casos, coincidió con la zona de segundos premolares y primeros molares.<sup>3</sup>

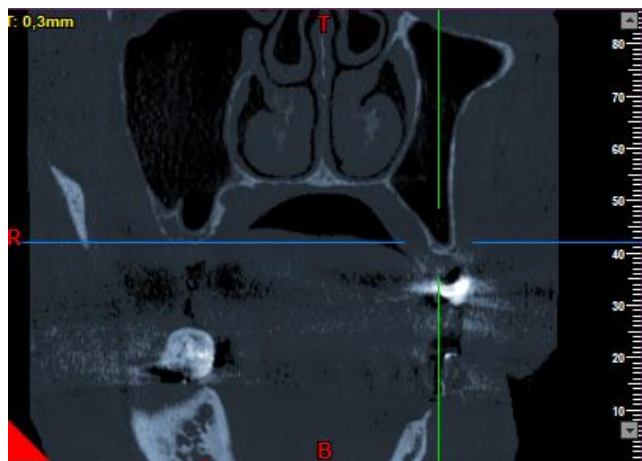
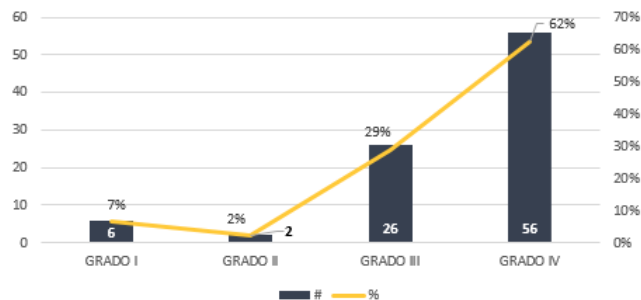


Figura 1: Contorno del piso sinusal. Fuente: Autor.

### Altura del reborde alveolar

Los resultados de la disponibilidad del hueso maxilar nos muestran resultados agravantes, ya que el grado IV de Misch es el que más predomina, mismo que indica que el reborde alveolar presenta menos de 4mm, el cual se lo identificó en 57 senos maxilares izquierdos en un 63% de los casos y en 56 senos maxilares derechos en un 62% de los casos (Gráfico No 4).<sup>5</sup>

ALTURA DEL REBORDE ALVEOLAR / SMD



ALTURA DEL REBORDE ALVEOLAR / SMI

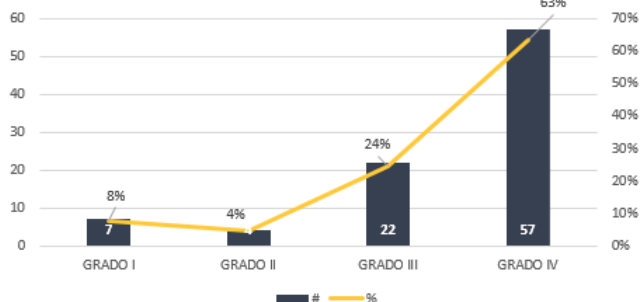


Gráfico 4: Cuadro descriptivo de la altura alveolar. Fuente: Autor.

### Grado de neumatización del seno maxilar.

En lo que corresponde al grado de neumatización, está íntimamente relacionada a la altura alveolar, debido a que existe muy poca disponibilidad ósea en la gran mayoría de las tomografías, ya que, de 58 senos maxilares del lado izquierdo, que comprenden el 64% de los casos, se pueden observar una neumatización de grado 4, y en 59 senos maxilares del lado derecho, que representa el 66% de los casos, se pueden observar el mismo grado de neumatización.

### Profundidad del seno maxilar

Para hablar sobre la profundidad del seno maxilar, se optó por realizar una relación de variable con la altura del reborde alveolar donde es descrito en el gráfico No 5 para referirnos del SMI y el gráfico No 6 para SMD. Se comprobó que mientras menos reborde, mayor será el descenso del seno maxilar. En el gráfico No 5 y 6 se comprueban dichos resultados, en donde ambos senos maxilares, tanto izquierdos como derechos, según su disponibilidad ósea, es de Grado 4, lo cual quiere decir que la altura alveolar será menor a 4mm, y seguido a esto se observan que la profundidad del seno maxilar será de clase III, lo que se resume a que el seno se localizará menor a 6mm del paladar duro, dando las características de un seno neumatizado.<sup>7</sup>



ALTURA DEL REBORDE ALVEOLAR /  
 PROFUNDIDAD DEL SENO MAXILAR - SMI

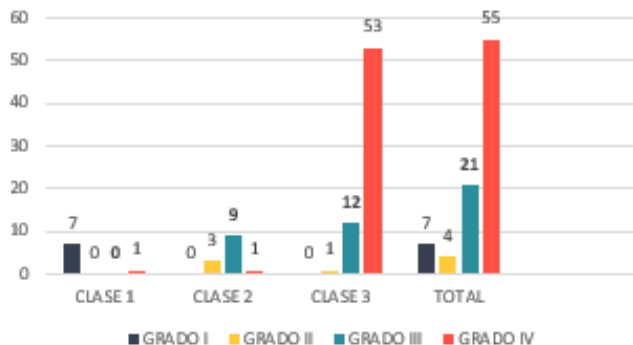


Gráfico 5: Cuadro descriptivo de la altura alveolar y Profundidad del seno maxilar izquierdo. Fuente: Autor.

ALTURA DEL REBORDE ALVEOLAR /  
 PROFUNDIDAD DEL SENO MAXILAR - SMD

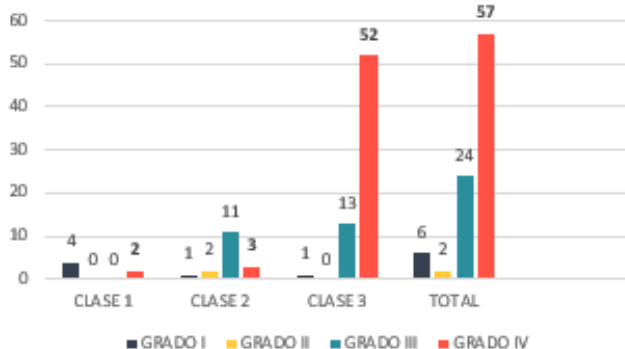


Gráfico 6: Cuadro descriptivo de la altura alveolar y Profundidad del seno maxilar derecho. Fuente: Autor.

## DISCUSIÓN

Pramstraller encontró que la neumatización del seno maxilar va a depender del tipo de diente perdido. En particular, se encontró mayor neumatización después de la pérdida de un molar en comparación con la pérdida de un premolar.<sup>4</sup> Diferenciando con el presente trabajo, que observó que los segundos premolares fueron más ausentes, ocupando el 33% de los casos, a diferencia del primer molar que fue el 31% de los casos, donde la neumatización fue mayor en la zona de los segundos premolares.

Niu, en su estudio, dio como resultados que el tipo de contorno del piso sinusal se localiza según las zonas dentales, y describe que en la zona de los segundos premolares presenta un contorno de tipo A cónico estrecho y tipo B cónico, donde el cónico estrecho ocupa el 88% de los casos. A nivel de los primeros molares y premolares observa contorno cónico estrecho y cónico respectivamente, el contorno de tipo cónico se presenta en el 46% de los casos. En el sitio de los segundos

molares observó con mayor frecuencia el contorno de tipo cónico y ovoide, pero el cónico fue más del 50% de los casos.<sup>3</sup>

En comparación al presente trabajo, en seno maxilar izquierdo se encontró una similitud con Niu, ya que el contorno según las ausencias dentales en las zonas de segundos premolares (33%), primeros molares (31%) y segundos molares (31%) son de tipo A cónico estrecho.

En relación al seno maxilar derecho fue similar a los senos izquierdos, la zona con mayor ausencia fueron los segundos premolares, primeros molares y segundos molares con un contorno tipo A cónico estrecho.

A diferencia del trabajo de Niu que obtuvo un tipo B cónico de mayor prevalencia en los primeros y segundos molares, el presente trabajo encontró que el tipo A cónico fue el más frecuente en el sitio de primeros y segundos molares; sin embargo, es de señalar que los resultados de este estudio concuerdan con los del trabajo de Niu en la zona de premolares donde el tipo A cónico estrecho fue el de mayor prevalencia.

Niu menciona en su trabajo que los senos maxilares que tendrán contorno estrecho tienen una gran incidencia de perforación de la membrana de Schneider. Por lo tanto, el cirujano debe ejecutar una disección de la membrana sinusal con cuidado en el área premolar para evitar cualquier complicación.<sup>3</sup>

En el estudio de García, se analizó la prevalencia de la neumatización del seno maxilar en pacientes geriátricos proponiendo una clasificación para sus grados de neumatización, donde la más prevalente fue la de grado 4 en un 50% con la pérdida del reborde de menos de 5mm<sup>5</sup>. El análisis realizado en el presente estudio, destaca el mismo grado 4 de neumatización como de mayor prevalencia con un 64% para senos maxilares izquierdos y con un 66% para los senos maxilares derechos.

Wagner realizó un estudio en 788 tomografías para un análisis morfométrico del seno maxilar sobre la profundidad de dicha estructura, donde según el 50% del piso sinusal estaba de 0 a 6 mm debajo de la placa palatina correspondiendo a una Clase II.<sup>7</sup>

A diferencia de este trabajo, en el presente estudio, la clase III se observó más frecuente en los 60% de los casos, y, en los análisis tomográficos el piso sinusal se lo encontró por debajo de los 6mm de la placa palatina. Por lo que se considera que el tiempo juega un papel fundamental en los espacios edéntulos produciendo mayor reabsorción alveolar.

Wagner, con respecto a su clasificación de la profundidad de los senos maxilares, da a conocer que no dependía del género, sino de la altura alveolar que estuvo significativamente influenciada por la clase de seno y el grupo de dentición.<sup>7</sup>

En este estudio, el género no se presenta relacionado a la neumatización, sino la altura alveolar, ya que el grado IV, según

la clasificación de Misch, fue el más prevalente con una disponibilidad ósea menor a 4mm, por ende, la profundidad sinusal descendió a ocupar gran parte del reborde alveolar con una profundidad clase III según la clasificación propuesta por Wagner.

## CONCLUSIÓN

La neumatización es un fenómeno fisiológico normal que en la mayoría de los casos es producida por la falta de reborde alveolar debido a la ausencia de piezas dentales. El hueso se remodela según las fuerzas aplicadas, los dientes cumplen la función de mantener la altura ósea. Al no tener dientes el hueso alveolar no tiene con qué amortiguar las cargas masticatorias y comienzan los procesos de reabsorción que se agrava con el pasar del tiempo.

- Los pacientes que presentan ausencia dentaria van a tener un reborde atrófico, que consiste en reborde plano con mala altura y anchura.
- La presencia de contornos del piso sinusal tipo A cónico estrecho en zona de los segundos premolares, primeros molares y segundos molares con mayor frecuencia; se deduce que están relacionados a las severas atrofias que se presentan por la pérdida del ancho del reborde alveolar estrechando el piso sinusal.
- No se conoce el tiempo ni los motivos de la neumatización del seno, pero se la observa en los rebordes menores a 4mm
- En rebordes alveolares menores de 4mm de altura se observa severas neumatizaciones del seno maxilar.
- Rebordes pequeños están muy relacionado a que la profundidad del seno maxilar sea menor a 6 mm.

## RECOMENDACIONES

Estudios caso-control donde se asocie el tiempo y motivo de ausencia de los dientes, así como las complicaciones quirúrgicas con la atrofia del reborde alveolar.

## REFERENCIAS BIBLIOGRÁFICAS

1. Heit G. Anatomía del Seno Maxilar. Importancia clínica de las arterias antrales y de los septum. Rev Col Odont Entre Ríos, 2017 N°161:6-10
2. Vara J, Bowen A. Tratamiento de las atrofias óseas maxilares: cirugía del seno maxilar. Gaceta Dental. Abril 2006, 17:55 Página 234
3. Niu L, Wang J, Yu H, Qiu L. New classification of maxillary sinus contours and its relation to sinus floor elevation surgery. Clin Implant Dent Relat Res. agosto de 2018;20(4):493-500.
4. Pramstraller M, Farina R, Franceschetti G, Pramstraller C, Trombelli L. Ridge dimensions of the edentulous posterior maxilla: a retrospective analysis of a cohort of 127 patients using computerized tomography data: Radiographic study of edentulous alveolar crest dimensions. Clin Oral Implants Res. enero de 2011;22(1):54-61.
5. García Linares S, Villaverde Moscol L. Prevalencia de neumatización del seno maxilar en población del Hospital Geriátrico Militar. Rev Odontológica Mex. julio de 2017;21(3):180-4.
6. Tolstunov L. Classification of the Alveolar Ridge Width: Implant-Driven Treatment Considerations for the Horizontally Deficient Alveolar Ridges. J Oral Implantol. julio de 2014;40(S1):365-70.
7. Wagner F, Dvorak G, Nemeš S, Pietschmann P, Traxler H, Schicho K, et al. Morphometric analysis of sinus depth in the posterior maxilla and proposal of a novel classification. Sci Rep [Internet]. el 24 de marzo de 2017 [citado el 6 de febrero de 2019];7. Disponible en: <https://www.ncbi.nlm.nih.gov/pmc/articles/PMC5364414/>
8. Luz J, Greutmann D, Wiedemeier D, Rostetter C, Rücker M, Stadlinger B. 3D-evaluation of the maxillary sinus in cone-beam computed tomography. International Journal of Implant Dentistry [Internet]. diciembre de 2018 [citado el 10 de febrero de 2019];4(1). Disponible en: <https://journalimplantdent.springeropen.com/articles/10.1186/s40729-018-0128-4>
9. Lee FC, Fernandes CMC, Murrell HC. Classification of the maxillary sinus according to area of the medial antral wall: a comparison of two ethnic groups. Journal of Maxillofacial and Oral Surgery. junio de 2009;8(2):103-7.
10. Chen YW, Finkelman M, Papaspirisdakos P, César-Neto JB, Weber HP, de Souza AB. Comparative analysis of dimensional alterations following extraction of maxillary molars using three-dimensional images' superimposition: a CBCT study. Odontology. 2021 Apr;109(2):514-523. doi: 10.1007/s10266-020-00568-y. Epub 2020 Nov 11. PMID: 33175280.
11. Juodzbalys G, Kubilius M. Clinical and Radiological Classification of the Jawbone Anatomy in Endosseous Dental Implant Treatment. J Oral Maxillofac Res 2013 (Apr-Jun) | vol. 4 | No 2 | e2 | p.1
12. Mendoza EG, Calva AH. Consideraciones técnicas en la elevación activa del seno maxilar. Revisión de la literatura. Revista ADM. 2015; 72 (1): 14-20
13. Levi I, Halperin-Sternfeld M, Horwitz J, Zigdon-Giladi H, Machtei EE. Dimensional changes of the maxillary sinus following tooth extraction in the posterior maxilla with and without socket preservation. Clinical Implant Dentistry and Related Research. octubre de 2017;19(5):952-8.
14. Bustillo D, Zuloaga M. Elevación de piso de seno maxilar con técnica de ventana lateral y colocación simultánea de implantes: reporte de un caso. Rev. Clin. Periodoncia Implantol. Rehabil. Oral Vol. 10(3); 159-162, 2017.
15. Neugebauer J, Ritter L, Mischkowski RA, Dreiseidler T, Scherer P, Ketterle M, et al. Evaluation of Maxillary Sinus

- Anatomy by Cone-Beam CT Prior to Sinus Floor Elevation. *Int J Oral Maxillofac Implants*. Mar-Apr 2010;25(2):258-65.
16. Okşayan R, Sökücü O, Yeşildal S. Evaluation of maxillary sinus volume and dimensions in different vertical face growth patterns: a study of cone-beam computed tomography. *Acta Odontologica Scandinavica*. el 4 de julio de 2017;75(5):345-9.
  17. Keceli HG, Dursun E, Dolgun A, Velasco-Torres M, Karaoglulari S, Ghoreishi R, et al. Evaluation of Single Tooth Loss to Maxillary Sinus and Surrounding Bone Anatomy With Cone-Beam Computed Tomography: A Multicenter Study. *Implant Dentistry*. octubre de 2017;26(5):690-9.
  18. Tolstunov L, Thai D, Arellano L. Implant-Guided Volumetric Analysis of Edentulous Maxillary Bone With Cone-Beam Computerized Tomography Scan. Maxillary Sinus Pneumatization Classification. *Journal of Oral Implantology*. agosto de 2012;38(4):377-90.
  19. Bolger WE, Woodruff WW, Morehead J, Parsons DS. Maxillary Sinus Hypoplasia: Classification and Description of Associated Uncinate Process Hypoplasia. *Otolaryngology-Head and Neck Surgery*. noviembre de 1990;103(5):759-65.
  20. Sharan A, Madjar D. Maxillary sinus pneumatization following extractions: a radiographic study. *Int J Oral Maxillofac Implants*. 2008 Jan-Feb;23(1):48-56. PMID: 18416412.
  21. Koppe T, Weigel C, Bärenklau M, Kaduk W, Bayerlein T, Gedrange T. Maxillary sinus pneumatization of an adult skull with an untreated bilateral cleft palate. *Journal of Cranio-Maxillofacial Surgery*. septiembre de 2006; 34:91-5.
  22. Malec M, Smektała T, Trybek G, Sporniak-Tutak K. Maxillary sinus septa: prevalence, morphology, diagnostics and implantological implications. *Systematic review*. *Folia Morphologica*. el 5 de septiembre de 2014;73(3):259-66.
  23. Crivellaro VR, Zielak JC, Deliberador TM, de Oliveira ND, Santos FR, Storrer CLM. Pneumatization within a maxillary sinus graft: a case report. *International Journal of Implant Dentistry* [Internet]. diciembre de 2016 [citado el 10 de febrero de 2019];2(1). Disponible en: <http://journalimplantdent.springeropen.com/articles/10.1186/s40729-015-0036-9>
  24. Lombardi T, Bernardello F, Berton F, Porrelli D, Rapani A, Camurri Piloni A, Fiorillo L, Di Lenarda R, Stacchi C. Efficacy of Alveolar Ridge Preservation after Maxillary Molar Extraction in Reducing Crestal Bone Resorption and Sinus Pneumatization: A Multicenter Prospective Case-Control Study. *Biomed Res Int*. 2018 nov 4; 2018:9352130. doi: 10.1155/2018/9352130. PMID: 30519592; PMCID: PMC6241373.
  25. Tadinada A, Jalali E, Al-Salman W, Jambhekar S, Katechia B, Almas K. Prevalence of bony septa, antral pathology, and dimensions of the maxillary sinus from a sinus augmentation perspective: A retrospective cone-beam computed tomography study. *Imaging Science in Dentistry*. 2016;46(2):109.
  26. Ryu J, Choi S-H, Cha J-Y, Lee K-J, Hwang C-J. Retrospective study of maxillary sinus dimensions and pneumatization in adult patients with an anterior open bite. *American Journal of Orthodontics and Dentofacial Orthopedics*. noviembre de 2016;150(5):796-801.
  27. Rennie C, Haffajee M., Satyapal KS. Shape, Septa and Scalloping of the Maxillary Sinus. *International Journal of Morphology*. septiembre de 2017;35(3):970-8.
  28. Jinfeng L, Jinsheng D, Xiaohui W, Yanjun W, Ningyu W. The Pneumatization and Adjacent Structure of the Posterior Superior Maxillary Sinus and Its Effect on Nasal Cavity Morphology. *Medical Science Monitor*. el 29 de agosto de 2017; 23:4166-74.
  29. Hamdy RM, Abdel-Wahed N. Three-dimensional linear and volumetric analysis of maxillary sinus pneumatization. *Journal of Advanced Research*. mayo de 2014;5(3):387-95.
  30. Restoy A, Pizarro VL, Ordóñez V, Lara J, Doussinague BR, Domínguez-Mompell JL. Tratamiento del maxilar posterior atrófico mediante técnica de reconstrucción tridimensional con elevación de seno y abordaje «en tunnel». *Revista Española de Cirugía Oral y Maxilofacial*. enero de 2015;37(1):7-14.

#### Conflictos de intereses

Los autores señalan que no existe conflicto de intereses durante la realización del estudio, no se recibió fondos para la realización del mismo, el presente solo fue sometido a la Revista Científica "Especialidades odontológicas UG" para su revisión y publicación

#### Financiamiento

Los autores indican la utilización de fondos propios para la elaboración del trabajo de investigación.

#### Declaración de contribución

Todos los autores han contribuido en elaboración del trabajo de investigación, en las diferentes partes del mismo