

## Bosniak Kategori 3 Kistik Kitlelerde Malignite Göstergesi Olarak Lezyon Boyutunun Önemi

The Importance of Lesion Size as an Indicator of Malignancy in Bosniak Category 3 Cystic Renal Masses

Ertuğrul Şefik<sup>1</sup>, İbrahim Halil Bozkurt<sup>1</sup>, Gülşen Yücel Oğuzdoğan<sup>2</sup>, Mehmet Erhan Aydın<sup>1</sup>, Serdar Çelik<sup>1</sup>, İsmail Basmacı<sup>1</sup>, Sacit Nuri Görgel<sup>3</sup>, Bülent Günlüsoy<sup>1</sup>, Tansu Değirmenci<sup>1</sup>

<sup>1</sup> Sağlık Bilimleri Üniversitesi, İzmir Bozyaka Eğitim ve Araştırma Hastanesi, Üroloji Kliniği

<sup>2</sup> Sağlık Bilimleri Üniversitesi, İzmir Bozyaka Eğitim ve Araştırma Hastanesi, Radyoloji Kliniği

<sup>3</sup> İzmir Katip Çelebi Üniversitesi Tıp Fakültesi, Üroloji Kliniği



Geliş tarihi (Submitted): 10.05.2018

Kabul tarihi (Accepted): 08.08.2019

### Yazışma / Correspondence

Ertuğrul Şefik

ORCID: 0000-0002-7514-7133

Sağlık Bilimleri Üniversitesi, İzmir Bozyaka Eğitim ve Araştırma Hastanesi, Üroloji Kliniği, Saim Çıkrıkcı Cd. No:39 Karabağlar İzmir

Tel: 0531 791 5285

E-mail: sefikanamur@yahoo.com



Bu eser [Creative Commons Atf-GayriTicari 4.0](https://creativecommons.org/licenses/by-nc/4.0/) Uluslararası Lisansı ile lisanslanmıştır.

### Özet

**Amaç:** Cerrahi olarak çıkarılan Bosniak 3 renal kistlerde lezyon boyutunun malignite ile ilişkisini değerlendirmek

**Gereç ve Yöntemler:** Ocak 2010 ve Aralık 2018 tarihleri arasında kistik renal kitle nedeniyle radikal/parsiyel nefrektomi yapılan hastalar retrospektif olarak incelendi. Preoperatif bilgisayarlı tomografi (BT) ve/veya Magnetik Resonans Görüntüleme (MRG) görüntülerinde Bosniak 3 olarak değerlendirilen 52 hasta çalışmaya dahil edildi. Bosniak 3 lezyonlar arasında ROC Curve analizi yapılarak maligniteyi öngören tümör boyutu cut-off değeri bulundu. Bu değer altında ve üstünde tümör boyutuna sahip hastalar hasta karakteristikleri ve histopatolojik veriler açısından karşılaştırıldı.

**Bulgular:** Ortalama hasta yaşı 54.2±13.1 ve ortalama takip süresi 39.9±25.2 aydı. Tüm Bosniak 3 lezyonlar için malignite oranı 63.5% olarak gözlemlendi. Malign ve benign patolojisi olan hastaların hasta karakteristiklerine göre karşılaştırılmasında erkek cinsiyet ve düşük tümör boyutu hem tek değişkenli hem de çok değişkenli analizde malignite ile ilişkili olarak bulundu. ROC Curve analizinde maligniteyi öngören kist boyutu cut-off değeri 45 mm saptandı (AUC=0.735, p=0.005). Tümör boyutu ≤45 mm (Grup 1) ve >45 mm (Grup 2) olmasına göre hastalar iki gruba ayrıldı. Malignite oranı iki grupta sırasıyla 77.8% ve 48% olarak bulundu (p=0.026, OR:0.26, CI:0.079-0.875).

**Sonuç:** Bosniak 3 böbrek kistlerinde düşük tümör boyutu malignite göstergesi olarak bulunmuştur.

**Anahtar Kelimeler:** böbrek kistleri; Bosniak sınıflaması; lezyon boyutu; malignite

### Abstract

**Objective:** To evaluate the relationship between lesion size and malignancy rates in surgically removed Bosniak 3 renal cysts.

**Material and Methods:** Patients who underwent radical / partial nephrectomy for cystic renal mass between January 2010 and December 2018 were retrospectively analyzed. Fifty two patients who were diagnosed as Bosniak 3 renal cyst in preoperative computed tomography (CT) and / or Magnetic Resonance Imaging (MRI) images were included in the study. ROC Curve analysis was performed among Bosniak 3 lesions and tumor size cut-off value predicting malignancy was found. Patients with tumor size below and above this value were compared in terms of patient characteristics and histopathological data.

**Results:** The mean patient age was 54.2 ± 13.1 years and the mean follow-up period was 39.9 ± 25.2 months. The malignancy rate for all Bosniak 3 lesions was 63.5%. Male gender and low tumor size were correlated with malignancy in both univariate and multivariate analysis in comparison of patients with malignant and benign pathology. In the ROC Curve analysis, the cut-off value of the cyst, which predicted malignancy, was 45 mm (AUC = 0.735, p = 0.005). Patients were divided into two groups according to tumor size ≤45 mm (Group 1) and > 45 mm (Group 2). The malignancy rate was 77.8% and 48% in Group 1 and 2, respectively (p = 0.026, OR: 0.26, CI: 0.079-0.875).

**Conclusion:** In Bosniak 3 renal cysts, low tumor size was found to be associated with malignancy.

**Keywords:** Renal cysts; Bosniak classification; lesion size; malignancy

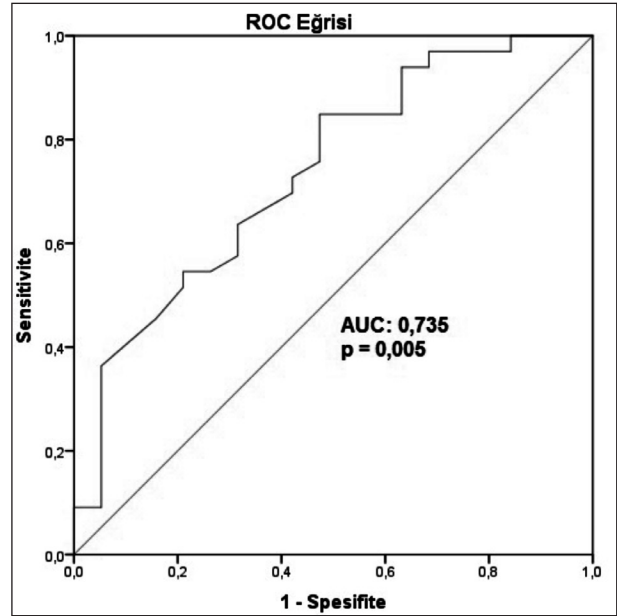
## GİRİŞ

Kistik böbrek tümörleri tüm böbrek tümörlerinin yaklaşık 7%' sini oluşturmaktadır (1). Bosniak sınıflaması kistik böbrek kitlelerinin malignite ihtimalini değerlendirmek için ilk kez Bosniak ve ark. tarafından bilgisayarlı tomografi (BT) görüntülerine bağlı olarak geliştirilen bir sınıflamadır (2). Bosniak 1 ve 2 lezyonlar benign lezyonlar olarak kabul edilmektedir. Orijinal Bosniak sınıflamasına sonraki modifikasyonlarda dahil edilen Bosniak 2f lezyonlar malignite ihtimali nedeniyle takip gerektiren lezyonlar olarak tarif edilmiştir (3,4,5). Bosniak 3 ve 4 lezyonlar ise günümüzde cerrahi olarak çıkarılması önerilen kistlerdir. Cerrahi olarak çıkarılan Bosniak 3 kistlerin yaklaşık 50% sinin benign patolojiye sahip olması ve hastaların neredeyse yarısında fazladan tedavi yapıyor olması bu kategoriyi ürologlar açısından sorunlu bir grup yapmaktadır. Bosniak 3 kistlerde malignite göstergesi olarak kullanılacak yeni ölçütler bu gruba yaklaşımı değiştirebilecektir. Malignite riski yüksek lezyonların düşük olanlardan ayrılabilmesi, hastaların preoperatif daha iyi bilgilendirilmesine ve aynı zamanda bu hastaların aktif izlem seçeneğine daha güvenli bir şekilde yönlendirilmesine olanak verebilir.

Biz bu çalışmada, Bosniak 3 kistlerde preoperatif görüntüleme kist boyutunun maligniteyi öngörmedeki önemini araştırmayı amaçladık.

## GEREÇ VE YÖNTEMLER

Hastane etik kurul komitesinden alınan etik onay sonrası Ocak 2010 ve Aralık 2018 tarihleri arasında kliniğimizde kistik renal kitle nedeniyle radikal/parsiyel nefrektomi yapılan hastalar retrospektif olarak incelendi. Daha önce böbrek cerrahisi geçirmiş olan, böbrek kisti nedeniyle herhangi bir girişim yapılmış olan ve eksik verisi olan hastalar dışlandı. Hasta verilerine, hastane bilgi-işlem sistemi (Probel) ve görüntüleme sistemi (Picture Archiving and Communication System (PACS) ) kullanılarak ulaşıldı. Operasyon öncesi son 3 ay içerisinde çekilmiş olan kontrastlı abdominal bilgisayarlı tomografi (BT) ve Magnetik Resonans Görüntüleme (MRG) görüntülerinde Bosniak 3 olarak değerlendirilen (Tablo 1) ve opere edilen hastalar çalışmaya dahil edildi. Hasta karakteristikleri, radyolojik bulgular ve histopatolojik sonuçlar kayde-



Şekil 1: Maligniteyi öngören tümör boyutuna ait ROC eğrisi

dildi. Bosniak 3 lezyonlar arasında ROC Curve analizi yapılarak maligniteyi öngören tümör boyutu cut-off değeri bulundu. Bu değer altında ve üstünde tümör boyutuna sahip hastalar hasta karakteristikleri ve histopatolojik veriler açısından karşılaştırıldı.

Cerrahi; tümör yeri, boyutu, hasta özellikleri ve cerrahın tecrübesine bağlı olarak açık veya laparoskopik parsiyel/radikal nefrektomi olarak gerçekleştirildi. Takip protokolünde düşük riskli tümörü olan hastalar altıncı ayda ultrasonografi ve sonrasında yıllık BT ile, orta ve yüksek riskli tümörü olan hastalar ise altıncı ay ve sonrasında yıllık BT ile takip edildi.

### İstatistiksel analiz

Verilerin analizinde Statistical Package for Social Sciences, version 20.0 (SPSS, Chicago, Ill) programı kullanıldı. Hastalar öncelikle patolojisi malign ve benign olan hastalar diye iki gruba ayrıldı. Gruplar arası analizde Mann-Whitney U test, Chi-square test ve Fisher's Exact test kullanıldı. Maligniteyi öngören tümör boyutu cut-off değerini saptamak ve sensitivite ile spesifite değerlerini ortaya koymak için ROC Curve analizi kullanıldı. Daha sonra hastalar bu cut-off değerinin altında (Grup 1) ve üstünde (Grup 2) tümör boyutuna sahip hastalar diye iki gruba ayrıldı. Bu iki grubun karşılaştırılmasında da yine Mann-Whitney U test, Chi-square test ve Fisher's Exact test kullanıldı.

di. Sonuçlar ortalama  $\pm$  SS olarak verildi. Ancak analiz medyan veri üzerinden yapıldı. İstatistiksel anlamlı fark  $p<0.05$  olarak tanımlandı.

### BULGULAR

Çalışmaya preoperatif görüntüleme de Bosniak 3 kist tanısı konulmuş ve opere edilmiş 52 hasta dahil edildi. Ortalama hasta yaşı  $54.2\pm 13.1$  idi ve hastaların 34'ü erkek 18'i kadındı. Ortalama takip süresi  $39.9\pm 25.2$  aydı. Histopatolojik incelemede 33 hastada (%63.5) malignite saptanırken 19 hastada (%36.5) benign patoloji gözlemlendi. Hastalara ait karakteristik veriler Tablo 2 de gösterilmiştir. Malign ve benign patolojisi olan hastaların hasta karakteristiklerine göre karşılaştırılmasında erkek cinsiyet ve düşük tümör boyutu hem tek değişkenli hem de çok değişkenli analizde istatistiksel anlamlı olarak bulundu (Tablo 3). Yapılan ROC Curve analizinde maligniteyi öngören kist boyutu cut-off değeri 45 mm saptandı ( $AUC=0.735$ ,  $p=0.005$ ) (Şekil 1). Buna göre sensitivite değeri %63.6, spesifite değeri %68.4 olarak bulundu. Tümör boyutu  $\leq 45$  mm (Grup 1) ve  $>45$  mm (Grup 2) olmasına göre hastalar iki gruba ayrıldı. Grup 1'de 27 hastanın 21'inde malignite olduğu, Grup 2'de ise 25 hastanın 12'sinde malignite olduğu gözlemlendi ( $p=0.026$ ,  $OR:0.26$ ,  $CI:0.079-0.875$ ). İki grubun hasta özellikleri ve histopatolojik veriler açısından karşılaştırılması Tablo 4 de gösterilmiştir.

### TARTIŞMA

Bu çalışmada Bosniak 3 kistlerde tümör boyutunun malignite ile olan ilişkisini değerlendirdik. Çalışmamızda erkek cinsiyet ve düşük lezyon boyutunun malignite ile ilişkili olduğunu bulduk. Kist boyutu olarak 45 mm sınır değer olarak alındığında malignite için sensitivite değeri %63,6, spesifite değeri %68,4 olarak bulunmuştur.

Kistik malign böbrek tümörlerinin prognozunun diğer böbrek tümörlerine göre çok daha iyi olduğu, daha az agresif patolojik özelliklere sahip oldukları ve cerrahi sonrası nüks veya metastaz riskinin çok düşük olduğu önceki çalışmalarda gösterilmiştir (10,11).

Bosniak 3 lezyonlara yaklaşım halen tartışmalı bir konu olarak görülmektedir. Günümüzde bu hastaların yaklaşık yarısına radikal/parsiyel nefrektomi yapılarak fazladan tedavi edilmektedir. Çalışmamızda Bosniak

**Tablo 1.** Bosniak tip 3 kistlerde BT ve MRG bulguları

Kalın düzensiz kalsifikasyon
Düzensiz ya da kalın duvar ya da septa (4mm ya da daha kalın)
Multisepta
Septa- duvarda 3 mm ya da daha küçük konveksite oluşturan geniş açılı yumuşak doku komponenti
Tanımlanan bu komponentlerde fark edilebilir ölçülebilir kontrast tutulmuşu

**Tablo 2.** Hasta özellikleri

Veri	Değer (n=52)		
Yaş (yıl), ort $\pm$ SS (aralık)	54.2 $\pm$ 13.1 (27-78)		
Takip süresi (ay), ort $\pm$ SS (aralık)	39.9 $\pm$ 25.2 (1-97)		
Cinsiyet, n (%)	Erkek	34 (65.4)	
	Kadın	18 (34.6)	
Hipertansiyon, n (%)	Var	12 (23.1)	
Tümör tarafı, n (%)	Sağ	26 (50)	
	Sol	26 (50)	
Tümör boyutu (mm), ort $\pm$ SS (aralık)	57.3 $\pm$ 43.4 (16-230)		
Operasyon şekli, n (%)	AP	23 (44.2)	
	AR	25 (48.1)	
	LP	3 (5.8)	
	LR	1 (1.9)	
Histopatolojik tip, n (%)	Benign	19 (36.5)	
	Malign (n=33)	cRCC	22 (66.7)
		pRCC	6 (18.2)
		chRCC	2 (6.1)
	mcRCC	3 (9.1)	
Patolojik T evresi, n=33 (%)	T1a	20 (60.6)	
	T1b	9 (27.3)	
	T2a	3 (9.1)	
	T2b	0 (0)	
	T3a	1 (3)	
	T3b	0 (0)	
Fuhrmann grade, n=33 (%)	Grade 1-2	32 (97)	
	Grade 3-4	1 (3)	
Pozitif cerrahi sınır, n (%)	1 (1.9)		
Patolojik tümör boyutu (mm), ort $\pm$ SS (aralık)	46.4 $\pm$ 33.3 (10-150)		
Lokal rekürrens, n (%)	0 (0)		
Mortalite, n (%)	0 (0)		
Kanser spesifik mortalite, n (%)	0 (0)		

AP: Açık parsiyel nefrektomi

AR: Açık radikal nefrektomi

LP: Laparoskopik parsiyel nefrektomi

LR: Laparoskopik radikal nefrektomi

cRCC: Berrak hücreli renal hücreli karsinom

pRCC: papiller renal hücreli karsinom

chRCC: Kromofob hücreli renal hücreli karsinom

mcRCC: multistik renal hücreli karsinom

**Tablo 3.** Malign ve benign Bosniak 3 kistlerin hasta karakteristiklerine göre karşılaştırılması

Hasta özellikleri		Malign Bosniak 3 (n=33)	Benign Bosniak 3 (n=19)	p	p*
Yaş (yıl), ort±SS (aralık)		55.2±13.2 (31-78)	52.6±13.1 (27-76)	0.499	-
Cinsiyet, n (%)	Erkek	27 (81.8)	7 (36.8)	<b>0.001</b>	<b>0.001</b> HR:11.3 CI:2.6-50.3
	Kadın	6 (18.2)	12 (63.2)		
Hipertansiyon, n (%)	Var	7 (21.2)	5 (26.1)	0.674	-
Tümör boyutu (mm), ort±SS (aralık)		44.2±27.5 (16-151)	80±55.9 (21-230)	<b>0.005</b>	<b>0.008</b> HR:0.97 CI:0.95-0.99

Tek değişkenli analizde Mann-Whitney U test ve Chi-square test, çok değişkenli analizde Binary logistic regresyon analizi kullanılmıştır.

**Tablo 4.** Hasta özellikleri ve patolojik sonuçlar açısından iki grubun karşılaştırılması

Veri		Grup 1 (n=27)	Grup 2 (n=25)	p*
Yaş (yıl), ort±SS (aralık)		54.9±12.9 (31-76)	53.6±13.5 (27-78)	0.804
Takip süresi (ay), ort±SS (aralık)		38.4±40 (1-97)	41.5±25.2 (1-94)	0.621
Cinsiyet, n (%)	Erkek	19 (70.4)	15 (60)	0.432
	Kadın	8 (29.6)	10 (40)	
Hipertansiyon, n (%)	Var	6 (22.2)	6 (24)	0.879
Malignensi, n (%)	Benign (n=19)	6 (22.2)	13 (52)	<b>0.026</b>
	Malign (n=33)	21 (77.8)	12 (48)	
Histopatolojik tip (n=33), n (%)	cRCC	16 (76.2)	6 (50)	0.342
	pRCC	2 (9.5)	4 (33.3)	
	chRCC	1 (4.8)	1 (8.3)	
	mcRCC	2 (9.5)	1 (8.3)	
Fuhrmann grade (n=33), n (%)	Grade 1-2	20 (95.2)	12 (100)	0.636
	Grade 3-4	1 (4.8)	0 (0)	

Gruplar Mann-Whitney U test, Chi-square test ve Fisher's Exact test kullanılarak karşılaştırılmıştır

3 kistlerin malignite oranı 63,5% olarak bulunmuştur. Bizim hastalarımızda gördüğümüz malignite oranı yayınlanmış birçok çalışmayla uyumlu olarak görülmektedir (12,13).

Bosniak sınıflamasının ilk çıkışı BT üzerinden olmasına rağmen son dönemde MRG de kistik kitlelerin tanısında sık kullanılan bir yöntem haline gelmiştir. Çalışmalarda MRG nin kistik kitlelerin değerlendirilmesi ve sınıflandırılmasında BT ile eşdeğerde kullanılabileceği gösterilmiştir (6). Son dönemde kontrastlı ultrasonografinin (CEUS) kistik kitlelerin tanı ve sınıflandırılmasında daha etkin olarak kullanılabileceğini bildiren çalışmalar yayınlanmıştır (9). Bizim hasta grubumuzda 17 hasta sadece BT ile, 14 hasta sadece MRG ile 21 hasta ise hem BT hem de MRG ile değerlendirilmiştir.

Bosniak 3 lezyonların malignite oranlarının göreceli olarak düşük olması ve malign olanların da nüks ve metastaz gibi kötü prognostik özelliklerinin çok az olması bu lezyonlarda aktif izlem seçeneğinin giderek yükselen bir ilgiyle savunulmasına yol açmaktadır (14,15). Ancak aktif izleme alınacak hastalarda prog-

resyon ve malignite ihtimali açısından yüksek ve düşük riskli hastaları belirlemek için belirlenmiş standart risk faktörleri henüz yoktur. Şu an için malignite ihtimalini belirlemede klinisyenlerin elindeki en önemli gösterge Bosniak sınıflaması olarak görülmektedir.

Kompleks özelliklere sahip böbrek kistlerinde tanısal amaçlı biyopsi tercih edilen bir yöntem değildir. Küçük böbrek tümörlerinde perkütan biyopsinin tanısal değeri yaklaşık 85% olarak bulunmuştur (16). Ancak kistik kitlelerde kistik komponentin büyüklüğüne bağlı olarak tanı oranı daha düşük görülebilir. Posaelski ve ark. düşük tümör boyutu, kontrastlanmanın az olması ve cilt-tümör mesafesinin uzun olmasının tanı koydurucu biyopsi ihtimalini azalttığını göstermişlerdir (17). Negatif biyopsi sonucu klinisyen için bir değer taşımamaktadır. Ayrıca biyopsi işlemi sırasında meydana gelebilecek kanama ve kist sıvısının dışarı çıkması gibi durumlar daha sonraki takip sürecini daha da zorlaştırabilecektir.

Yeni yayınlanmış dar hasta grubuna sahip bir retrospektif çalışmada Bosniak 3 kistlerin malignite oranı 60% olarak bulunmuştur. Aynı çalışmada <4 cm lez-

yonlarda malignitenin daha sık görüldüğü gözlenmiş (15). Yine yakın tarihli bir çalışmada, Bosniak 3 kistlerde hipertansiyon, obezite, sigara içiciliği ve düşük tümör boyutu malignite için yüksek risk faktörü olarak bulunmuştur (18). Aynı çalışmada malign Bosniak 3 kistlerin oranı 38% olarak bulunmuştur ki bu, genel olarak literatürde gördüğümüz oranlara göre düşüktür. Mevcut çalışmamızda biz, Bosniak 3 kiste sahip hastalarda histopatolojik incelemede 63,5% maligniteye rastladık. Lezyon boyutu 45 mm nin üstündeki hastalarda ise bu oran 48% olarak bulunmuştur.

Çalışmamızın bazı kısıtlılıkları vardır. Bunlar; retrospektif dizayna sahip bir çalışma olması ve preoperatif görüntüleme yöntemlerinde standardizasyonun olmaması olarak sayılabilir. Çalışmamızda tüm Bosniak 3 kistlerin opere edilmiş olması ve histopatolojik konfirmasyonunun yapılmış olması çalışmamızın güçlü yanı olarak görülebilir.

## SONUÇ

Bu çalışmada Bosniak 3 böbrek kistlerinde düşük tümör boyutunun maligniteyi öngörmek için bir değişken olarak kullanılabilmesi bulunmuştur. Bosniak 3 kistlerde maligniteyi öngörmek için kullanılacak standardize edilmiş klinik ve radyolojik göstergelere ihtiyaç vardır. Daha fazla hasta sayısı ve daha fazla değişken incelenerek yapılacak çalışmalar bu konuya ışık tutabilir.

## KAYNAKLAR

- Ascenti G, Mazziotti S, Zimbaro G, et al Complex cystic renal masses: characterization with contrast-enhanced US. *Radiology* 2007;243: 158-165 DOI: 10.1148/radiol.2431051924
- Bosniak MA. The current radiological approach to renal cysts. *Radiology* 1986;158:1-10. DOI: 10.1148/radiology.158.1.3510019
- Bosniak MA. Diagnosis and management of patients with complicated cystic lesions of the kidney. *AJR Am J Roentgenol* 1997;169:819-21.
- Bosniak MA. Problems in the radiologic diagnosis of renal parenchymal tumors. *Urol Clin North Am* 1993;20:217-30.
- Israel GM, Bosniak MA. Follow-up CT of moderately complex cystic lesions of the kidney (Bosniak category IIF). *AJR Am J Roentgenol* 2003;181:627-33.
- Schoots IG, Zaccari K, Hunink MG, Verhagen PCMS. Bosniak classification for complex renal cysts reevaluated: a systematic review. *J Urol* 2017;198:12-21. DOI: 10.1016/j.juro.2016.09.160.
- Balci NC, Semelka RC, Patt RH, et al. Complex renal cysts: Findings on MR imaging. *AJR Am J Roentgenol* 1999;172:1495-500. <https://doi.org/10.2214/ajr.172.6.10350279>.
- Israel GM, Hindman N, Bosniak MA. Evaluation of cystic renal masses: Comparison of CT and MR imaging by using the Bosniak classification system. *Radiology* 2004;231:365-71. <https://doi.org/10.1148/radiol.2312031025>.
- Defortescu G, Cornu JN, Bejar S, et al. Diagnostic performance of contrast-enhanced ultrasonography and magnetic resonance imaging for the assessment of complex renal cysts: A prospective study. *Int J Urol* 2017;24:184-9. DOI: 10.1111/iju.13289.
- Park, J. J., Chang Jeong, B., Kim, C. K. et al.: Postoperative Outcome of Cystic Renal Cell Carcinoma Defined on Preoperative Imaging: A Retrospective Study *J Urol* 2016.
- Jhaveri, K., Gupta, P., Elmi, A. et al.: Cystic Renal Cell Carcinomas: Do They Grow, Metastasize, or Recur? *American Journal of Roentgenology* 2013;201: W292.
- Cloix PX, Martin X, Pangaud C, et al. Surgical management of complex renal cysts: A series of 32 cases. *J Urol* 1996;156:28-30. [https://doi.org/10.1016/S0022-5347\(01\)65928-7](https://doi.org/10.1016/S0022-5347(01)65928-7).
- Smith AD, Remer EM, Cox KL, et al. Bosniak category IIF and III cystic renal lesions: Outcomes and associations. *Radiology* 2012;262:152-60. <https://doi.org/10.1148/radiol.11110888>.
- El-Mokadem I, Budak M, Pillai S, et al. Progression, interobserver agreement, and malignancy rate in complex renal cysts (≥ Bosniak category IIF). *Urol Oncol*. 2014;32(1):24.e21-7. doi: 10.1016/j.urolonc.2012.08.018.
- Lam CJ, Kapoor A. The true malignancy risk of Bosniak III cystic renal lesions: Active surveillance or surgical resection? *Can Urol Assoc J* 2018;12(6):E276-80. <http://dx.doi.org/10.5489/cuaj.4960>.
- Volpe A, Mattar K, Finelli A, et al. Contemporary results of percutaneous biopsy of 100 small renal masses: a single center experience. *J Urol* 2008;180:2333-2337.
- Posielski NM, Bui A, Wells SA, et al. Risk Factors for Complications and Nondiagnostic Results following 1,155 Consecutive Percutaneous Core Renal Mass Biopsies. *J Urol* 2019;5:101097JU0000000000000113. doi: 10.1097/JU.0000000000000113. Epub ahead of print.
- Oh TH, Seo IY The role of Bosniak classification in malignant tumor diagnosis: A single institution experience *ICUrology* 2016;57:100-105. <http://dx.doi.org/10.4111/icu.2016.57.2.100>.