

Real Time Elastografinin Etkinliği: Kortikomedüller Strain Oranı Üriner Obstrüksiyonun Tanı ve Takibinde Kullanılabilir mi?

The Effectiveness of Real Time Elastography: May the Corticomedullary Strain Rate Be Used in the Diagnosis and Follow-Up of Urinary Obstruction?

Soner Çoban¹, Ünal Kurtoğlu², Ali Rıza Türkoğlu¹, Muhammet Güzelsoy¹, Murat Öztürk¹, Abdullah Gül¹, Efe Önen¹, Osman Akyüz³, Metin Kılıç¹

¹ Sağlık Bilimleri Üniversitesi, Yüksek İhtisas Araştırma ve Eğitim Hastanesi, Üroloji Bölümü, Bursa, Türkiye

² Acıbadem Hastanesi, Radyoloji Bölümü, Bursa, Türkiye

³ Biruni Üniversitesi Tıp Fakültesi, Üroloji Bölümü, Anabilim Dalı, İstanbul, Türkiye



Geliş tarihi (Submitted): 22.07.2019

Kabul tarihi (Accepted): 11.12.2019

Yazışma / Correspondence

Dr. Soner Çoban

Sağlık Bilimleri Üniversitesi, Yüksek İhtisas Araştırma ve Eğitim Hastanesi, Üroloji Bölümü, Bursa

E-mail: drsonercoban75@gmail.com

Tel: 0224 294 40 00

ORCID

S.Ç. 0000-0002-4687-8754

Ü.K. 0000-0003-4052-6130

AR.T. 0000-0003-0928-8269

M.G. 0000-0002-7249-4332

M.Ö. 0000-0002-5660-2022

A.G. 0000-0003-4002-4659

E.Ö. 0000-0001-9898-7808

O.A. 0000-0002-1402-7664

M.K. 0000-0003-4255-731X



Bu eser [Creative Commons Atf-GayriTicari 4.0](https://creativecommons.org/licenses/by-nc/4.0/) Uluslararası Lisansı ile lisanslanmıştır.

Özet

Amaç: Üriner obstrüksiyonun tanı ve takibinde kortikomedüller strain oranının (SR) kullanılabilirliğini araştırmak.

Gereç ve Yöntemler: Hastanemiz üroloji kliniğine renal kolikle başvuran hastalardan taşa bağlı unilateral üriner obstrüksiyon tanısı BT ile konulmuş 18-60 yaş arası 40 gönüllü (26 erkek, 14 kadın) hasta çalışmaya alındı. Hastalar iki gruba ayrıldı. Taşa sekonder hidronefrotik böbrek grup 1 iken yine aynı hastaların kontralateral sağlam böbrekleri kontrol grubu (grup 2) olarak dahil edildi. Hastaların yaş, cinsiyet, ne kadar zamandır renal kolik olduğu, tansiyon, body mass indexi (BMI) kaydedildi. Hastalara, abdominal radyolojide 8 yıl deneyimli, tek radyoloji uzmanı tarafından renal ultrasonografi, doppler ultrasonografi ve Real Time Elastografi (RTE) incelemesi yapıldı. Bu üç ölçümün ortalaması istatistiksel analizde kullanıldı. Dekompresyon fazında böbreğin cilde en yakın kesiminden B moda belirlenen medulla ve kortekste ilgilenilen bölge işaretlenerek gerinim oranı (SR) ölçüldü.

Bulgular: Hem aynı hastanın taşa sekonder hidronefrotik böbreğine (grup 1), hem de kontralateral sağlam böbreğe (grup 2) bakılması nedeniyle gruplar arasında yaş farkı yoktu. Renal pelvis çapı ile obstrükte böbrekteki resistive index (RI) arasında pozitif korelasyon bulduk ($p=0.006$ ve $r=0.446$). Hidronefrotik böbreklerin ortalama kortikomedüller SR değerleri (0,225(0,01-2,40)) ile kontralateral normal böbreklerin ortalama SR değeri

Abstract

Objective: To investigate the utility of corticomedullary strain ratio (SR) in the diagnosis and follow-up of urinary obstruction.

Material and Methods: Forty volunteer patients (26 males, 14 females) aged between 18-60 years, who were admitted to our out-patient urology clinic with renal colic due to stone and diagnosed as unilateral urinary tract obstruction via CT, were included in the study. Contralateral intact kidneys of the same patients were accepted as control group. Namely, two groups were formed as hydronephrotic kidneys (group 1) and contralateral intact kidneys (group 2). The age, gender, duration of renal colic, blood pressure and BMI of the all patients were also recorded. Patients were examined with renal ultrasonography, doppler ultrasonography and Real Time Elastography (RTE) by a single radiologist with 8 years of experience in abdominal radiology. The average of these three measurements was used in statistical analysis. Strain ratio (SR) was measured by marking the region of interest in the medulla and cortex determined in B mode during the decompression phase.

Results: Mean age of the patients was 43.17 ± 11.39 years. We found a positive correlation between renal pelvic diameter and RI in obstructed kidney ($p=0.006$ ve $r=0.446$). There was a significant difference in terms of mean corticomedullary SR values between group 1 (0,225(0,01-2,40)) and group 2 (0,385(0,09-3,27)) ($p=0.025$). Also, we observed statistically significant difference between group 1

leri (0,385(0,09-3,27)) arasında istatistiksel olarak anlamlı farklılık saptadık ($p=0.025$). Ayrıca hidronefrotik böbreklerin ortalama arterial doppler değerleri (0.64 ± 0.06) ile normal böbreklerin arterial doppler değerleri (0.60 ± 0.05) arasında istatistiksel olarak anlamlı farklılık da mevcuttu ($p=0.026$).

Sonuç: Noninvaziv bir yöntem olan RTE ile renal kortikomedüller SR ölçümü üriner obstrüksiyon tanı ve takibinde kullanılabilir. Bu bulgu literatürde tanımlanmış olan üriner obstrüksiyondaki artmış arterial RI verileri ile desteklenmektedir.

Anahtar Kelimeler: Elastography, Kortikomedüller Strain Oranı (SR), Üriner Obstrüksiyon

(0.64 ± 0.06) and group 2 (0.60 ± 0.05) in terms of the mean arterial doppler values ($p=0.026$).

Conclusion: The measurement of renal corticomedullary SR by RTE, which is a noninvasive method, can be used in the diagnosis and follow-up of urinary obstruction. These findings are supported by increased arterial RI data in urinary obstruction described in the literature.

Keywords: Elastography, Corticomedullary Strain Ratio, Urinary Tract Obstruction

GİRİŞ

Renal kortikomedüllerdeki değişiklikler bir çok çeşitli etiyojilere sekonder olarak böbrek parankim hasarı ve böbrek yetmezliği ile ilişkilendirilmiştir. Renal biyopsi, glomerüloskleroz ve interstisyel fibrozisin derecesini gösterir ancak invazivdir ve pratik olmayan bir metoddur. Son zamanlarda renal fibrozisi gösterme potansiyeli olan metodlar ilgi odağı olmuştur. Bu nedenle tanının konulmasında radyolojik yöntemlerden de faydalanılmaktadır. Görüntüleme yöntemleriyle tespit edilmiş renal anomaliler de kronik böbrek yetmezliği tanı kriterleri içerisinde bulunmaktadır (2). Renal elastografi, ultrasonografik bir metod olup yine son yıllarda kronik böbrek hastaları ve renal transplant hastalarında fibrozisi göstermesi ve pratik olması nedeniyle kullanım alanı bulmuş bir yöntemdir (3). Üriner obstrüksiyonda (ÜO) renal medullayı oluşturan tübülointerstisyel alanda fibrozis gelişir. Fibrosis renal fonksiyon kaybının ve kronik böbrek hastalıklarının majör belirleyicisidir. Obstrüksiyonda fibrozis öncelikle medullada sertliğe neden olarak medulla ve korteks arasındaki strain oranını değiştirir.

Real Time Elastografi (RTE) komşu dokular arasındaki sertlik-gerinim (strain) farklılığını semikantitatif olarak ölçebilen yeni bir ultrasonografi yöntemidir. Böbrekte görülen malign ve benign kitlelerin ayırıcı tanısı genellikle biyopsi ve operasyon ile yapılmaktadır. Elastografi'nin yine son zamanlarda böbrek kitlelerinin natürü hakkında da değerli bilgiler verdiği gösterilmiştir (4). Literatürü taradığımızda taşlı ve hidronefrotik böbreklerde kortikomedüller strain oranına bakılmadığını gördük.

Bu nedenle biz de taş sekonder hidronefrotik böbrek ile aynı hastanın sağlam böbreği arasında kortikomedüller strain oranı (SR) ve renal arterial resistive index (RI) arasındaki ilişkiyi araştırdık.

GEREÇ VE YÖNTEMLER

Kurumumuzdan alınan etik kurul onayı sonrası, hastanemiz üroloji kliniğine renal kolikle başvuran hastalardan, taş bağlı unilateral üriner obstrüksiyon tanısı BT ile konulmuş, 18-60 yaş arası 40 gönüllü (26 erkek, 14 kadın) hasta çalışmaya alındı. Hastalar iki gruba ayrıldı. Taşa sekonder hidronefrotik böbrek grup 1 iken yine aynı hastaların kontralateral sağlam böbrekleri kontrol grubu (grup 2) olarak dahil edildi. Hastaların yaş, cinsiyet, ne kadar zamandır renal koliği olduğu, tansiyon, Body mass indexi (BMI) kaydedildi.

Üriner sistem operasyonu geçirmiş hastalar, bilateral üriner obstrüksiyonu, hipertansiyonu, BMI ≥ 30 olanlar, herhangi bir böbreği normalden küçük olanlar, tek böbreği olanlar ve inceleme esnasında yeterli kooperasyon kurulamayanlar (1 erkek, 3 kadın) çalışma dışında tutuldu.

Bütün hastalara, abdominal radyolojide 8 yıl deneyimli, tek radyoloji uzmanı tarafından renal ultrasonografi, doppler ultrasonografi ve RTE incelemesi yapıldı. Hastalar su içirilmeden, mesane boşken kontralateral dekübit pozisyonda yatırılarak Toshiba Aplio 500 system (Toshiba Medical Systems Co., Ltd. Japan) ultrasonografi cihazı ve real-time multi-frequency (3.5-5 MHz) sector transducer ile incelendi. Her hastanın bilateral renal boyutu, parankim kalınlığı, pelvis genişliği ölçüldü.

Tablo 1: Hastaların demografik özellikleri

	Grup 1 Hidronefrotik böbrek (n=36)	Grup 2 Kontralateral normal böbrek (n=36)	P
Ortalama Hasta Yaşı (mean±sd)	43,17 ±11,39	43,17 ±11,39	-
Kadın/Erkek (n/n)	12/24	12/24	-
Kortikomed. SR (median(min-max))	0,225(0,01-2,40)	0,385(0,09-3,27)	0.025
Ortalama Arterial RI (mean±sd)	0.64±0.06	0.60±0.05	0.026
Ortalama Venöz RI (mean±sd)	0.30±0.11	0.29±0.08	0.83
Pelvis çapı (median(min-max))	12(5-45)	-	-

Kortikal strain/Medullary SR : Kortikomedullar gerinim oranı(SR); **RI:** resistive index

Doppler incelemede, hastaya nefes tutturularak her bir böbrekte üç bölgeden (üst-orta-alt) arterial RI ölçümü yapıldı. Bu üç ölçümün ortalaması istatistiksel analizde kullanıldı. Renal Time Elastografi incelemesi, hastaya hafif nefes tutturduktan sonra, böbrek santralize edilerek cilde ve böbreğe dik pozisyonda ultrason probu ile ritmik kompresyon ve dekompresyon uygulayarak serbest el yöntemiyle yapıldı. Dekompresyon fazında böbreğin cilde en yakın kesiminden B modda belirlenen medulla ve korteksde ilgilenilen bölge işaretlenerek gerinim oranı (SR) ölçüldü (Şekil 1).

İstatistiksel Analiz

Verilerin analiz edilmesinde IBM SPSS version 21 (Chicago, IL, USA) kullanılmıştır. Değişkenlerin normalliği Kolmogorov-Smirnov testi kullanılarak tahmin edildi. Veriler normal dağılım gösteren parametreler için ortalama ± standart sapma, normal dağılıma uymayan parametreler için median, minimum ve maksimum değerleriyle gösterildi. Normal dağılım gösteren parametreler için Student t testi kullanılırken, anormal dağılımı olanlarda Mann Whitney U testi kullanıldı. P<0.05 anlamlı olarak kabul edilmiştir.

BULGULAR

Aynı hastanın hem taş sekonder hidronefrotik böbreğine (grup 1), hem de kontralateral sağlam böbreğe (grup 2) bakılması nedeniyle gruplar arasında yaş farkı yoktu. Hastaların ortalama yaşı 43,17 ±11,39 yılıydı. Çalışmaya 24 erkek ve 12 kadın hasta olmak üzere

toplamda 36 hasta dahil edilmiştir. Hastaların demografik özellikleri tabloda verilmiştir.

Obstrüksiyonun zamanı ve obstrükte böbrekteki renal pelvis çapı ile kortikomedüller SR arasında korelasyon saptanmadı (p>0.05).

Renal pelvis çapı ile obstrükte böbrekteki RI arasında pozitif korelasyon bulduk (p=0.006 ve r=0.446).

Hidronefrotik böbreklerin ortalama kortikomedüller SR değerleri (0,225(0,01-2,40)) ile kontralateral normal böbreklerin ortalama SR değerleri (0,385(0,09-3,27)) arasında istatistiksel olarak anlamlı farklılık saptadık (p=0.025). Kortikomedüller SR ile yapılan ROC eğrisi aşağıdadır (Şekil 2, eğri altı alan=0,654, cut-off=0,245).

Hidronefrotik böbreklerin ortalama arterial doppler değerleri (0.64± 0.06) ile normal böbreklerin arterial doppler değerleri (0.60±0.05) arasında istatistiksel olarak anlamlı farklılık var (p=0.026). Arterial RI ile yapılan ROC eğrisi aşağıdadır (Şekil 3, eğri altı alan=0,65, cut-off=0,615).

Obstrükte böbreklerin ortalama venöz doppler değerleri (VRI) (0.30±0.11) ile normal böbreklerin venöz doppler değerleri (0.29±0.08) arasında istatistiksel olarak anlamlı farklılık saptanmadı (p=0.83).

Arterial RI değeri ile kortikomedüller SR değeri arasında pozitif korelasyon bulundu ancak obstrüksiyonun zamanı ve pelvikaliektazi derecesi ile arterial RI ve kortikomedüller SR arasında korelasyon saptanmadı.

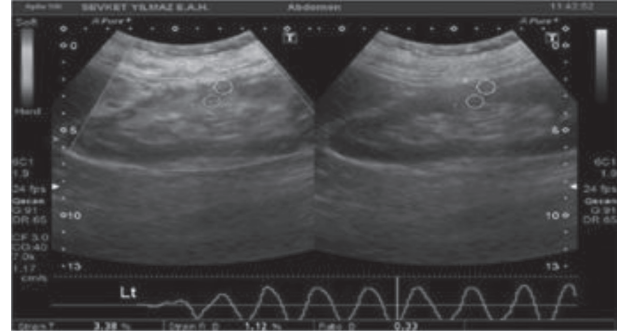
TARTIŞMA

Obstrüktif üropati, normal idrar akımının engellenmesi ile ortaya çıkan yapısal ve fonksiyonel değişikliklerin tümüne denir (5). Ürolojide sık görülen durumlardandır. Üriner sistem obstrüksiyonu eğer tedavi edilmez ise renal parankimal hasarın en sık sebebidir (6). Üriner sistemin herhangi bir yerinde olan direnç artışı obstrüksiyonun proksimalinde volüm ve basınç artışı ile başlayıp renal kan akımında azalma ile devam ederek, hüresel atrofi ve nekrozla sonuçlanır. Böylece olan progresif dilatasyon ve böbrek harabiyeti hidronefroza sonuçlanmaktadır (7). Obstrüksiyonun renal fonksiyonlar üzerine etkisi, obstrüksiyonun şiddetine, süresine ve enfeksiyon bulunup bulunmamasına bağlıdır. Obstrüksiyonun bilateral veya unilateral oluşu, patolojik seyrin akut veya kronik oluşu, obstrüksiyon derecesinin komplet veya inkomplet özelliği (5,7), farklı klinik tabloların çıkmasına neden olur.

Elastografi, doku elastisitesini ölçen bir tekniktir. Akustik radyasyon güç impuls (ARFI) elastografi, "shear-wave" elastografi (SWE), geçici elastografi (TE) ve gerinim elastografisini içeren farklı elastografi tipleri vardır. ARFI, SWE ve TE doku elastisitesini ölçmek için "shear wave" kullanır. "Shear-wave" dokunun elastisitesini ölçmek için transdüser tarafından elektronik olarak oluşturulur.

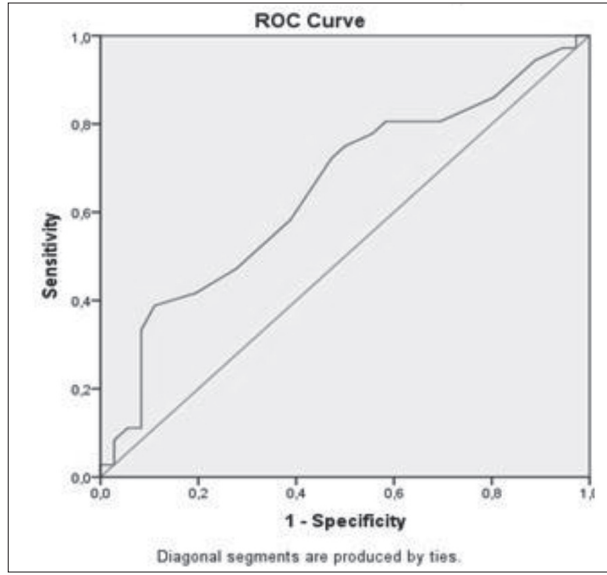
Gerinim elastografisinde ise kullanıcı tarafından manüel olarak kompresyonlar ve dekompresyonlar uygulanır ve elde edilen değişken gerinim oranı ya da gerinim indeksidir. Gerinim indeksi lezyonun ve komşu normal dokunun oranıdır (8-10).

Günümüzde tiroid, meme başta olmak üzere birçok doku tümörlerinin ve lenfadenopatilerin değerlendirilmesinde kullanılmıştır (11-15). Ayrıca kronik karaciğer hastalıklarında hepatik fibrozise bağlı olarak sertliğin arttığını belirten çok sayıda çalışma mevcuttur (15-18). Böbrek transplantasyonunda kronik allograft disfonksiyonunun ana karakteristiği interstiyel fibrozis ve tübüler atrofidir. US elastografi ile yapılan çalışmalarda transplante böbrek kortikal fibrozis derecesi ile böbrek korteksinin gerinim indeksi arasında güçlü korelasyonunun olduğu ve transplante böbreğin kortikal fibrozis progresyonunun değerlendirilmesinde US elastografinin faydalı olabileceği bildirilmektedir. Burada kortikomedüller gerinim oranının, renal kortikal fibrozisin artmasıyla anlamlı olarak azaldığı bulunmuştur (10, 19-22). Bizim yapmış olduğumuz çalışmada, yukarıdaki çalışmalara paralel olarak, obstrükte böbrekte kortikomedüller SR, normal karşı böbrekle karşılaştırıldığında istatistiksel olarak anlamlı düşük bulduk.

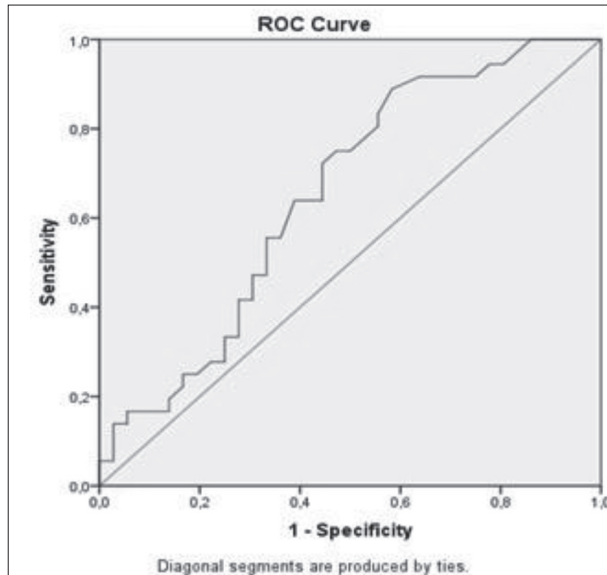


Şekil 1: Elastografi dekompresyon fazında kortikomedüller SR ölçümü

İntrapelvik basıncın artmasıyla renal kan akımı arasında trifazik bir ilişki saptanmıştır. İlk faz, hem üreteral basınçta hem de renal kan akımında yaklaşık 1-1,5 saat süren bir yükselmeye karakterizedir. Bu fazda ilk cevap artan prostaglandin sekresyonu nedeniyle periglomerüler vazodilatasyondur. Bunu faz II'de, renal kan akımında bir azalma ve üreteral basınçta oklüzyonun beşinci saatine kadar süren bir yükselme izler. Son faz, üreteral basınçta progresif bir düşme ile birlikte, renal kan akımında daha fazla bir azalma ile devam eder (5,7). Hemodimanik olarak, faz I afferent arteriolde bir vazodilatasyon ile karakterizedir. Bunu takip eden faz II de efferent arteriolde vazokonstriksiyon ve faz III'de afferent arteriolde vazokonstriksiyon meydana gelir. Faz III vazokonstriksiyon fazıdır, bu fazda hem renal kan akımında hem de üreteral basınç azalmasına sebep olan pre glomerüler ve post glomerüler vazo konstrüksiyon ile karakterizedir (23). Renal kan akımı daha da azalır (24,25). Akım 24 saatte %70'e, 72 saatte %50'ye, 1. haftada %30'a, 4-6. haftalarda %18'e ve 8. haftada ise %12'ye kadar düşer (26-28). Bizim çalışmamızda literatüre uygun olarak obstrükte böbrekte, arterial RI'yı normal böbreğe göre istatistiksel olarak anlamlı yüksek bulduk ve bunun sonucunda



Şekil 2: Kortikomedüller SR ile yapılan ROC eğrisi (eğri altı alan=0,654, cut-off=0,245).



Şekil 3: Arteriyel RI ile yapılan ROC eğrisi (eğri altı alan=0,65 , cut-off=0,615).

kortikomedüller SR'deki azalmayı desteklemektedir.

Çalışmamızın prospektif olması, literatürü taradığımızda taş sekonder hidronefrotik böbreklerde bakılan ilk çalışma olması ve aynı hastanın hem sağlam hem de taş sekonder hidronefrotik böbreğe bakılması açısından çalışmanın dış etkenlere maruziyetini minimize indirmesi nedeniyle, çalışmanın önemini artırmaktadır. Öte taraftan hasta sayısının az olması ise

dezavantajıdır.

Sonuç olarak, taş sekonder obstrükte böbrekteki kortikomedullar SR, normal karşı böbrekle karşılaştırıldığında gerilme değerlerinin değiştiğini kantitatif olarak gösterdik. Bu bulgu literatürde tanımlanmış olan üriner obstrüksiyondaki arterial RI verileri ile desteklenmektedir. Bundan dolayı non invaziv, nicel bir yöntem olan RTE ile renal kortikomedüller SR ölçümü üriner obstrüksiyon tanı ve takibinde kullanılabileceği kanaatindeyiz. Ayrıca bu çalışma daha geniş hasta grupları dahil edilerek yapılacak çalışmalar için de yol gösterici olacaktır.

REFERANS

1. Lee VS, Kaur M, Bokacheva L, et al. What causes diminished corticomedullary differentiation in renal insufficiency? J Magn Reson Imaging 2007; 25: 790-95.
2. KDIGO 2012 Clinical Practice Guideline for the Evaluation and Management of Chronic Kidney Disease. Retrieved December 2015.
3. Correas JM, Anglicheau D, Gennisson JL, Tanter M: Renal elastography. Nephrol Ther 2016;12: 25-34.
4. Inci MF, Kalayci TO, Tan S., et al. Diagnostic value of strain elastography for differentiation between renal cell carcinoma and transitional cell carcinoma of kidney. Abdom Radiol NY 2016;41: 1152-59.
5. Sarıca K., Renal fizyoloji ve üst üriner sistem obstrüksiyonun patofizyolojisi, TÜYK 2004.
6. Yokoyama H., Tsuji Y., Diuretic doppler US in chronic unilateral partial ureteral obstruction in dogs. BJU International 2002; 90:100-104
7. Anafarta K., Göğüş O., A. Nihat, Bedük Y., Temel Üroloji, Güneş Kitabevi 1998.
8. Metin MR, Aydın H, Ünal Ö, et al. Differentiation between endometrial carcinoma and atypical endometrial hyperplasia with transvaginal sonographic elastography. Diagn Interv Imaging 2016; 97: 425-31.
9. Onur MR, Göya C. Ultrasound elastography: abdominal applications. Türkiye Klinikleri J Radiol Special Topics 2013; 6: 59-69.
10. Wang Z, Yang H, Suo C, Wei J, Tan R, Gu M. Application of ultrasound elastography for chronic allograft dysfunction in kidney transplantation. J Ultrasound Med 2017; 36: 1759-69.
11. Wang Y, Yao B, Li H, et al. Assessment of tumor stiffness with shear wave elastography in a human prostate cancer

- xenograft implantation model. *J Ultrasound Med* 2017; 36: 955-63.
12. Yağcı B, Erdem Toslak I, Çekiç B, et al. Differentiation between idiopathic granulomatous mastitis and malignant breast lesions using strain ratio on ultrasonic elastography. *Diagn Interv Imaging* 2017; 98: 685-91.
 13. You J, Chen J, Xiang F, et al. The value of quantitative shear wave elastography in differentiating the cervical lymph nodes in patients with thyroid nodules. *J Med Ultrason* 2001 2017 Sep 13. doi:10.1007/s10396-017-0819-0. Epub ahead of print.
 14. Raza S, Odulate A, Ong EM, Chikarmane S, Harston CW. Using real-time tissue elastography for breast lesion evaluation: our initial experience. *J Ultrasound Med* 2010;29:551-63.
 15. Hong Y, Liu X, Li Z, Zhang X, Chen M, Luo Z. Real-time ultrasound elastography in the differential diagnosis of benign and malignant thyroid nodules. *J Ultrasound Med* 2009;28:861-7.
 16. Lim S, Kim SH, Kim Y, et al. Coefficient of variance as quality criterion for evaluation of advanced hepatic fibrosis using 2D shear-wave elastography. *J Ultrasound Med* 2017 Aug 14. doi: 10.1002/jum.14341. Epub ahead of print.
 17. Zeng J, Huang ZP, Zheng J, Wu T, Zheng RQ. Non-invasive assessment of liver fibrosis using two-dimensional shear wave elastography in patients with autoimmune liver diseases. *World J Gastroenterol* 2017; 23: 4839-46.
 18. Gersak MM, Lupşor-Platon M, Badea R, Ciurea A, Dudea SM. Strain Elastography (SE) for liver fibrosis estimation - which elastic score to calculate? *Med Ultrason* 2016;18: 481-87.
 19. Gao J, Min R, Hamilton J, et al. Corticomedullary strain ratio: a quantitative marker for assessment of renal allograft cortical fibrosis. *J Ultrasound Med* 2013;32:1769-75.
 20. Gao J, Weitzel W, Rubin JM, et al. Renal transplant elasticity ultrasound imaging: correlation between normalized strain and renal cortical fibrosis. *Ultrasound Med Biol* 2013; 39: 1536-42.
 21. Orlacchio A, Chegai F, Del Giudice C, et al. Kidney transplant: usefulness of real-time elastography (RTE) in the diagnosis of graft interstitial fibrosis. *Ultrasound Med Biol* 2014;40:2564-72.
 22. Menzilcioglu MS, Duymus M, Citil S, et al. Strain wave elastography for evaluation of renal parenchyma in chronic kidney disease. *Br J Radiol* 2015;88:20140714.
 23. Tublin M. E, Bude R. O., Plat J. F. The resistive index in renal Doppler sonography: Where do we stand? *AJR* 2003;180: 885-92.
 24. Webb J.A.W. US and Doppler studies in the diagnosis of renal obstruction *BJU International* 2000, 86 Suppl. 1,25-32.
 25. Kim K. M., Bogaert G. A., Nguyen H. T.; Borirakchanyavat S., Kogan B. A. Renal hemodynamic Changes After Complete Unilateral Ureteral Obstruction in the Young Lamb. *The Journal of Urology* 1997;158:1090-93.
 26. Nguyen H. T., Kogan B. A. Upper urinary tract obstruction :experimental and clinical aspects *BJU* 1998;81: 13-21.
 27. Platt J. F. Advances in ultrasonography of urinary tract obstruction *Abdom Imaging* 1998;23:3-9.
 28. Mustonen S. , Ala-Houhala I.O., Vehkalahti P., Laippala P. , Tammela T.L.J. Kidney ultrasound and Doppler ultrasound findings during and after acute urinary retention. *European Journal of Ultrasound* 2001;12:189-96.