

центом на роли пуринов. Вредные воздействия пыли на человека были замечены еще в древности. Ещё в то время уже было известно, что работа, связанная с интенсивными запылениями, способна привести к заболеваниям, которые сопровождаются кашлем с мокротой и часто заканчиваются развитием дыхательной недостаточности и летальным исходом. Специфика работы в угольной промышленности это контакт с угольно-породной пылью; изменение газового состава воздуха (снижение содержания кислорода, увеличение концентрации углекислого газа, поступление в атмосферу шахты метана, оксида углерода, сероводорода, сернистого газа, оксидов азота, взрывных газов и т.д.). И чем больше подземный стаж, тем выше вероятность нарушения здоровья, в связи с чем актуальным является изучение патогенетических звеньев этого нарушения и в частности пуринового обмена.

**Ключевые слова:** *пурины, пневмокониоз, шахтеры, ферменты, болезнь легких.*

## SUMMARY

The purpose of this article is to study the pathogenesis of occupational diseases of miners in the construction of the dust factor of the working environment with an emphasis on the role of purines. Harmful effects of dust on humans have been seen in ancient times. Even at that time it was already known that the work associated with intense dusting can lead to diseases that are accompanied by cough with sputum and often end in the development of respiratory failure and death. In the coal industry, the impact of production factors is characterized by multicomponent, it is contact with coal-rock dust; change in the gas composition of the air (decrease in oxygen content, increase in the concentration of carbon dioxide, entering the atmosphere of methane, carbon monoxide, hydrogen sulfide, sulfur dioxide, nitrogen oxides, explosive gases, etc.); noise and vibration; irrational lighting and ventilation; forced body position; neuro-mental, visual, auditory overvoltage; heavy physical labor, as well as increased risk of injury. And the more underground experience, the higher the likelihood of health problems as a result of occupational disease or injury.

**Key word:** *purines, pneumoconiosis, miners, enzymes, lung disease.*

УДК: 616.6:612.663.5:616.147.5-007.64

DOI:10.24411/2415-7414-2019-10032

## РЕЗУЛЬТАТЫ ХИРУРГИЧЕСКОГО РЕШЕНИЯ ВАРИКОЦЕЛЕ У ПАЦИЕНТОВ ПО ПОВОДУ БЕСПЛОДИЯ

<sup>1</sup>М.Д. Сихымбаев, <sup>1,2</sup>Т.Э. Хусаинов, <sup>\*1</sup>А.О. Затыбеков, <sup>1</sup>А.А. Корольков,

<sup>1</sup>Д.Х. Карамамуд-оглы

<sup>\*1</sup> АО «Казахский медицинский университет непрерывного образования», г. Алматы

<sup>2</sup> Центральная городская клиническая больница, г. Алматы

## АННОТАЦИЯ

При варикоцеле длительный застой венозной крови ведёт к ишемии, развитию склеротических изменений в яичке, нарушению сперматогенной функции и повреждению гематотестикулярного барьера, эти причины приводят к развитию мужского беспло-



дия. Операция по поводу лечения варикоцеле: это радикально заблокировать отток крови по патологическому пути, тем самым создать условия для формирования новых путей сброса крови из яичка. Устранение варикоцеле, у пациентов по поводу бесплодия с необструктивной азооспермией, приводит к положительной динамике в показателях спермограммы и в течение первого года наблюдалось наступление спонтанной беременности.

**Ключевые слова:** урология, бесплодие, варикоцеле, беременность, осложнение.

**Введение.** *Варикоцеле* (новолат. *varicocele*; лат. *varix, varicis* - вздутие на венах, др.-греч. *Kēlē* опухоль, что вместе можно трактовать как «опухоль» из венозных узлов.) варикозное расширение вен, образующих так называемое гроздевидное (лозовидное) расширение вен семенного канатика. Семенной канатик это образование, в которое входит семявыносящий проток, по которому сперматозоиды выбрасываются в мочеиспускательный канал, а также артерия и вены. Через вены семенного канатика кровь от яичка оттекает в магистральные вены – нижнюю полую справа и почечную вену слева. [1] Вследствие несимметричности впадения, а также вследствие анатомических особенностей, расширение вен чаще всего наблюдается слева. [2] Варикоцеле (в 80-90 процентах случаев) возникает слева из-за особенностей хода - впадение семенной вены слева под прямым углом в почечную вену (очень редко проявляется как двустороннее или правостороннее). [3] Длительный застой венозной крови ведёт к ишемии, развитию склеротических изменений в яичке и нарушению дифференцировки сперматогенного эпителия (с необструктивной азооспермией), повреждается гематотестикулярный барьер. [4]

**Причины.** Среди факторов, способствующих развитию заболевания, имеет место длительная физическая нагрузка: тяжелая атлетика, борьба, велоспорт и заболевания, при которых повышается внутрибрюшное давление, а также тромбоз или сдавление почечных вен. Внезапное появление варикоцеле в пожилом возрасте встречается при раке почки. Чаще всего варикоцеле встречается у подростков и останавливается в определенной стадии не прогрессируя, оно может как вызывать, так и не вызывать субъективных ощущений. При варикоцеле состояние необратимо, консер-

вативное лечение не поможет и самостоятельного излечения не наблюдается и исправить это можно только хирургическим путем. В то же время варикоцеле не вызывает осложнений, с ним не связан риск развития других патологических состояний, воспалительных или онкологических процессов в яичках.

Отмечается при варикоцеле разница в размерах правого и левого яичка. Часто у таких пациентов развивается бесплодие. Классификация Лопаткина Н. А. [5]

В основном применяется в настоящее время, является более упрощённой и учитывает степень выраженности варикоцеле и изменения трофики яичка:

*I степень* - варикоз вен выявляется только пальпаторно при натуживании больного в вертикальном положении тела;

*II степень* - визуально определяются расширенные вены, размеры и консистенция яичка не изменены;

*III степень* - выраженная дилатация вен гроздевидного сплетения, уменьшение яичка и изменение его консистенции.

Повреждение гематотестикулярного барьера может привести к аутоиммунной агрессии, что в дальнейшем может проявиться снижением общего сперматогенеза и развитием бесплодия. [4,5] В основе мужского бесплодия лежат три фактора: неполноценность сперматозоидов, резкое уменьшение их числа, нарушение их продвижения и выброса наружу. Среди причин мужского бесплодия варикоцеле является одной из самых распространенных, у 60 % больных варикоцеле отмечается нарушение сперматогенной функции яичек (на фоне длительного венозного застоя происходит повышение температуры яичка, нарушение кровоснабжения и развитие склеротических изменений), а у мужчин, обследуемых по поводу бесплодия, варикоцеле встречается у 40%.

\* [zatybekov.a@kaznmu.kz](mailto:zatybekov.a@kaznmu.kz)

**Патогенез.** Механизм развития этого заболевания, как и при варикозном расширении вен на ногах, объясняется тем, что плохое функционирование клапанов, препятствующих обратному току крови существующих в венах, не работает, или работает плохо. При повышении давления в венах (например, в вертикальном положении тела, при физическом напряжении) оно начинает передаваться в обратном направлении, постепенно вызывая расширение венозного сосуда.

Риск возникновения этой патологии выше при наследственной предрасположенности к слабости клапанного аппарата вен, если у близких родственников наблюдались заболевания венозной системы. В этом случае варикоцеле у молодого человека может быть первым предупреждением о склонности к этому заболеванию, в дальнейшем у него выше риск развития варикозного расширения вен нижних конечностей и геморроя. Нередко варикоцеле и геморрой встречаются вместе.

Различают идиопатическое (первичное) и симптоматическое (вторичное) варикоцеле. Симптоматическое варикоцеле может наблюдаться при прорастании новообразований правой почки. Такое варикоцеле находится справа и степень наполнения вен не зависит от положения больного.

Варикоцеле достаточно распространенная патология мужской половой системы среди всех возрастных групп, но наиболее часто встречается у подростков в период их интенсивного роста (14-15 лет) и является одной из самых частых причин мужского бесплодия. Одним из вопросов, вызывающих дискуссию, является влияние лечения варикоцеле на улучшение репродуктивной функции у бесплодных пар. Существует много сложностей в сравнении хирургического лечения на наличие тенденции к улучшению показателей эякулята и что лечение варикоцеле улучшает шанс пары достигнуть спонтанной беременности. [4,6]

Лечение варикоцеле консервативным методом, без операции, не эффективно и нигде в мире не применяется.

В настоящее время имеется множество технических способов варикоцелеэктомии, включающие ретроперитонеальные, ингвинальные и субингинальные с и без увеличения, лапароскопические методы и чрескожная варикоцелеэктомия с радиографической эмболизацией внутренней семенной веной. Цель всех видов операций по поводу лечения варикоцеле одна – радикально заблокировать отток крови по патологическому пути, тем самым создать условия для формирования новых путей сброса крови из яичка. [7,8] Для лечения варикоцеле применяется операция Мармара (микрохирургическая варикоцелеэктомия). На данный момент этот вид операции считается золотым стандартом в лечении варикоцеле.

Цель исследования определить эффективность хирургического лечения варикоцеле у бесплодных пар направленного на достижение шанса наступления спонтанной беременности.

Диагностика варикоцеле начинается с опроса пациента. Варикоцеле чаще всего выражается различными болевыми ощущениями, может наступить атрофия яичка.[5] Как правило, пациенты предъявляют жалобы на тянущую боль, которая усиливается при физической нагрузке и ходьбе, в одном или обоих яичках, мошонке или паховой области на стороне поражения, увеличение или опущение мошонки, чаще слева. Выявляется расширение вен семенного канатика значительное увеличение их происходит в вертикальном положении и напряжении передней брюшной стенки (так называемый симптом Вальсальвы). Пробу Вальсальвы применяют и при ультразвуковом исследовании органов мошонки - пациент при его проведении должен стоять. Сначала проводят общий осмотр яичек, во время которого определяют толщину семенных канатиков в расслабленном состоянии мышц живота и их консистенцию. Затем просят пациента напрячь мышцы живота, как при поднятии тяжестей. При варикоцеле это увеличивает толщину и объем семенного канатика. При сомнениях в верности диагноза, проводится обычное ультразвуковое исследование

определяющее размеры яичка и внутреннюю структуру.

Также назначают УЗИ с применением доплерографии, данный метод исследует сосуды яичка и характер кровотока в них, точно выявляет, есть ли заброс крови назад в вены семенного канатика. Применяется лабораторная диагностика – спермограмма.

**При варикоцеле показаниями к оперативному лечению являются:**

1. болевые ощущения в области яичка;
2. уменьшение в размерах яичка на стороне поражения при внешнем осмотре или по данным УЗИ;
3. наличие патологических изменений в анализах спермы мужчины.

**Материал и методы.** Для хирургического лечения варикоцеле мы применяли микрохирургическую субингвинальную варикоцелеэктомию. Преимущество микрохирургических методов заключается в надежной идентификации и сохранении тестикулярной артерии (артерий), кремастерной артерии (артерий), лимфатических каналов и надежная идентификация всех внутренних семенных вен и гроздевидных вен. Выведение яичка обеспечивает прямой визуальный доступ ко всем возможным путям венозного возврата, включая наружную семенную, кремастерную и гроздевидную вены. После операции венозный возврат осуществляется через вазальные вены, которые дренируют во внутреннюю пудентальную систему и, в основном, всегда имеют полноценные клапаны.

С 2016 г. по 2019 г. нами было диагностировано Варикоцеле у 264 пациентов, из них была проведена операция по Мармара у 260 (100%) пациентов с варикоцеле по поводу бесплодия.

С признаками первичного бесплодия наблюдались 157 (60,4%) случая, а вторичного бесплодия – 103 (39,7%) случаев. Средний возраст пациентов составлял – 31,4 года. Средняя продолжительность бесплодия наблюдаемых пациентов около  $5,3 \pm 3,4$  года. В связи с наличием признаков инфертильности в браке пациентам было проведено оперативное лечение: одностороннее микрохирургическое варикоцелеэктомию (МВЭ) – 154 (59,2%); двухстороннее МВЭ – 106 (41,0%). Всем пациентам до и после оперативного вмешательства проводили анализ показателей спермограммы. До МВЭ в среднем оценка показателя концентрации сперматозоидов в 1 мл/млн. составляло  $5,3 \pm 3,1$ ; процент общих подвижных сперматозоидов –  $12,4 \pm 6,2$  и процент нормальных форм сперматозоидов –  $2,4 \pm 1,0$ .

Кроме того выполнено 19 операций по причине только болевых ощущений в мошонке (в количестве: левостороннее – 12 и двухстороннее - 7), где в 100% случаев отмечалось полное купирование болей.

Анализируя данные после операции Мармара через 3 и 6 месяцев отмечалась явная положительная динамика по вышеперечисленным показателям спермограммы (таблица 1).

**Таблица 1.** Оценка показателей спермограммы до и после операции Мармара.

Показатели спермограммы	До операции	Через 3 месяца после операции	Через 6 месяцев после операции
Концентрация в 1 мл\млн	$5,3 \pm 3,1$	$7,4 \pm 4,2$	$14,8 \pm 5,1$
% общих подвижных сперматозоидов	$12,4 \pm 6,2$	$15,8 \pm 5,8$	$29,2 \pm 4,3$
% нормальных форм сперматозоидов	$2,4 \pm 1,0$	$2,8 \pm 1,3$	$3,4 \pm 1,5$

Среди послеоперационных осложнений (таблица 2) из 260 прооперированных пациентов по поводу бесплодия у 4 (1,5%)

пациента развилось транзитное гидроцеле, которое разрешилось консервативно, у 15 (6,0%) отмечалось чувство дискомфорта

в области мошонки, у 12 (4,6%) – воспалительная инфильтрация в области послеоперационной раны.

Атрофии яичка не было ни в одном случае. Рецидив развился у 3 (1,2%) пациента.

**Таблица 2. Показатели послеоперационных осложнений**

Послеоперационные осложнения	Количество больных	
	Абс.	%
Гидроцеле	4	1,5
Чувство дискомфорта в области мошонки	15	6,0
Воспалительная инфильтрация в области послеоперационной раны	12	4,6
Рецидив	3	1,2

Из 260 пациентов, перенесших оперативное вмешательство (МВЭ), в течение первого года отмечали наступление спонтанной беременности у 115 (44,2%) пациентов. При корреляционной оценке наступления спонтанной беременности по отношению к стороне наличия варикозно-расширенных вен отмечается: 82 пациента из 154 – 53,2% при односторонней МВЭ; 62 пациентов из 106 – 58,5% при двухсторонней МВЭ.

Также была изучена динамика уровня тестостерона и ФСГ после микрохирургического лигирования семенных вен (табли-

ца 3). Уровень сывороточного тестостерона соответствовал нижней границы нормы, ФСГ – соответствовал норме, только у пациентов с азооспермией он составлял 14 мМЕ/л.

После оперативного вмешательства уровень сывороточного тестостерона повысился от 3,7 нг/мл до 7,5 нг/мл ( $p < 0,05$ ), Уровень свободного тестостерона возрос от 23,1 пг/мл до 32,8 пг/мл ( $p < 0,05$ ). Эти данные свидетельствует о нормализации функции клеток Лейдига после хирургического лечения варикоцеле.

**Таблица 3. Гормональные изменения после микрохирургической субингвинальной варикоцелэктомии**

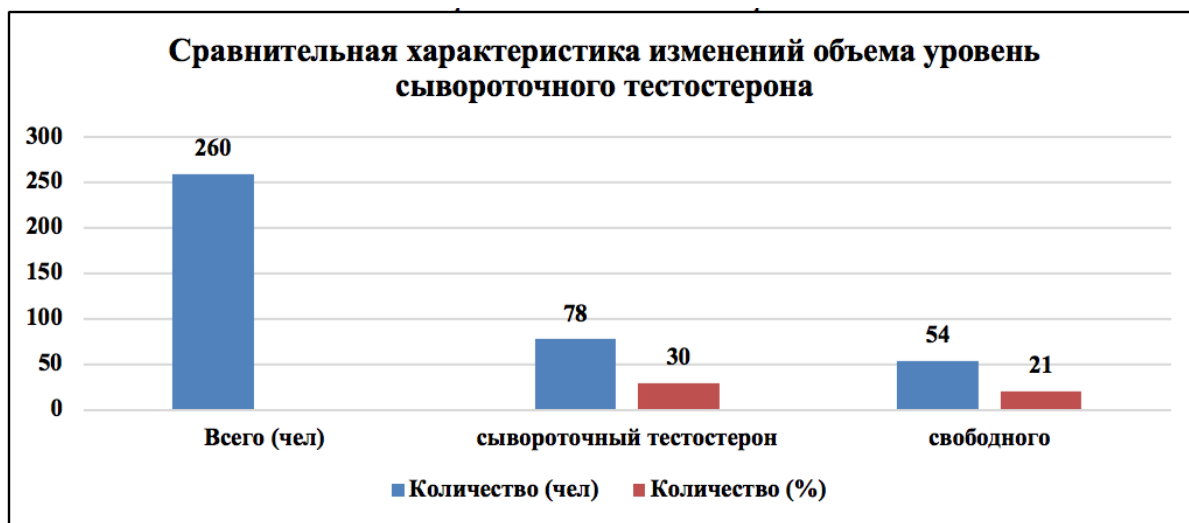
Гормоны	До операции	После операции	p
ФСГ, мМЕ/л	7,6±4,7	7,2±5,1	>0,05
Сывороточный тестостерон, нг/мл	3,7±1,5	7,5±1,7	<0,05
Свободный тестостерон, пг/мл	23,1±3,2	32,8±2,7	<0,05

До хирургического устранения варикоцеле нормальный уровень тестостерона отмечался у 117 (45,0%) пациентов. После микрохирургической варикоцелэктомии уровень тестостерона увеличился

у 93 (36,0%) и не изменился у 58 (22,3%). Уровень сывороточного тестостерона повысился у 78 (30,0%) пациента, уровень свободного тестостерона повысился у 54 (21,0%) пациентов.



**Таблица 4. Сравнительная характеристика изменений объема уровень сывороточного тестостерона**



Примечание: у 93 \*\* - у 54

Таблица 4. Сравнительная характеристика изменений объема уровень сывороточного тестостерона повысился у 78 (30,0%) пациента, уровень свободного тестостерона повысился у 54 (21,0%) пациентов.

#### Результаты и обсуждение.

1. Полученные данные свидетельствуют о том, что устранение варикоцеле у пациентов с необструктивной азооспермией наблюдается положительная динамика в

показателях спермограммы.

2. У некоторых оперированных больных отмечалось незначительное количество послеоперационных осложнений, которые не являлись препятствием сперматогенезу.

3. У большинства больных, оперированных с варикоцеле по поводу бесплодия, в течение первого года наблюдалось наступление спонтанной беременности.

### СПИСОК ЛИТЕРАТУРЫ

1. Гребенщиков Г. С., Расширение вен семенного канатика. Семенная киста, в кн.: Многотомное руководство по хирургии, под ред. Б.В. Петровского, т. 9, М., 1959.
2. Проф. А. И. Арутюнов, кандидат медицинских наук Н. Я. Васин и В. Л. Анзимиров. Справочник по клинической хирургии / Проф. В.И. Стручкова. - Москва: Медицина, 1967.-520 с.
3. Лопаткин Н. А., Морозов А. В. и Житникова Л.Н. Стеноз почечной вены, М., 1984.
4. Schlegel P.N., & Kaufmann, J. (2004). Role of varicocelectomy in men with nonobstructive azoospermia. *Fertility and Sterility*, 81(6), 1585–1588. doi:10.1016/j.fertnstert.2003.10.036.
5. Урология, под ред. Н.А. Лопаткина, с. 438, М., 1982.
- 6.6 Ficarra V., Cerruto M. A., Liguori G., Mazzoni G., Minucci S., Tracia A., & Gentile V. (2006). Treatment of Varicocele in Subfertile Men: The Cochrane Review – A Contrary Opinion. *European Urology*, 49(2), 258–263. doi:10.1016/j.eururo.2005.11.023.
7. Evers J.L, Collins J.A., Vandekerckhove P. Surgery or embolisation for varicocele in subfertile men. *Cochrane Database Syst Rev* 2001.
8. Evers J., & Collins J. (2004). Surgery or embolisation for varicocele in subfertile men. *Cochrane Database of Systematic Reviews*. doi:10.1002/14651858.cd000479.pub2.

## ТҮЙІНДІ

Варикоцеле кезінде қан күре тамырының ұзақ уақыт тұйықталуынан аталық бездің склеротикалық өзгерісіне және гематестикулярлық барьердің зақымдануынан спермотогеннің қызметі бұзылады, бұл еркектің бедеулігіне әкеледі. Варикоцелді емдеу кезіндегі ота: бұл паталогиялық қан ағысын толық бұғаттау, аталық безден түбегейлі жаңа қан ағыс жолын жасау. Обструктивсіз азооспермиялы бедеу пациенттерден варикоцелді жою мақсаты, динамикада спермаграмманың оң нәтижесіне және бірінші жылдары жүктілікке әкеледі.

**Кілт сөздер:** урология, бедеулік, варикоцеле, жүктілік, асқыну.

## SUMMARY

At the varikotsel long stagnation of a venous blood leads to ischemia, development of sclerous changes in a small egg, disturbance of spermatogenic function and damage of a gematotestikulyarny barrier, these reasons lead to development of male infertility. Operation for treatment to a varikotsela: it considerably to block outflow of blood on a pathological way, to thereby create conditions for forming of new ways of dumping of blood from a small egg. Elimination to a varikotsela, at patients concerning infertility with not obstructive azoospermism, results in positive dynamics in indicators of a spermogram and within the first year approach of spontaneous pregnancy was observed.

**Key words:** urology, infertility, varicocele, pregnancy, complication.

УДК: 616.69-008.1

DOI:10.24411/2415-7414-2019-10033

## БАКТЕРИАЛЬНЫЕ НЕСПЕЦИФИЧЕСКИЕ ЦИСТИТЫ И РАЗЛИЧНЫЕ МЕТОДЫ ИХ ЛЕЧЕНИЯ

\*<sup>1</sup>А.Х. Касымов, <sup>2</sup>Б.У. Шалекенов, <sup>3</sup>Р.А. Фролов, <sup>3</sup>Н.В. Выровщиков,

<sup>1</sup>К.Х. Ахметова, <sup>4</sup>А.М. Сулиев

<sup>1</sup> АО «Казахский медицинский университет непрерывного образования», г. Алматы

<sup>2</sup> Казахский Национальный университет им. Аль-Фараби, г. Алматы

<sup>3</sup> НУО «Казахстанско-Российский медицинский университет», г. Алматы

<sup>4</sup> ГКП на ПХВ «Центральная городская клиническая больница», г. Алматы

## АННОТАЦИЯ

Циститы являются одним из наиболее распространенных видов заболеваний инфекций мочевыводящих путей (ИМП). Как и другие часто встречающиеся в популяции заболевания, цистит череват социальными, экономическими, психологическими проблемами с возможными грозными последствиями для здоровья в долгосрочной перспективе. Рецидивирующий цистит коварен своим течением: после купирования рецидива, у пациента возникает уверенность, в полном излечении от заболевания, но процесс воспаления продолжает свое течение и развитие. По имеющимся данным, можно сделать вывод о том, что антибактериальные препараты альтернативного ряда назначаются и применяют-