

ТҮЙІН

Фонтен бойынша бірқарыншалық ота жасалған және жүректің туа біткен ақаулары бар науқастардың өмір сапасы бағаланды. Фонтен операциясының жүрекше-өкпелік анастомозы, тотальды кавопульмоналдык анастомозы және экстракардиалдық модификациялары жасалған науқастардың өмір сапасы ортастатистикалық көрсеткіштермен салыстырғанда төмен болып шықты, бірақ жалпы алғанда жоғары болды. SF-36 сауалнамасының ең жоғары көрсеткіштері Фонтен операциясының экстракардиалдық модификациясы жасалған науқастарға тән болса, ал ең төменгісі жүрекше-өкпелік анастомозға тән болды.

Түйінді сөздер: өмір сапасы, жүректің туа біткен ақауы, бірқарыншалық коррекция.

SUMMARY

There is given an assessment of the life of patients with congenital heart diseases that were underwent the operation univentricular correction by Fontan. The life quality of patients after Fontan operation in modification of atria-pulmonary anastomosis, total cavapulmonary anastomosis and extracardial conduit appeared to be slightly lower than average indicators, though rather high. The highest indicators of questionnaire SF-36 were characteristic for Fontan operation in modification of extracardial conduit, but the lowest indicators were characteristic for atria-pulmonary anastomosis.

Key words: quality of life, congenital heart disease, univentricular correction.

УДК. 616.12-008.313-089.844

ӨКПЕ АРТЕРИЯСЫНЫҢ ТРОМБОЭМБОЛИЯСЫН ХИРУРГИЯЛЫҚ ӘДІС АРҚЫЛЫ АЛДЫН АЛУ

*С. Е. Тұрсынбаев, Д. Д. Поцелуев, Р. А. Сапарбаев, С. Ж. Қырғызбаев, М. Ө. Ерішов,
З. М. Суханбердиева*

ТҮЙІН

2010-2013 жылдар аралығында Алматы қаласының ОҚКА-да флеботромбоз бойынша емделген 2313 науқасты авторлар тексеріп, зерттеді. 1408 (60,87%) науқасқа өкпе артериясының тромбоэмболиясын алдын алу мақсатында хирургиялық жолмен ота жасалды. Тромбтың орналасу аймағына байланысты авторлармен өкпе артериясының тромбоэмболиясын алдын алу мақсатында хирургиялық тәсіл анықталды. Жасалған ота нәтижелерінен анықталғаны хирургиялық емнің оптималдық тәсілі мен алдын алу шаралары өкпе артериясының тромбоэмболиясынан қайтыс болу көрсеткіштерінің төмендегенін көрсетті.

Түйін сөздер: өкпе артериясының тромбоэмболиясы, ӨАТЭ, пликация, қава-фильтр

Тақырыптың өзектілігі: венозды тромбоз және өкпе артериясының тромбоэмболиясы (ӨАТЭ) қазіргі таңда денсаулық сақтау жүйесінде өзекті мәселердің бірі болып табылады. Тромбоз және эмболия әртүрлі клиникалық жағдайларда өршиді және көптеген аурулардың асқынуы болып табылады [1].

Аяқтың тереңдегі көктамырларының тромбозы кезіндегі пайда болған тромбоэмболиялық асқыну, науқастардың жиі кездесетін өлім себептерінің бірі. Тереңдегі көктамырлар тромбозының жиілігі дүние жүзінде жыл сайын 100000 халыққа шаққанда 100-160 арақатынаста кездеседі. Осылардың ішінде фатальды тромбоэмболиялық асқыну өкпенің тромбоэмболиясы ретінде көрініс беру жиілігі 100000 халыққа шаққанда 60 арақатынаста кездеседі [2].

Қазіргі таңда тереңдегі көктамырлардың тромбозы кезінде пайда болған ӨАТЭ алдын алуға көп көңіл бөлінуде. ӨАТЭ хирургиялық жолмен алдын алу шараларының ең тиімді әдістері тамыр ішілік қава-фильтр орнату және эмбол ұстаушы құрылғылар қою болып табылады. Баспа бетінің көп бөлігі катетерлі әдіспен тромболизистік ем жасау, ӨАТЭ алдын алуға көп себеп болады [3].

Осы уақытқа дейін көк тамырдың тромбозының болдырмау жолдарын алдын алу мен емдеу өзінің өзектілігін жоғалтпады, соған орай ӨАТЭ алдын алу мақсатында зерттеудің айқын шараларын, жаңа емдеу тәсілдерін және алдын алудың шараларын талап етеді.

Жұмыстың мақсаты: ӨАТЭ болдырмаудағы хирургиялық әдісті оңтайландыру.

Мәліметтер және зерттеу әдістері: Алматы қалалық Орталық Қалалық Клиникалық Ауруханасының қан-тамырлар хирургиясы бөлімшесінде 2010 жылдан -2013 жылдар аралығында әртүрлі аймақта орналасқан тереңдегі көктамырлар тромбоздарымен

2313 науқас бақылауда болды. Олардың ішінде 1378 (59,8%), ерлер 935 (40,2%), әйелдер. Тромбтардың орналасуы бойынша жоғарғы қуыс венасында 21 (0,90%) жағдайда, төменгі қуыс венасы жүйесінде 2292 (99,09%) жағдайда кездесті. Аяқтың тері асты магистральды веналарында 1358 (59,24%) жағдайда, тереңдегі магистральды веналарда 934 (40,37%) жағдай анықталды. Тромбтың илеокавальды аймақта орналасуы 16 (0,69%) жағдайда, илеофеморальды 319 (13,79%) жағдайда, сан-тізе астыны сегментінде 599 (25,89%) жағдайларда кездесті (1 кесте).

1 кесте

Көктамыр жүйесіндегі тромбтардың орналасуына байланысты науқастарды жіктеу

Тромбтың орналасуы	Кездесу жиілігі	%
Жоғарғы қуыс көктамыр жүйесі	21	0,9%
Төменгі қуыс көктамыр жүйесі	2292	
А. Аяқтардың тері асты көктамырлары жүйесінде	1358	59,24%
Б. Аяқтардың тереңдегі көктамырлары жүйесі	934	40,37%
Қорытынды	2313	100%

Аяқтың тереңдегі көктамырлар жүйесінде тромб пайда болған науқастардың ішінен сан-тізе асты аймағында 599 (25,89%) жағдайда, мықын-сан аймағында 319 (13,79%) жағдайда, мықын-төменгі қуыс 16 (0,69%) жағдайда тіркелді (2 кесте).

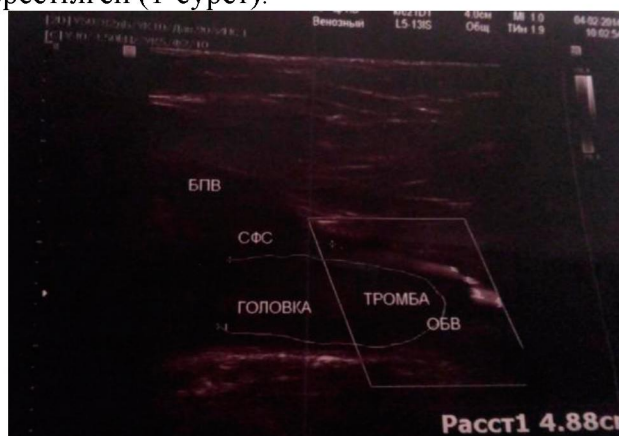
2 кесте

Көктамыр жүйесіндегі тромбтардың орналасуына байланысты науқастарды жіктеу

Тромбтың орналасуы	Көлемі	%
Мықын-қуыс жүйесі	16	0,69%
Мықын-сан жүйесі	319	13,79%
Сан-тізе асты жүйесі	599	25,89%
Қорытынды	934	40,37%

Бақылауда болған барлық науқастарға аяқтың, колдың ультрадыбыстық доплерографиясы жасалды. 1358 (59,24%) науқастардың аяқтарында тромбофлебит белгілері анықталды, оның ішінде 833 (61,34%) науқастарда сафено-сан аймағында жоғары өрлеуші тромбофлебиттер анықталды. Ал тереңдегі көктамыр тромбозы болған 934 (68,77%) науқастардың ішінде 24 (1,7%) науқастарда илеокавальды аймақта орналасқан, 25 (1,08%) науқаста мықын-сан аймағына және 8 (0,5%) науқаста сан-тізе асты аймақтарында орналасқан флотациялық тромб анықталды.

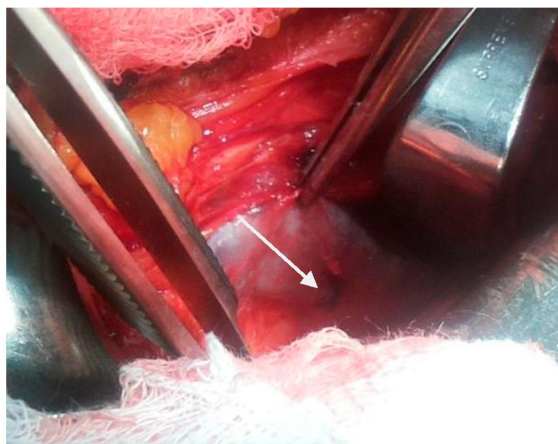
Төмендегі суретте ультрадыбыстық доплерографиялық зерттеу кезіндегі анықталған флотирлеуші тромб көрсетілген (1-сурет).



1-сурет. Жалпы сан венасының флотациялық тромбы

Осылардың ішінде 2 (0,1%) жағдайда ота жасау барысында тромбтың флотациясы, тромб вена қабырғасында толық бекінгені анықталды. Венозды тромбозбен бақылауда болған барлық 2313 науқастардың ішінен 1408 (60,87%) науқастарға ота жасалды. Флеботромбоздармен келген науқастарға ота жасауға келесі жағдайлар көрсеткіш болып табылды: магистральды тері асты көктамырларының өрлеуші флеботромбозы, аяқтардағы венозды гангренаға қауіп болған жағдайда магистральды веналардағы флотациялық тромбтың анықталуы, өкпе артериясының қайталамалы тромбоэмболиясы. Жергілікті жансыздандыру арқылы жасалған кроссэктомия отасын жасауға келесі көрсеткіштер себеп болды: қарт жастағы кісілер, қосымша ауыр сырқаты бар науқастар, анестезиологиялық қауіп-қатердің жоғары болуы және тізеден жоғары орналасқан жоғары өрлеуші тромбофлебит. Тері асты көктамырының жедел өрлеуші тромбофлебиті бойынша жергілікті жансыздандыру арқылы жедел түрде 833 (36,01%) жағдайда кроссэктомия отасы жасалды. Қалған 525 (22,69%) жағдайда қабыну жағдайын басылғаннан соң жеделдетілген түрде эперидуральды жансыздандыру арқылы флебэктомия отасы жасалды. Тромбтың флотациясы анықталғанда ((33 (1,42%) науқастарда) келесі тактиканы ұстандық: Флотациялы тромбтың сан-тізе асты венасында анықталуы (8 (24,24%) науқастарға) Кена тәсілімен көктамырға жетіп, оны сіңетін «ВИКРИЛ» 5,0 жібімен жедел түрде жергілікті жансыздандыру арқылы беткей сан венасына пликация отасы жасалды. Флотациялық тромбтың ұшы жалпы сан венасында анықталған (25 (75,75%) науқастарға Кена тәсілімен көктамырға жетіп, жедел түрде жергілікті жансыздандыру арқылы сіңетін «КЕТГУТ» 5,0 арқылы сыртқы мықын венасына шовтық пликация отасы жасалды.

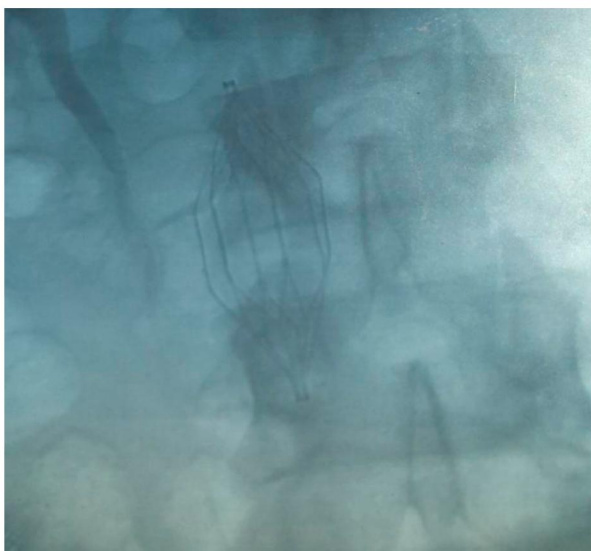
Төмендегі суретте жергілікті жансыздандыру арқылы жалпы сан венасына сіңетін «ВИКРИЛ» 5,0 пайдалана отырып, пликация жасалған аймақ көрсетілген (2-сурет).



2-сурет. Жалпы сан венасына жасалған пликация орны.

Флотациялық тромб илеокавальды аймақта орналасқан 16 (0,69%) науқастарға төменгі қуыс венасына тұрақты тұратын қава-фильтр қойылды. Өкпе артериясының майда тармақтарының қайталамалы тромбоэмболиясы анықталған 3 науқасқа тұрақты тұратын қава-фильтр қою тәсілінің көрсеткіші болып саналып, ары қарай регионарлы катетерлі тромболизис 1 жағдайда және 2 жағдайда жалпылама органдық тромболизис емі жасалды.

Төмендегі суретте науқасқа әрдайымға қойылған қава-фильтрдың суреті (3-сурет).

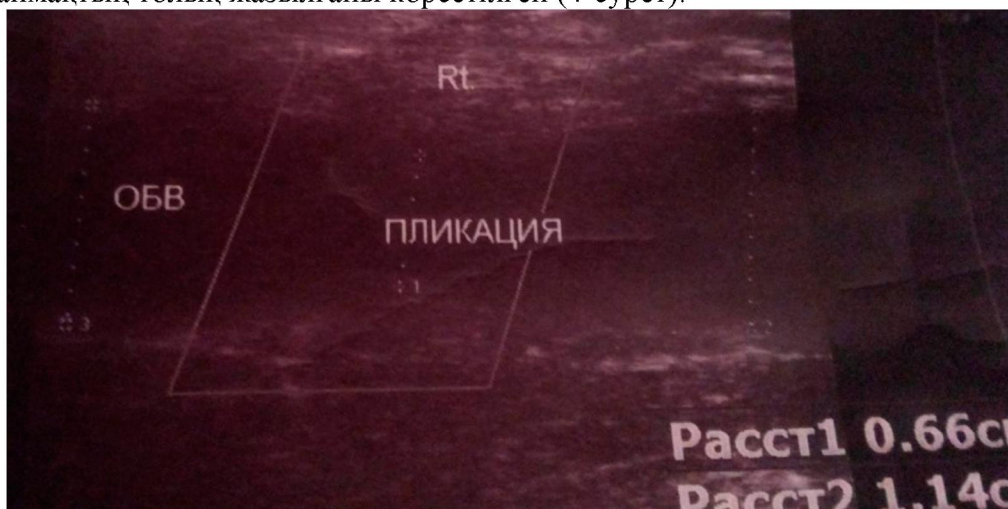

3-сурет. Тұрақты уақытқа қойылған кава-фильтр

Нәтиже және талқылау: барлық ота жасалған науқастардың ішінде отадан кейінгі уақытта өкпе артериясының тромбоэмболиялық асқынулары анықталмады.

Сіңетін материалмен веналарға пликация жасалған науқастарды отадан кейінгі 3-4 айдан соңғы бақылауда ультрадыбыстық доплерографиясы жасалды. Осылардың ішінде 14 (42,42%) науқастарда пликация жасалған орында вена өтімдігі толық қайта қалпына келгені анықталды. Ал 10 (30,30%) науқастарда пликация жасалған аймақта резидуальды стеноз, яғни тарылу белгілері анықталды.

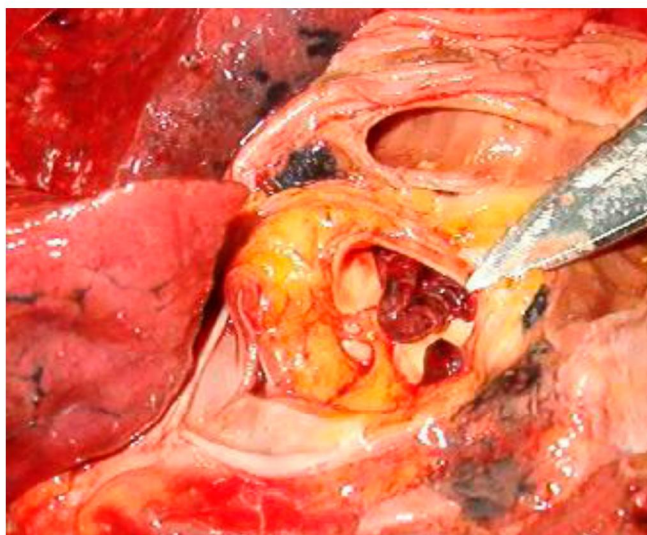
Төменгі суретте жалпы сан венасына пликация отасы жасалғаннан кейін 3 айдан соң сол аймақтың толық жазылғаны көрсетілген (4-сурет).



4-сурет. 3 айдан кейінгі жалпы сан венасына пликация жасалған орынның толық жазылуы.

Онкологиялық сырқаты бар 1 науқаста (0,12) үлкен тері асты көктамырының жедел өрлеуші тромбофлебиті бойынша жедел ота жасау барысында, ота үстінде массивті тромбоэмболия белгілері болып, соңында науқастың қайтыс болуымен аяқталды.

Суретте көрсетілген өкпе артериясының тромбоэмболиясының макропрепараты (5 сурет).



5-сурет. Өкпе артериясының тромбоэмболиясының макропрепараты.

Тұжырым: тереңдегі көктамыр тромбозы кезінде хирургиялық тәсіл арқылы емдеу тромбтың орналасуына байланысты шешілетін болады. Тері асты магистральды көктамырының жедел өрлеуші тромбофлебиті кезінде байлаушы отаның жасалуына негізгі көрсеткіш болып табылады (кроссэктомия, флебэктомия). Флотирлеуші тромбтың сан венасында сан-тізе асты венасында орналасуы шовтық пликация жасауға көрсеткіш болып табылады. Флотирлеуші тромбтың илеокавальды аймақта орналасуы, қайталамалы өкпе артериясының тромбоэмболиясы жағдайында кава-фильтр қоюға көрсеткіш болып табылады. Өкпе артериясының тромбоэмболиясын алдын алуға бағытталған дифференциалды хирургиялық тәсіл қайтыс болу жағдайын 0,69% төмендетеді.

ӘДЕБИЕТТЕР

1. Кунгурцев Е.В, Михайлов И.П., Щербюк А.А., Ефименко П.М., Бандаренко А.Н., Гольдина И.М., Арустомян В.А., «Хирургическая профилактика тромбоэмболии легочной артерии» // Материалы 23-й (XXVII) Международной конференции Российского общества ангиологов и сосудистых хирургов Санкт-Петербург Том 18, 2/2012 С. 227-228
2. Кириенко А. И., Золотухин И. А. Клексан в профилактике острого венозного тромбоза и тромбоэмболии легочной артерии. Терарх 1998; С. 78-80
3. Лесько В. А., Романюк В. И Отдаленные наблюдения за больными с кава-фильтром // Здравсоохр. Беларуси. 1992. -№11.-С. 73-74.

АННОТАЦИЯ

Авторами проанализированы данные клинического исследования 2313 больных, пролеченных с флеботромбозами, за период с 2010-2013 г.г. в ЦГКБ г Алматы. С целью профилактики ТЭЛА выполнена 1406 (60,87%) операции. Авторами определена тактика хирургического лечения флеботромбозов и профилактики ТЭЛА в зависимости от локализации процесса. В результате проведенных операции и выбора оптимальной хирургической тактики в профилактике ТЭЛА значительно снизилась летальность от данной патологии.

Ключевые слова: тромбоэмболия легочной артерии, ТЭЛА, пликация, кава-фильтр

SUMMARY

The authors have analyzed medical histories of 2313 patients, who were treated for the Phlebotrombosis within 2010 to 2013 in the CCCH Almaty. In order to prevent tromboembolism of pulmonary artery (TEPA) there were performed 1406 (60,87%) operations. The authors have determined tactics of surgical treatment and prevention of TEPA which depends on localization of thrombosis. As a result mortality from this disease has considerably decreased.