

УДК 615.2:617.7-007.681

*А.Е. Нурланбаева\**, *Х.М. Отман*, *Г.Е. Токтабекова*, *Г.А. Смаилова*

Казахский медицинский университет непрерывного образования,  
г. Алматы, Казахстан

## ВЛИЯНИЕ МЕСТНЫХ ГИПОТЕНЗИВНЫХ ПРЕПАРАТОВ НА РАЗВИТИЕ РЕФРАКТЕРНОСТИ ГЛАУКОМЫ

### АННОТАЦИЯ

Структурные изменения путей оттока различной степени выраженности, развивающиеся в зоне оперативного вмешательства у всех пациентов с рефрактерным течением глаукомы, свидетельствуют о важности динамического комплексного наблюдения больных с использованием ультразвуковой биомикроскопии. Наиболее существенные результаты высоты интрасклеральной полости были отмечены при использовании сочетания  $\beta$ -блокаторов с ингибиторами карбоангидразы.

**Ключевые слова:** рефрактерная глаукома, гипотензивная терапия, фильтрационная подушка.

Открытоугольная глаукома является самой распространенной формой глаукомы, которая у некоторых пациентов переходит в рефрактерное течение. При глаукоме с рефрактерным течением ни медикаментозным лечением, ни хирургическим способом лечения не удается достичь толерантного уровня внутриглазного давления (ВГД).

Оперативное лечение первичной открытоугольной глаукомы показано только после того, когда гипотензивное действие консервативной терапии снижено. При этом местная гипотензивная терапия до антиглаукомной операции (АГО) может спровоцировать ускоренное рубцевание послеоперационных путей оттока внутриглазной жидкости. Повреждение ткани запускает процесс рубцевания в зоне послеоперационного вмешательства, выраженность которых определяет феномен рефрактерного течения глаукомы, характеризующейся повышенной фибропластической активностью соединительной ткани и облитерацией вновь созданных путей оттока ВГЖ.

Генетические факторы играют значимую роль в развитии рубцевания после антиглаукомной операции. Кроме того, изменения соединительной ткани дренажной системы глаза, конъюнктивы и склеры, провоцируемые в том числе токсическим влиянием содержащихся в глазных каплях консервантов и других вспомогательных веществ, также способствуют избыточной регенерации в зоне оперативного вмешательства.

Нельзя исключить, что местные гипотензивные препараты, длительно снижающие продукцию ВГЖ, в определенной степени пролонгируют период послеоперационной реабилитации глаза, вмешиваясь в отток ВГЖ, и могут способствовать замедлению восстановления мелкой передней камеры и развитию отслойки сосудистой оболочки глаза.

Многие лекарственные препараты приводят к ускоренному развитию фиброза в различных органах и тканях. Отмечено, что гипотензивная терапия глаукомы может вызывать изменения конъюнктивы не только в связи с аллергическими реакциями и токсичностью консервантов, но и с фиброзными изменениями, опосредованными парасимпатомиметиками, симпатомиметиками и  $\beta$ -блокаторами, хотя нет единого мнения о степени и характере негативного влияния гипотензивных препаратов на длительность эффекта антиглаукомных операций и дальнейшее развитие патологического процесса.

**Цель работы** – оценить изменения вновь созданных путей оттока ВГЖ на основании результатов ультразвуковой биомикроскопии у пациентов с рефрактерным течением глаукомы, применяющих в послеоперационном периоде местные гипотензивные препараты различных групп.

**Материал и методы.** Выполнен офтальмологический анализ результатов хирургического лечения 98 глаз 96 пациентов: 70 мужчин и

6 женщин в возрасте 51-85 лет ( $69,3 \pm 0,5$  лет). Критерии включения в исследование: пациенты с рефрактерным течением первичной открытоугольной глаукомы II-III стадии, которым выполнены 2 и более фистулизирующие антиглаукомные операции. Срок послеоперационного наблюдения составил от 1,7 месяцев до 2,5 лет. Критерии исключения: дисциркуляторная энцефалопатия с отсутствием приверженности местной гипотензивной терапии и противопоказания к применению гипотензивных препаратов.

Все пациенты разделены на 3 группы репрезентативного возраста в зависимости от уровня ВГД в отдаленные сроки хирургического лечения глаукомы: 1-я группа – без консервативной терапии, 2-я и 3-я группы – на фоне длительного лечения в позднем послеоперационном периоде различными группами гипотензивных лекарственных средств. В первую (контрольную) группу были включены 20 пациентов (20 глаз) со стойкой компенсацией ВГД ( $16,6 \pm 0,46$  мм рт. ст.), с одной антиглаукомной операцией в анамнезе, не нуждающихся в использовании местных гипотензивных средств. Вторая группа – 38 пациентов (39 глаза) с компенсированным ВГД (среднее значение ВГД  $20,2 \pm 0,42$  мм рт. ст.). Третья группа – 38 пациентов (39 глаза) с декомпенсированным ВГД ( $30,3 \pm 0,53$  мм рт. ст.). Вторая и третья группы была разделена на 4 подгруппы в зависимости от применяемых препаратов:

- А) аналоги простагландинов (АП),
- Б)  $\beta$ -блокаторы,
- В) комбинация АП и  $\beta$ -блокаторов,
- Г) комбинация  $\beta$ -блокаторов и ингибиторов карбоангидразы.

Проведено офтальмологическое обследование: визометрия, рефрактометрия, периметрия по Ферстеру, биомикроскопия, гониоскопия линзой Гольдмана, прямая офтальмоскопия, аппланационная тонометрия тонометром Маклакова (10 г) и УБМ с оценкой высоты интрасклеральной полости [9], выполненная на ультразвуковом измерительном комплексе Accutome B-scan plus (США) с ультразвуковым биомикроскопом; частота датчика 40 МГц. Статистическую обработку полученных данных проводили с использованием программы SPSS 11,5 for Windows.

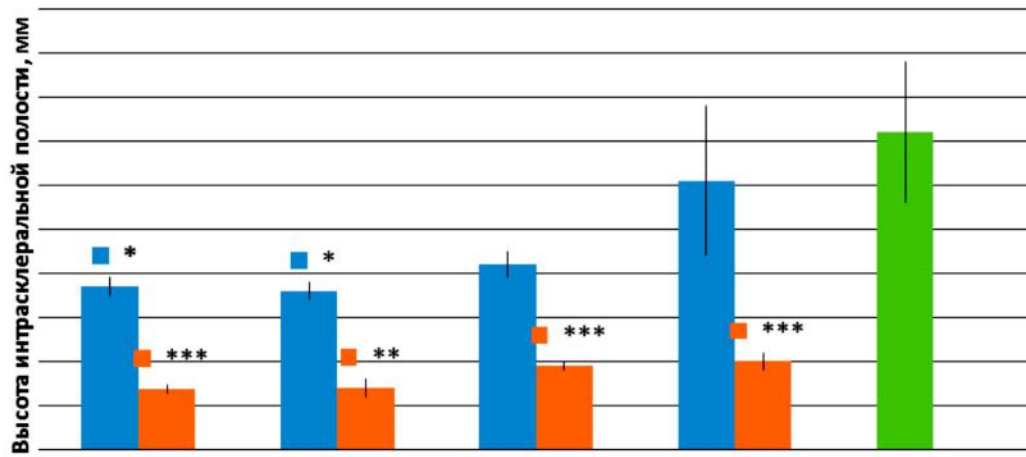
**Результаты и обсуждение.** Ультразвуковая биомикроскопия дренажной системы глаза в зоне оперативного вмешательства показала различную степень изменений параметров путей оттока внутриглазной жидкости, анализируемых в зависимости от применения в предоперационном периоде гипотензивных препаратов различных групп и их сочетания.

Высота интрасклеральной полости у пациентов всех подгрупп была достоверно снижена по сравнению с показателями контрольной группы, за исключением сочетанной терапии  $\beta$ -блокаторами и ингибиторами карбоангидразы во 2-й группе, хотя и их показатель не достигал контрольного значения. У пациентов подгрупп с компенсированным ВГД, получающих монотерапию, высота интрасклеральной полости свидетельствовала о необходимости проведения дополнительных лечебных мероприятий. Следует отметить, что у пациентов с декомпенсацией офтальмотонуса (1-я группа) в тех же подгруппах состояние интрасклеральной полости расценивалось как показатель недостаточной эффективности оперативного лечения.

Высота интрасклеральной полости в подгруппах 2А и 2Б была ниже показателя контрольной группы в 2 раза (рисунок). Таким образом, наиболее существенная компенсация ВГД была отмечена при использовании комбинированной терапии – при сочетании  $\beta$ -блокаторов с ингибиторами карбоангидразы, т.е. комплексное корригирующее воздействие превосходит по гипотензивной эффективности препараты, назначенные в качестве монотерапии.

Изменения различной степени выраженности, развивающиеся в зоне оперативного вмешательства у всех пациентов с рефрактерным течением глаукомы, свидетельствуют о важности динамического комплексного наблюдения больных с использованием ультразвуковой биомикроскопии. В целом декомпенсированный офтальмотонус обусловлен более выраженным рубцеванием путей оттока ВГЖ в отдаленном периоде после антиглаукомных операций.

УБМ-исследование высоты интрасклеральной полости показало наиболее существенные результаты при применении комбинированной медикаментозной терапии, т.е. при сочетании  $\beta$ -блокаторов с ингибиторами карбоангидразы.



Высота интрасклеральной полости пациентов с рефрактерной глаукомой при использовании местных гипотензивных препаратов (по данным ультразвуковой биомикроскопии). \* -  $p < 0,05$ ; \*\* -  $p < 0,01$ ; \*\*\* -  $p < 0,001$ .

## ЛИТЕРАТУРА

- 1 Егоров Е.А. Глаукома.: нац. рук-во. – М.: "ГЭОТАР-Медиа", 2013. – 824 с.
- 2 Еричев В.П., Дугина А.Е., Мазурова Ю.В. Фиксированные лекарственные формы: современный подход к терапии глаукомы // Глаукома. – 2010. – № 1. – С. 62 - 66.
- 3 Гусаревич О.Г., Гусаревич А.А., Нурланбаева А.Е., Айдагулова С.В. Медикаментозная терапия рефрактерной глаукомы: настоящее и будущее // РМЖ. Клиническая офтальмология. – 2014. – Т. 15, № 2. – С. 64-68.
- 4 Гусаревич О.Г., Нурланбаева А.Е., Гусаревич А.А., Фурсова А.Ж., Фенькова О.Г., Айдагулова С.В. Результаты ультразвуковой биомикроскопии зоны хирургического вмешательства при рефрактерной глаукоме в условиях местного применения гипотензивных средств // Вестник офтальмологии. – 2015. – Т. 131, № 3. – С. 45-49.
- 5 Айдагулова С.В., Нурланбаева А.Е., Гусаревич А.А., Фурсова А.Ж., Гусаревич О.Г. Экспрессия CD34 и фибронектина в склеральных лоскутах пациентов с рефрактерным течением первичной открытоугольной глаукомы // Фундаментальные исследования. – 2014. – № 9 –10. – С. 1675-1679.
- 6 Щуко А.Г., Жукова С.И., Юрьева Т.Н. Ультразвуковая диагностика в офтальмологии. – М.: "Офтальмология", 2013. – 128 с.
- 7 Bagnis A., Papadia M., Scotto R., Traverso C.E. Current and emerging medical therapies in the treatment of glaucoma // Expert. Opin. Emerg. Drugs. – 2011. Vol. – 16. Iss. 2. – P. 293-307.
- 8 Bettin P., Di Matteo F. Glaucoma: present challenges and future trends // Ophthalmic Res. – 2013. – Vol. 50, Iss. 4. – P. 197-208.
- 9 Chen J., Runyan S.A., Robinson M.R. Novel ocular antihypertensive compounds in clinical trials // Clin. Ophthalmol. – 2011. – Vol. 5. – P. 667-677.
- 10 Dreer L.E., Girkin C., Mansberger S.L. Determinants of medication adherence to topical glaucoma therapy // J. Glaucoma. – 2012. – Vol. 21, Iss. 4. – P. 234 - 240.

### ТҮЙІН

Ультрадыбыстық биомикроскопияны пайдалана отырып, пациенттерді динамикалық кешенді мониторинг маңыздылығын көрсету, отқа төзімді астам глаукома барлық науқастарда хирургия саласында дамып ауырлығын өртүрлі кетуі жолдарының құрылымдық өзгерістер. Қуысының интрасклеральдық биіктігі ең маңызды нәтижелерінің  $\beta$  - блокаторларды карбоангидразы тежегіштерін комбинациясын пайдалана байқалды.

**Түйінді сөздер:** отқа төзімді глаукома, антигипертензивті емдеу, сүзу жастығы.

### SUMMARY

Structural changes in the outflow pathways of varying severity, developing in the zone of surgical intervention in all patients with refractory glaucoma, testify to the importance of a comprehensive dynamic monitoring of patients using ultrasound biomicroscopy. The most significant results of the height of intrascleral cavity was a combination of  $\beta$ -blockers with inhibitors of carbonic anhydrase.

**Key words:** refractory glaucoma, hypotensive therapy, bleb.