

Pythiosis cutaneous in horses treated with triamcinolone acetonide. Part 3. Histomorphometric analysis

Pythiosis cutánea en equinos tratados con acetónida de triamcinolona. Parte 3. Análisis histomorfométrico

José Cardona-Álvarez^{1*} Ph.D, Marlene Vargas-Vilória² Ph.D,
Joaquín Patarroyo-Salcedo² Ph.D.

¹Universidad de Córdoba, Departamento de Ciencias Pecuarias, Grupo de Estudios e Investigaciones en Medicina de Grandes Animales (MEGA), Montería, Colombia. ²Universidad Federal de Viçosa, Departamento de Medicina Veterinaria, Viçosa, Brasil. *Correspondencia: cardonalvarez@hotmail.com

Received: February 2016; Accepted: December 2017.

ABSTRACT

Objective. The objective of the study was to analyze Histomorphometrically of the healing process with cutaneous pythiosis in horses treated with triamcinolone acetonide. **Materials and methods.** 24 horses with pythiosis were used, to a group 50 mg of intramuscular triamcinolone acetonide (GT) was applied, while the other group was not applied treatment (GC). They were collected tissue biopsies, processed, sliced and stained with hematoxylin and eosin (H & E), Gomori trichrome (TG), picosirius red / polarization (PR / P) and Grocott methenamine silver (GMS). Photomicrographs were selected and 10 histological changes, analyzed with BioEstat 5.0 software, obtaining quantities of tissue cells such as eosinophils, neutrophils, macrophages, fibroblasts and collagen through planimetric evaluation point count. **Results.** In GSM staining was observed decrease in the presence of intralesional hyphae of *P. insidiosum* to 16 days ($p < 0.05$). Staining H&E, we observed a decrease of the inflammatory process, shown in eosinophils ($p = 0.0001$), neutrophils ($p = 0.0001$), and macrophage ($p = 0.00001$). In the staining of GT and PR/P increase the amount of fibroblasts and collagen fibers were observed, also the gradual exchange of type III collagen to type I, increased fibroblast show significant ($p = 0.0001$) from day 16 until day 40, the expression of collagen was significant ($p = 0.0001$) from day 16 until the end of the study. It was statistically significant correlation between neutrophils and macrophages ($p = 0.00018$), collagen and eosinophil ($p = 0.03$) and fibroblasts and collagen ($p = 0.02$). The animals in the CG do not present histomorphometric improvement during the study. **Conclusions.** We conclude that the cell produces triamcinolone acetonide and histomorphometric tecidual recovery in horses with pythiosis.

Keywords: Granuloma, histopathology, oomycosis, *Pythium insidiosum* (Source: MeSh).

RESUMEN

Objetivo. El objetivo del estudio fue analizar histomorfométricamente el proceso de cicatrización en equinos con pythiosis tratados con acetónida de triamcinolona. **Materiales y métodos.** Se utilizaron 24 equinos con pythiosis, a un grupo se aplicó 50 mg de acetónida de triamcinolona intramuscular (GT), mientras que al otro grupo no fue aplicado tratamiento (GC). Fueron colectadas biopsias de tejido, procesadas, laminadas y coloreadas con hematoxilina eosina (H&E), tricrómico de Gómori (TG), picosirius red/polarization (PR/P) y plata metanamina de Grocott (GMS). Fueron seleccionados y fotomicrografiados 10 campos histológicos, analizados con el *software* BioEstat 5.0, obteniéndose

las cantidades tisulares de células como eosinófilos, neutrófilos, macrófagos, fibroblastos y colágeno a través de evaluación planimétrica por conteo de puntos. **Resultados.** En coloración de GSM, se observó disminución de hifas intralesionales del *Pythium* a los 16 días ($p < 0.05$). En coloración de H&E, hubo disminución del proceso inflamatorio, evidenciado en eosinófilos ($p = 0.0001$), neutrófilos ($p = 0.0001$) y macrófagos ($p = 0.00001$). En coloraciones de TG y PR/P, hubo aumento de fibroblastos, fibras colágenas y cambio progresivo de colágeno tipo III a tipo I, el aumento de fibroblastos fue significativo ($p = 0.0001$) del día 16 al 40, la expresión de colágeno fue altamente significativa ($p = 0.0001$) del día 16 hasta el final del estudio. Hubo correlación significativa entre neutrófilos y macrófagos ($p = 0.00018$), colágeno y eosinófilos ($p = 0.03$) y colágeno y fibroblastos ($p = 0.02$). Los animales del GC no presentaron mejoría histomorfométrica durante el estudio. **Conclusiones.** Es posible concluir que la acetónida de triamcinolona produce recuperación histomorfométrica celular y tecidual en los equinos con pythiosis.

Palabras clave: Granuloma, histopatología, oomicosis, *Pythium insidiosum* (Fuente: MeSh).

INTRODUCTION

Pythiosis is part of a piogranulomatous disease complex, which constitutes a diverse group of mycotic and pseudomycotic conditions that are highly similar from an anatomopathological perspective, which affects skin or subcutaneous tissue in what is called zygomycosis (1). It is caused by *Pythium insidiosum*, and is phylogenetically far removed from the realm of fungi and more closely related to the realm of algae (2).

Histopathologically speaking, there is a multifocal diffuse eosinophilic granulomatous dermatitis caused by intense piogranulomatous inflammatory infiltration, primarily polymorphonuclear eosinophils, followed by macrophages and neutrophils, multifocal necrotic mass and *Splendore Hoeppli* phenomenon, which is comprised by hyphae and inflammatory cells, particularly eosinophils and around large amounts of inflammatory exudate that is rich in neutrophils and eosinophils, the hyphae are visible in *Grocott* Methanamine Silver Staining, and branched structures are observed, septate on occasion, of a dark brown color, their walls smooth and parallel, with a size of 2.6 - 6.4 μm , occasionally forming 90° angles (3).

Triamcinolone acetonide (TA) is a powerful corticosteroid that provides anti-inflammatory, antiallergic and immunological activity, due to the fact that it controls powerful inflammation mediators, such as prostaglandins, thromboxanes, prostacyclins, leukotrienes, and hydroxy-ethatrienoic acids, all synthesized from Arachidonic acid, the release of which is catalyzed by the A2 phospholipase enzyme; as a result of this event, it will have anti-inflammatory effects, such as polymorphonuclear leukocyte migration delays and decreased fibrinogenesis (4).

INTRODUCCIÓN

La pythiosis pertenece a un complejo de enfermedades piogranulomatosas, que constituyen un grupo diverso de afecciones micóticas y pseudomicóticas de estrecha semejanza anatomopatológica que afecta a piel o tejido subcutáneo llamado zigomicosis (1). Es causada por el *Pythium insidiosum*, y son filogenéticamente distantes del reino de los hongos y más cercanos al de las algas (2).

Histopatológicamente, hay una dermatitis granulomatosa eosinofílica difusa multifocal, caracterizada por la presencia de intensa infiltración inflamatoria piogranulomatosa, principalmente de eosinófilos polimorfonucleares, seguido por macrófagos y neutrófilos, masa necrótica multifocal y del fenómeno *Splendore Hoeppli*, la cual es compuesta de hifas y células inflamatorias especialmente eosinófilos y en torno de una gran cantidad de exudado inflamatorio rico en neutrófilos y eosinófilos, las hifas son visibles en coloración de plata metanamina de *Grocott*, y son observadas estructuras ramificadas, ocasionalmente septadas, castaño oscuro, las paredes lisas y paralelas, con tamaño de 2.6 - 6.4 μm que, en ocasiones, forman ángulos de 90° (3).

La acetónida de triamcinolona (AT) es un potente corticoide con actividad anti-inflamatoria, antialérgica e inmunológica, debido a que controlan potentes mediadores de la inflamación, como las prostaglandinas, tromboxanos, prostaciclina, leucotrienos y ácidos hidroxieicosatrienoicos, todos sintetizados a partir del ácido araquidónico, cuya liberación es catalizada por la enzima fosfolipasa A2, como resultado de esta acción, tendrá efectos anti-inflamatorios, como atraso en la migración de leucocitos polimorfonucleares, disminución de la fibrinogénesis (4).

There are no reports of histomorphometric quantification for type I and III cellular and collagen types in veterinary medicine that would support diagnosis and prognosis to assess cutaneous pythiosis recovery in horses treated with TA. Therefore, this study seeks to quantify and characterize cell types and collagen fibers that are present in the granuloma healing process in horses that carry pythiosis, whether or not they were treated with triamcinolone acetonide over time.

MATERIALS AND METHODS

Ethical aspects. To conduct this descriptive study, a non-probabilistic approach was used on convenient animals that were naturally infected with cutaneous pythiosis. This study was approved by the Universidad Federal de Viçosa (UFV) Animal Use Ethics Commission (Comisión de Ética en el uso Animal - CEUA), process No. 74/2012. No animals were subjected to processes that would cause unnecessary pain and/or stress. Animals were immobilized pursuant to the animal handling and restraint technical standards, in compliance with the Universal Declaration of Animal Rights, concerning the CIOMS (Council for International Organizations of Medical Sciences) international principles of biomedical research conducted on animals, established in 1949 by UNESCO (United Nations Educational, Scientific and Cultural Organization) and the WHO (World Health Organization) and Law 84 of October 27, 1989 (Colombian Animal Protection Statute) (5).

Location. This study was carried out in the Caribbean coast of Colombia, in the department of Córdoba, located between *Greenwich* meridian coordinates latitude 7°23' and 9°26' north, and longitude 74°52' and 76°32' west, at an elevation of 30 meters above sea level, with annual average temperatures of 28°C, a relative humidity of 82%, an annual rainfall of 1.400 mm and a tropical forest weather. There are two clearly defined seasons (rainy season and dry season) (6).

Animals. 24 horses with cutaneous pythiosis of both sexes and at different ages were used, averaging 380 kg in weight. The inclusion criterion was based on the presence of clinical cutaneous pythiosis, diagnosed in the general physical exam performed during the selection process and confirmed by the histopathology shown in Hematoxylin & Eosin (HE) and Grocott staining. Animals in the experiment were put under the same management conditions they were in at their place of origin and received the same feeding and handling rigor they had before

En medicina veterinaria no hay relatos de cuantificación histomorfométrica de los tipos celulares y de colágeno tipo I y III como apoyo diagnóstico y pronóstico para evaluación del proceso de recuperación de la pythiosis cutánea en equinos tratados con AT. Por tanto, este trabajo pretende cuantificar y caracterizar los tipos celulares y las fibras de colágeno en el proceso de cicatrización del granuloma en equinos con pythiosis sometidos o no al tratamiento con acetona de triamcinolona en el de correr del tiempo.

MATERIALES Y MÉTODOS

Aspectos éticos. Para la realización de este estudio descriptivo, no probabilístico fueron utilizados animales de conveniencia infectados naturalmente con pythiosis cutánea. El estudio fue aprobado por la Comisión de Ética en el Uso Animal (CEUA) de la Universidad Federal de Viçosa (UFV), proceso N° 74/2012. Los animales no fueron sometidos a procesos que desarrollaran dolor y/o estrés innecesario. Los animales fueron inmovilizados bajo las normas técnicas de manejo e sujeción de animales, enmarcadas en el cumplimiento de la Declaración Universal de los Derechos de los Animales, referente a los principios éticos internacionales para la investigación biomédica con animales del CIOMS (Council for International Organizations of Medical Sciences) establecida por la UNESCO (United Nations Educational, Scientific and Cultural Organization) y la OMS (Organización Mundial de la Salud) de 1949 y de la Ley 84 de Octubre 27 de 1989 (Estatuto Colombiano de Protección Animal) (5).

Localización. El experimento fue desarrollado en la costa Caribe de Colombia, en el departamento de Córdoba, localizado entre las coordenadas 7°23' e 9°26' de latitud norte e 74°52' y 76°32' de longitud oeste del meridiano de *Greenwich*, a una altura de 30 m.s.n.m, con temperatura media anual de 28°C, humedad relativa de 82%, precipitación media anual de 1.400 mm y clima de bosque tropical. Hay dos estaciones bien definidas (estación lluviosa y estación seca) (6).

Animales. Fueron utilizados 24 equinos con pythiosis cutánea, de ambos sexos, diferentes edades y peso medio de 380 kg. El criterio de inclusión fue basado en la presencia de pythiosis cutánea clínica, diagnosticada por el examen físico general realizado durante el proceso de selección y confirmados por la histopatología en las coloraciones de Hematoxilina Eosina (HE) y Grocott. Los animales del experimento fueron colocados en las mismas condiciones de manejo con que estuvieron en el lugar de origen y recibieron el

the experiment, in such a way that grass and water were left *ad libitum*.

A group of 12 animals suffering from pythiosis received an intramuscular treatment consisting of 50 mg of triamcinolone acetonide applied 3 times every 15 days (treated group - TG). The other group of 12 animals suffering from pythiosis received no treatment (control group - CG). Tissue biopsies were collected from the granuloma periphery of all animals in the trial every four days until the granuloma TG was fully cured.

Methodology. Preliminary sedation using Acepromazine (Tranquilán 1%, Zoo®, Colombia) administered intravenously at a dose of 0.05 mg/kg, and anesthesia using vasoconstrictor-free lidocaine solution (Lidocaine 2%, Synthesis®, Colombia). Normal and diseased cutaneous tissue were collected in a biopsy from the periphery of the lesion and throughout its entire thickness with a 6 mm *punch* (7), and were later analyzed at every stage of the scarring process (inflammatory, granulation, contraction and epithelization). The samples were placed in 10% formalin for 24 hours, then in 70% alcohol, and were later taken to the University of Córdoba Department of Livestock Sciences, Colombia, where they were processed until being included in parafin.

Subsequently, tissue samples were transferred to the Universidad Federal de Viçosa Structural Biology Laboratory of the General Biology Department, where they were processed for histopathological and histochemical assessment, cut to a thickness of 5µm on a microtome (Leica RM2125 RTS®, Japan) and dyed using Hematoxylin - Eosin (HE), Gomori Trichrome (TG), Picrosirius Red/Polarization (PR/P) and Grocott's Methanamine Silver (GMS) to perform a histomorphometric analysis of cell content, blood vessels, total collagen fibers, collagen fibers (type I and III), and hyphae from the oomycete *P. insidiosum* respectively.

A microscope with a polarization option (Olympus BX-53®, Japan) from the Laboratory of Molecular Systematics/BEAGLE of the Department of Animal Biology at Universidad Federal de Viçosa, Brazil, was used to perform sample analysis. 10 histological fields were selected and photomicrographed with a digital camera (5.0 m) and a magnification of 40x. The fields were selected from left to right and top to bottom and, for each photomicrographed field, two fields were discarded, until reaching a total of ten fields. Images were analyzed with the help of the BioEstat 5.0 software (8), establishing the number of eosinophil, neutrophil, macrophage, blood vessel, fibroblast and collagen (general, types I and III) tissue cells, in addition to the number of hyphae in *Pythium* throughout the course of this

mismo rigor de alimentación y manejo que tenían antes del experimento, de modo que el pasto y el agua fueron dejadas *ad libitum*.

Un grupo de 12 animales con pythiosis recibieron tratamiento intramuscular con 50 mg de acetona de triamcinolona por 3 aplicaciones cada 15 días (grupo tratado - GT). En el otro grupo de 12 animales con pythiosis no fue aplicado tratamiento (grupo control - GC). Fueron colectadas biopsias de tejido de la periferia del granuloma en todos los animales del estudio a cada cuatro días hasta la cura total del granuloma en el GT.

Metodología. Previa sedación con Acepromazina (Tranquilán 1%, Zoo®, Colombia) a dosis de 0.05 mg/kg, por vía endovenosa y aplicación de anestesia local infiltrativa con solución de lidocaína sin vasoconstrictor (Lidocaína 2%, Synthesis®, Colombia). Mediante biopsia, tejido cutáneo normal y enfermo fue colectado en toda su espesura desde la periferia de la lesión con *punch* de 6 mm (7), y analizado en todas las fases del proceso de cicatrización (inflamatoria, granulación, contracción y epitelización). Las muestras fueron colocadas en formalina al 10% por 24 horas, después en alcohol al 70% y llevadas al Laboratorio de Patología del Departamento de Ciencias Pecuarias de la Universidad de Córdoba, Colombia, donde fueron procesadas hasta su inclusión en parafina.

Posteriormente, las muestras de tejido fueron trasladadas al Laboratorio de Biología Estructural del Departamento de Biología General de la Universidad Federal de Viçosa, Brasil, donde fueron procesadas para evaluación histopatológica e histoquímica, cortadas a 5µm de espesura en micrótomos (Leica RM2125 RTS®, Japón) y coloreadas con Hematoxilina - Eosina (HE), Tricrómico de Gómori (TG), Picrosirius Red/Polarization (PR/P) y Plata Metanamina de Grocott (GMS - Grocott's Methanamine Silver), para la evaluación histomorfométrica de los contenidos celulares, vasos sanguíneos, fibras de colágeno total, fibras de colágeno (tipo I e III) e hifas del oomiceto *P. insidiosum* respectivamente.

Para los análisis foto microscópicos de las muestras, fue utilizado un microscopio con opción de polarización (Olympus BX-53®, Japón) del Laboratorio de Sistemática Molecular/BEAGLE del Departamento de Biología Animal de la Universidad Federal de Viçosa, Brasil. Fueron seleccionados y fotomicroografiados 10 campos histológicos con cámara digital (5.0 m) en aumento de 40x. Los campos fueron seleccionados de izquierda a derecha y de arriba hacia abajo y, para cada campo fotomicroografiado, dos campos se descartaron, hasta que fuesen obtenidos el total de diez campos. Las imágenes fueron analizadas con

study, by conducting a point counting planimetric assessment (using a 20 x 16 mm grid).

An analysis of variance (ANOVA) was used to compare the data produced between two or more means. The ANOVA was used to verify whether there were significant differences between the two groups (CG and TG) over time. The minimum level of statistical significance used in all tests was 95%. *Student's t* test was conducted showing significant differences ($p \leq 0.05$) between the two groups (GT and GC). Considering variable reduction to be the response variable in the treatment group over time. *Pearson's* simple correlation test was also used to verify the relationship between the characteristics studied. All statistical tests were performed with the aid of the SAS computer program 9.1.3 (9) and Excel 2003 was used for data tabulation and organization.

RESULTS

Grocott Methanamine Silver Staining (GSM).

The presence of branched structures, occasionally septated, with a dark brown color and smooth and parallel walls, occasionally forming 90° angles, was observed according to what Márquez et al (3) reported as a diagnostic method.

Figure 1 shows the quantification of the presence of *P. insidiosum* septated hyphae in biopsies collected from both groups. Therefore, the comparison between the two groups (TG and CG) showed that intralésional hyphae decreased progressively in the TG as the granuloma recovery progresses; furthermore, the *t*-*student* test analysis established a highly significant statistical difference ($p = 0.0001 < 0.05$) between the gradual decrease of tissue hyphae

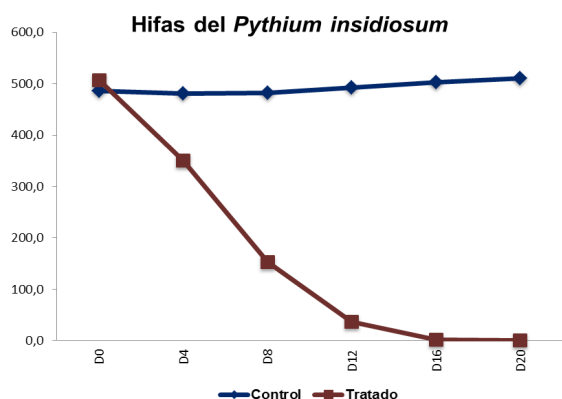


Figure 1. Description of *P. insidiosum* presence in the lesions of horses suffering from pythiosis, whether they received a triamcinolone acetonide treatment or not

ayuda del *software* BioEstat 5.0 (8), obteniéndose las cantidades de células tisulares de eosinófilos, neutrófilos, macrófagos, vasos sanguíneos, fibroblastos y colágeno (general, tipo I y III), así como las cantidades de hifas del *Pythium* en de correr del estudio, a través de la evaluación planimétrica por conteo de puntos (a través de una gradilla de 20 x 16 mm).

Para la comparación de los datos generados se utilizó el método de análisis de varianza (ANOVA) para las comparaciones entre dos o más medias. La ANOVA fue utilizada para verificar si existieron diferencias significativas entre los dos grupos (GC y GT) en el de correr del tiempo. El nivel mínimo de significancia estadística empleado en todos los testes aplicados fue de 95%. Se utilizó el test *t* de *Student* con la que se determinó diferencias significativas ($p \leq 0.05$) entre los dos grupos (GT y GC). Considerando como variable respuesta la reducción de las variables consideradas en el de correr del tiempo en el grupo tratado. También se utilizó el test de correlación simple de *Pearson* para verificar relación entre las características estudiadas. Todos los test estadísticos fueron realizados con el auxilio del programa de computador S.A.S. 9.1.3 (9) y para la tabulación y organización de los datos se utilizó el programa Excel 2003.

RESULTADOS

Coloración de plata metanamina de Grocott (GSM).

En los tejidos coloreados con GSM, se evidenció la presencia de estructuras ramificadas, ocasionalmente septadas, marrón oscuro, de paredes lisas y paralelas, que ocasionalmente forman ángulos de 90°, de acuerdo a lo reportado como método diagnóstico por Márquez et al (3).

En la figura 1, se puede observar la cuantificación de la presencia de hifas septadas de *P. insidiosum* en las biopsias colectadas en ambos grupos. Por lo que, al comparar los dos grupos (GT y GC), se observó que en el GT en la medida que avanza la recuperación del granuloma disminuyó progresivamente la presencia de hifas intralésionales, asimismo al analizar mediante el test *t*-*student* se estableció diferencia estadística altamente significativa ($p = 0.0001 < 0.05$) entre la disminución gradual de hifas tecidual en el GT en relación al GC desde el día 4 hasta el día 20. En el GC se observó la presencia evidente con aumento del 5.2% en la cuantificación de hifas intralésionales durante todo el estudio.

Coloración de hematoxilina – eosina. En los tejidos coloreados con HE, se observaron lesiones piogranulomatosas multifocales y difusas,

in the GT compared to the CG from day 4 to day 20. The TG had an evident presence throughout the study with a 5.2% increase in intralésional hyphae quantification.

Hematoxylin dyeing - eosin . Multifocal and diffuse piogranulomatous lesions, characterized by an intense proliferation of irregular connective tissue and a marked inflammatory infiltration known as the *Splendore-Hoeppli* phenomenon were observed in HE-dyed tissues, which correspond to the piogranulomatous eosinophilic and macrophagic reactions with multifocal necrotic lesions increased by Oomycete hyphae, according to reports of the histological features of pythiosis (7,10).

Eosinophils. Eosinophil quantification is shown in Figure 2, the eosinophil breakdown of both groups during the experiment can be observed. Comparing between the two groups (TG and CG), the TG showed a sharp and progressive decrease in the number of eosinophils contained in the lesion. Using the *t-student* test as an analysis tool, a statistically significant difference ($p=0.0001<0.05$) was established between the two groups starting at day 4 and until the end of the trial ($p<0.0001$). The TG experienced a 13.2% increase in intralésional hyphae quantification.

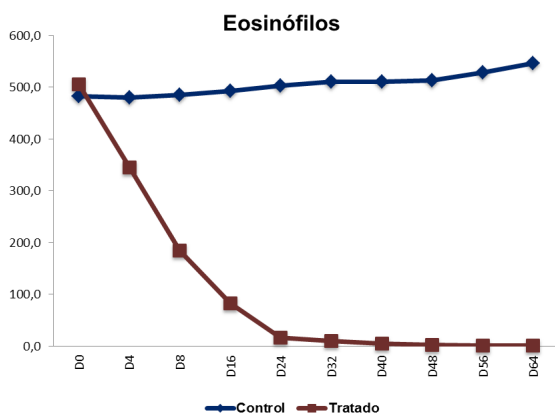


Figure 2. Description eosinophil presence in the lesions of horses suffering from pythiosis, whether they received a triamcinolone acetone treatment or not

Neutrophils. Neutrophil quantification is described in Figure 3; when comparing the two groups, the TG showed an initial decrease on the 4th and 8th days, followed by a slight increase on days 16 and 24, and then finally decreased progressively until the end of the study. Using the *t-student* test as an analysis tool, a statistically significant difference ($p=0.0001<0.05$) was established between the two groups starting at day 4 and until the end of the

caracterizadas por una intensa proliferación de tejido conjuntivo irregular y una marcada infiltración inflamatoria conocida como fenómeno de *Splendore-Hoeppli* lo que corresponde a la reacción piogranulomatosa eosinofílica y macrofágica con presencia de masas necróticas multifocales aumentadas por las hifas del Oomiceto, según lo informado como características histológicas de la pythiosis (7,10).

Eosinófilos. La cuantificación de los eosinófilos se describe en la figura 2, se puede observar la discriminación de los eosinófilos para ambos grupos durante el experimento. Al comparar los dos grupos (GT y GC), se observó que en el GT disminuyó marcadamente y progresivamente el número de eosinófilos de la lesión. Al analizar mediante el test *t-student* se estableció diferencia estadística altamente significativa ($p=0.0001<0.05$) entre ambos grupos a partir del día 4 y hasta el final del estudio ($p<0.0001$). En el GC se observó un aumento de 13.2% en la cuantificación celular durante todo el estudio.

Neutrófilos. La cuantificación de los neutrófilos se describe en la figura 3, al comparar los dos grupos, se observó en el GT que inicialmente tuvo una disminución los días 4 y 8, después tuvo un leve aumento en los días 16 y 24, finalmente tuvo una disminución progresiva hasta el final del estudio. Al analizar mediante el test *t-student* se estableció diferencia estadística altamente significativa ($p=0.0001<0.05$) entre ambos grupos a partir del día 4 y hasta el final del estudio ($p<0,0001$). En el GC se observó un aumento de 34.6% en la cuantificación celular durante todo el estudio.

Macrófagos. En la figura 4, se describe la cuantificación de los macrófagos en los animales del experimento. Al comparar los dos grupos se observó que en el GT inicialmente tuvo una disminución a los días 4 y 8, después tuvo un moderado aumento en los días 16 y 24, finalmente tuvo una disminución progresiva hasta el final del estudio. Al analizar mediante el test *t-student* se estableció diferencia estadística altamente significativa ($p=0.0001<0.05$) entre ambos grupos a partir del día 4 y hasta el final del estudio ($p<0.0001$). En el GC se observó un aumento de 22.3% en la cuantificación celular durante todo el estudio.

Polimorfonucleares Totales (PMN). La cuantificación de los PMN se describe en la figura 5, se puede observar que en el GT disminuyó marcadamente y progresivamente el número de PMN, a partir del día 4 y hasta el final del estudio. Al analizar mediante el test *t-student* se estableció diferencia estadística altamente significativa ($p=0.0001<0.05$) entre ambos

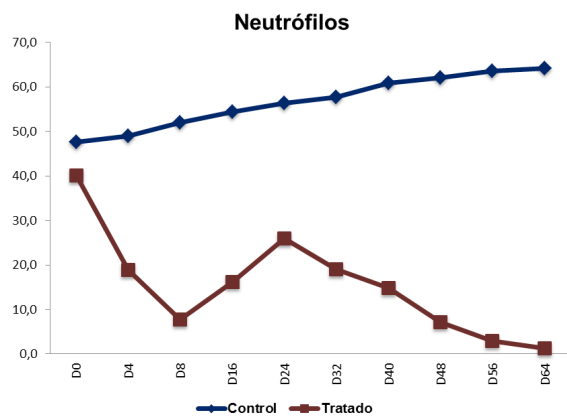


Figure 3. Description neutrophil presence in the lesions of horses suffering from pythiosis, whether they received a triamcinolone acetonide treatment or not.

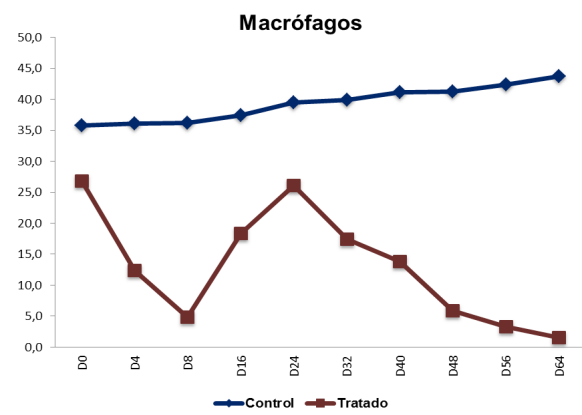


Figure 4. Description of macrophage presence in the lesions of horses suffering from pythiosis, whether they received a triamcinolone acetonide treatment or not.

study ($p < 0.0001$). The TG experienced a 34.6% increase in cell quantification throughout study.

Macrophages. Figure 4 illustrates macrophage quantification for the animals used during the trial. When comparing the two groups, the TG showed an initial decrease on the 4th and 8th days, followed by a slight increase on days 16 and 24, and then finally decreased progressively until the end of the study. Using the *t-student* test as an analysis tool, a statistically significant difference ($p = 0.0001 < 0.05$) was established between the two groups starting at day 4 and until the end of the study ($p < 0.0001$). The TG experienced a 22.3% increase in cell quantification throughout study.

Polymorphonuclear (PMN) totals. PMN quantification is illustrated in figure 5, where it can be observed that the number of PMNs sharply and progressively decreased, from day 4 until the end of the study. Using the *t-student* test as an analysis tool, a statistically significant difference ($p = 0.0001 < 0.05$) was established between the two groups starting at day 4 and until the end of the study ($p < 0.0001$). The TG experienced a 15.5% increase in cell quantification throughout study.

Blood vessels. Blood vessel quantification is shown in figure 6, where it can be observed that the TG had a slight decrease on days 4 and 8, then an increase on days 16 through 40, and finally a gradual decrease until the end of the study. Using the *t-student* test as an analysis tool, a statistically significant difference ($p = 0.0001 < 0.05$) was found between the two groups starting at day 4 and until the end of the study ($p < 0.0001$). The TG experienced a 15.5% increase in cell quantification throughout study.

grupos a partir del día 4 y hasta el final del estudio ($p < 0.0001$). En el GC se observó un aumento de 15.5% en la cuantificación celular durante todo el estudio.

Vasos sanguíneos. La cuantificación de los vasos sanguíneos se describe en la figura 6, se puede observar que el GT disminuyó levemente los días 4 y 8, posteriormente aumentaron los días 16 hasta el 40 y finalmente disminuyen gradualmente hasta el final del estudio. Al analizar mediante el test *t-student* se estableció diferencia estadística altamente significativa ($p = 0.0001 < 0.05$) entre ambos grupos desde el día 4 y hasta el final del estudio. En el GC se observó un aumento de 15.5% en la cuantificación celular durante todo el estudio.

coloración de tricómico de Gómori (TG). En todos los tejidos coloreados con TG, se observó leve presencia de fibroblastos y fibras colágenas, desorganizadas y escasas, así como pequeñas áreas con ausencia de fibroblastos y fibras colágenas y pérdida de epitelio con formación de la camada fibrinoleucocitaria en el área afectada por el granuloma. Así mismo, se evidencia que en el GT en la medida que avanza el proceso de cicatrización aumentan progresivamente la cantidad de fibroblastos y fibras colágenas en las áreas donde estaban ausentes y se observan más gruesos y organizados desde un grado leve, a moderadas e intensas, según método utilizado para evaluar la presencia de fibroblastos y fibras colágenas en el tejido (11).

Fibroblastos. En la figura 7, se discrimina la cuantificación de los fibroblastos. Al comparar los dos grupos se observó que en el GT, inicialmente tuvo una disminución a los días 4, 8 y 16, después tuvo un marcado aumento en los días 24, 32 y

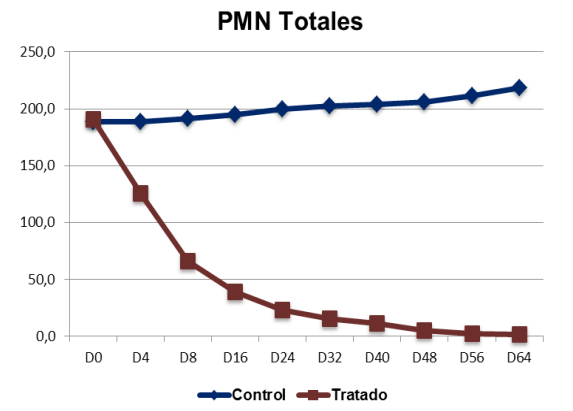


Figure 5. Description of total PMN presence in the lesions of horses suffering from pythiosis, whether they received a triamcinolone acetone treatment or not.

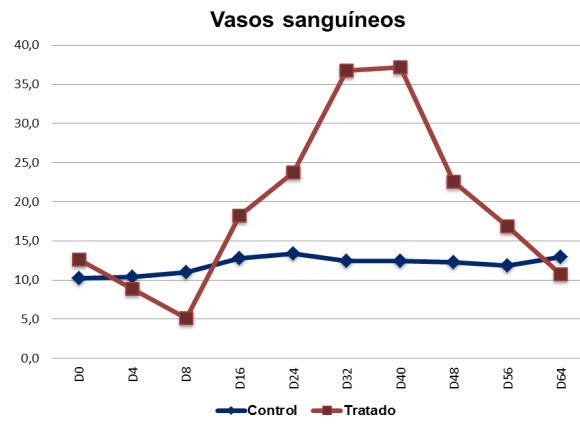


Figure 6. Description of blood vessels in the lesions of horses suffering from pythiosis, whether they received a triamcinolone acetone treatment or not.

Gpmori trichrome staining (TG). All TG-stained tissues showed a slight presence of fibroblast and collagen fibers, disordered and scarce, as well as small areas with an absence of fibroblasts and collagen fibers, and loss of epithelium with a fibrinoleucocyte layer formation in the area affected by granuloma. Similarly, it is evident that in as the healing process progresses in the TG, the number of fibroblasts and collagen fibers increase progressively in the areas where there were none before, and they are seen to be thicker and more highly organized from a mild to moderate, and to intense degree, according to the method used to assess the presence fibroblast and collagen fibers in the tissue (11).

Fibroblasts. Fibroblasts quantification is illustrated in Figure 7. Comparing the two groups, the TG showed an initial decrease on the 4th, 8th and 16th days, followed by a sharp increase on days 24, 32 and 40, and then finally decreased progressively until the end of the study. Using the *t-student* test as an analysis tool, a statistically significant difference ($p=0.0001<0.05$) was established between the two groups starting at day 8 and until the end of the study ($p<0.0001$). The TG experienced a 10.6% increase in cell quantification throughout study.

Total collagen fibers. Total collagen fiber percentage quantification is shown in Figure 8, where it can be observed that the TG experienced an initial decrease on days 4 and 8, then a moderate increase on day 16, where it became greater on day 24, and a sharp increase on days 32 and 40, with a progressive increase that continued until the end of the study. Using the *t-student* test as an analysis tool, a statistically

40, finalmente tuvo una disminución progresiva desde el día 44 y hasta el final del estudio. Al analizar mediante el test *t-student* se estableció diferencia estadística altamente significativa ($p=0.0001<0.05$) entre ambos grupos a partir del día 8 y hasta el final del estudio ($p<0.0001$). En el GC se observó una disminución de 10.6% en la cuantificación celular durante todo el estudio.

Fibras colágenas totales. La cuantificación de los porcentajes de las fibras colágenas totales se describe en la figura 8, se puede observar que en el GT inicialmente tuvo una disminución los días 4 y 8, después tuvo un moderado aumento en el día 16, siendo mayor en el día 24, y marcado en los días 32 y 40, continuando el aumento progresivo hasta el final del estudio. Al analizar mediante el test *t-student* se estableció diferencia estadística altamente significativa ($p=0.0001<0.05$) entre ambos grupos a partir del día 4 y hasta el final del estudio ($p<0.0001$). En el GC se observó un aumento de 3.6% en la cuantificación de las fibras colágenas totales durante todo el estudio.

Coloración de *Picrosirius Red Polarization* (PR/P). En los tejidos coloreados con PR/P, se observó una mezcla homogénea de colores caracterizada por áreas de birrefringencia rojiza y verde-amarilla, indicando la presencia de colágeno maduro tipo I (color rojo brillante en la polarización) y tipo III (color verde-amarillo brillante en la polarización) siendo el colágeno tipo I en mayor proporción, y las fibras de colágeno tipo III más delgadas y menos organizadas. Así mismo, se evidencia que en el GT en la medida que avanza el proceso de cicatrización hubo un aumento de colágeno tipo III, siendo ese efecto evidenciado por el cambio

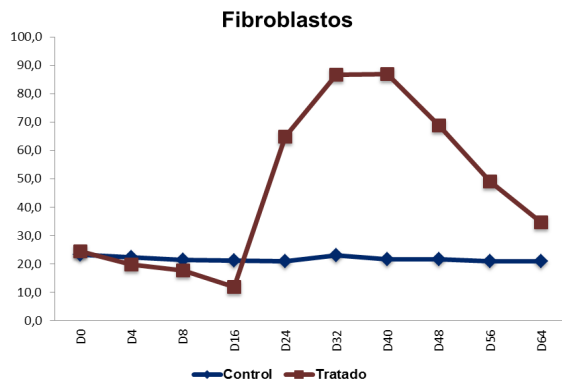


Figure 7. Description of fibroblast presence in the lesions of horses suffering from pythiosis, whether they received a triamcinolone acetonide treatment or not.

significant difference ($p=0.0001<0.05$) was established between the two groups starting at day 4 and until the end of the study ($p<0.0001$). The TG experienced a 3.6% increase in the total collagen fiber quantification throughout study.

Dyeing with *Picrosirius Red Polarization* (PR/P) (PR/P). A homogeneous mix of colors characterized by areas of reddish and green-yellow birefringence was observed, indicating the presence of mature type I collagen (bright red color in polarization) and type III (green-bright yellow color in polarization) where type I collagen was the most prevalent, and type III collagen fibers were thinner and less organized. Similarly, as the healing process progressed in the TG, there was an increase in type III collagen, and the effect of such was seen in the changing color of collagen which moved towards a green-yellow color; thereafter, the type III collagen birefringence areas were gradually replaced by type I collagen, which could be seen in the changing color of collagen which moved towards a reddish yellow. The presence of type I collagen was observed at the end of the healing process, which was demonstrated by the predominance of bright red birefringence, according to the method used to assess the presence of type I and type III collagen fibers in tissue (12).

Type III collagen fibers. The quantification of type III collagen fiber percentages is illustrated in Figure 8; when comparing the two groups, the TG showed an initial decrease on days 4 and 8 days, followed by a sharp increase on days 12 and 16, and then finally decreased progressively until the end of the study. A statistically significant difference ($p<0.05$) was seen between the two groups on days 4, 8, 32 and 48, and a highly significant difference ($p<0.0001$) on days 16, 24,

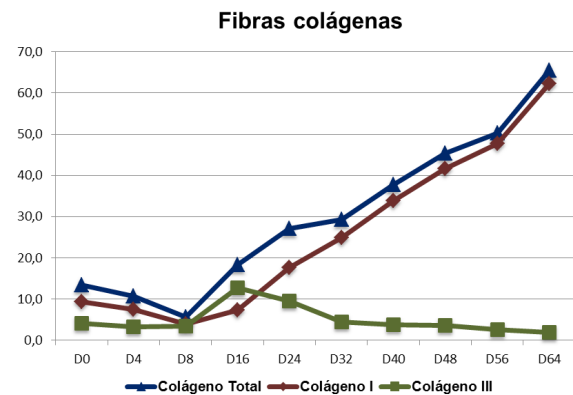


Figure 8. Description of type I and type III collagen fiber percentages in the lesions of horses suffering from pythiosis, whether they received a triamcinolone acetonide treatment or not.

de coloración del colágeno hacia verde-amarillo, posteriormente, las áreas de birrefringencia del colágeno tipo III fueron gradualmente substituidas por lo colágeno tipo I, evidenciado por el cambio de coloración hacia amarillo rojizo. Al final del proceso de cicatrización, se observó presencia de colágeno tipo I, evidenciado por la predominancia de birrefringencia rojo brillante, según método utilizado para evaluar la presencia de fibras colágenas tipo I y tipo III en el tejido (12).

Fibras colágenas tipo III. La cuantificación de los porcentaje de las fibras colágenas tipo III se describe en la figura 8, se puede observar al comparar los dos grupos, que en el GT inicialmente tuvo una disminución los días 4 y 8, después tuvo un marcado aumento en los días 12 y 16, finalmente tuvo una disminución progresiva desde el día 24 y hasta el final del estudio. Al analizar mediante el test *t-student* se estableció diferencia estadística significativa ($p<0.05$) entre ambos grupos los días 4, 8, 32 y 48, y altamente significativa ($p<0.0001$) los días 16, 24, 56 y 64. En el GC se observó un aumento de 5.0% en la cuantificación de las fibras colágenas tipo III durante todo el estudio.

Fibras colágenas tipo I. La cuantificación de los porcentaje de las fibras colágenas tipo I se describe en la figura 8, se puede observar al comparar los dos grupos, que en el GT inicialmente tuvo una disminución los días 4 y 8, después tuvo un moderado aumento en el día 16, siendo mayor en el día 24, y marcado en los días 32 y 40, continuando el aumento progresivo hasta el final del estudio. Al analizar mediante el test *t-student* se estableció diferencia estadística altamente significativa ($p=0.0001<0.05$) entre ambos grupos a partir del día 4 y hasta el final del estudio ($p<0.0001$). En el GC se observó

56 and 64. The TG experienced a 5.0% increase in total type III collagen fiber quantification throughout study.

Type I collagen fibers. The total collagen fiber percentage quantification is shown in Figure 8, where it can be observed that the TG experienced an initial decrease on days 4 and 8, then a moderate increase on day 16, where it became greater on day 24, and a continuous progressive increase on days 32 and 40, with a progressive increase that continued until the end of the study. Using the *t-student* test as an analysis tool, a statistically significant difference ($p=0.0001<0.05$) was established between the two groups starting at day 4 and until the end of the study ($p<0.0001$). The TG experienced a 3.2% increase in total type I collagen fiber quantification throughout study.

Correlation analysis. A simple *Pearson's* test was to determine whether a correlation exists between the variables, which are described in table 1. A significant correlation between the neutrophil/macrophage ($p<0.01$), eosinophil/neutrophile ($p<0.03$), total collagen fibers/ type I collagen fibers ($p<0.01$) and total collagen fibers/eosinophils ($p<0.03$) variables was revealed.

un aumento de 3.2% en la cuantificación de las fibras colágenas tipo I durante todo el estudio.

Análisis de correlación. Fue realizada la prueba simple de *Pearson*, para determinar si existía correlación entre las variables, las cuales se describen en la tabla 1. Fue evidenciada la existencia de correlación significativa entre las variables neutrófilo/macrófago ($p<0.01$), eosinófilo/neutrófilo ($p<0.03$), fibras colágenas totales/fibras colágenas tipo I ($p<0.01$) y fibras colágenas totales/eosinófilos ($p<0.03$).

DISCUSION

No existen reportes en la literatura consultada sobre el uso de acetona de triamcinolona en el tratamiento de la pythiosis cutánea equina, por lo que el presente estudio se torna el primer trabajo que evalúa la respuesta terapéutica por la histomorfometría utilizando técnicas histopatológicas e histoquímicas.

El período de tiempo de recuperación de las heridas depende de varios factores entre ellas la extensión y localización anatómica de la lesión y la presencia de infección local. El proceso de reparación de las heridas en los equinos es muy parecido al de los humanos, que se produce por la re-epitelización

Table 1 . Correlation between variables studied to assess the pythiosis healing process in horses, whether they received a triamcinolone acetate treatment or not.

	Neutrophil.	Macrophage.	Eosinophil.	Fibroblast.	Total collagen	Type I Collagen	Type III Collagen
Neutrophil.	1.00	0.01	0.03	0.87	0.07	0.05	0.36
Macrophage.	0.93	1.00	0.25	0.85	0.12	0.07	0.08
Eosinophil.	0.67	0.40	1.00	0.07	0.03	0.05	0.75
Fibroblast.	-0.06	0.07	-0.60	1.00	0.02	0.21	0.65
Total collagen	-0.60	-0.52	-0.68	0.44	1.00	0.01	0.34
Type I Collagen	-0.63	-0.59	-0.63	0.43	0.99	1.00	0.17
Type III Collagen	0.33	0.58	-0.11	-0.16	-0.34	-0.47	1.00

* Significant (<0.05). Values above the diagonal refer to *P-value*. Values below the diagonal correspond to the *Pearson* correlation coefficient.

DISCUSSION

No report on the use of triamcinolone acetonide in equine cutaneous pythiosis treatment was found in the literature reviewed, which makes this the first study to evaluate histomorphometry therapeutic response using histopathological and histochemical techniques.

Wound healing times depend on various factors including the extent and anatomical location of the lesion and the presence of local infection. The process to heal wounds in horses is highly resembles that of humans, which is produced by the re-epithelialization of the skin surface with the dermis, which heals through stroma granulation, fibroblast migration and wound contraction. The skin-healing process is divided into 5 well-defined stages, which include the vascular coagulation, inflammatory, proliferative or granulation, epithelization and remodeling or maturation stages, where the granular stage is subdivided into vascular permeability, re-epithelization, fibroplasia, matrix formation and lastly angiogenesis (13).

The results obtained in the present study were satisfactory with a 100% total recovery at 60 ± 3.4 days after applying the treatment to all TG animals. None of the treatments studied provides favorable results in terms of achieving a complete solution to the disease, but they show conflicting results regarding the use of the antifungal drugs assessed (7).

Large amounts of degranulated eosinophils (*Splendore-Hoeppli* reaction), neutrophils and macrophages around the hyphae are primarily responsible for the extensive and rapid tissue damage and also the main *Pythium* mechanism of defense, as they release various types of inflammation mediators to destroy the epithelial cells of the host, the interaction between these toxic proteins and cells leads to osmotic and calcium disturbances that cause cell death from necrosis or apoptosis (14).

In the TG showed a significant reduction in Oomycete hyphae, which led to their complete disappearance 16 days after the treatment was applied. The foregoing is explained by the fact that TA decreases the eosinophil by blocking the synthesis of IL-5 and the stimulating factor in granulocyte-macrophage (GM-CSF) colonies, which triggers cell apoptosis in these cells, and thus *Pythium* is exposed to neutrophils and macrophages, which in turn eliminate tissue hyphae completely and stimulates the physiological healing of wounds. In addition, glucocorticoids extend neutrophil survival and reduce apoptosis (15).

de la superficie cutánea con la dermis, cicatrizando por granulación del estroma, migración de fibroblastos y contracción de la herida. De forma clásica el proceso de cicatrización de la piel está dividido en 5 fases bien definidas incluyendo la fase vascular de coagulación, inflamatoria, proliferativa o de granulación, epitelización y remodelación o maduración; siendo la fase de granulación subdivida en permeabilidad vascular, re-epitelizaçã, fibroplasia, formación de la matriz y por último la angiogénesis (13).

Los resultados obtenidos en el presente estudio fueron satisfactorios con 100% de recuperación total a los 60 ± 3.4 días después de la aplicación del tratamiento en todos los animales del GT. Ninguno de los tratamientos estudiados informa resultados favorables en el sentido de obtener una solución completa para la enfermedad, pero muestran resultados contradictorios en relación al uso de las drogas antimicóticas evaluadas (7).

El gran número de eosinófilos de-granulados (reacción de *Splendore-Hoeppli*), neutrófilos y macrófagos alrededor de las hifas son los principales responsables por el extenso y rápido daño tisular y principal mecanismo de defensa del *Pythium*, ya que liberan en diversos tejidos varios tipos de mediadores de la inflamación destruyendo así las células epiteliales del hospedero, la interacción de estas proteínas tóxicas con las células conduce a perturbaciones osmóticas y del calcio que ocasionan la muerte celular por necrosis o por apoptosis (14).

En el GT, hubo una reducción significativa de las hifas del Oomiceto, llevando a la completa desaparición de estas a los 16 días después de la aplicación del tratamiento. Lo que se debe al hecho que la AT disminuye la vida media del eosinófilo, bloqueando la síntesis de IL-5 y el factor estimulante de colonias de granulocitos y macrófagos (GM-CSF), lo que desencadena la apoptosis de estas células, y así el *Pythium* queda expuesto a los neutrófilos y macrófagos, que a la vez eliminan totalmente las hifas en el tejido, estimulando la reparación fisiológica de la herida. Además, de que los glucocorticoides prolongan la supervivencia de los neutrófilos y disminuye la apoptosis (15).

En el GT, fue analizado el comportamiento de los PMN durante todo el estudio, observándose la disminución marcada y progresiva de las células PMN especialmente en la reacción de *Splendore-Hoeppli* (eosinófilos de-granulados), demostrando así que la AT inhibe la producción de citoquinas de perfil Th2, principalmente la IL-5, la cual es el principal factor implicado en la quimiotaxia, la activación y sobrevivencia de los eosinófilos (14). En el GC, no hubo disminución de las células PMN y por

In the TG, PMN behavior was analyzed throughout the study, where a sharp and progressive decrease in PMN cells was observed, especially in the *Splendore-Hoeppli* reaction (degranulate eosinophils), showing that TA inhibits Th2 profile cytokines, especially IL-5, which is the main factor involved in eosinophil chemotaxis, activation and survival (14). The TG experienced no decrease in PMN cells and the continuous antigenic stimulus of *P. insidiosum* provided a persistent stimulation of Th2 profile cytokines, primarily IL5 and GM-CSF (granulocyte and macrophage colony stimulating factor), which activate eosinophils, creating the *Splendore-Hoeppli* phenomenon, and a subsequent piogranulomatous reaction with a high tissue proliferation.

All wounds initially undergo an acute process, characterized by neutrophil infiltration, as a first step in the immune response against pathogens, which acts as the first line of defense in the infectious process, restricting the increase of microorganism production and preventing systemic dissemination. These cells are the main innate immune response component (16), after crossing the endothelium, PMN cells can modulate adaptive immune responses by releasing chemokines and defensins capable of drawing lymphocytes and dendritic cells to the inflammation site (17). However, if the injurious agent remains present in the injury, the continuous exoantigen production will sustain the production of these cells; no neutrophil decrease was observed in the TG, and thus maintaining the chronic active or acute granulomatous characteristics of pythiosis.

A neutrophil cell expression decrease was observed on days 4 and 8 in the TG after TA application, whereas an increase was seen in days 16 and 32 days, due to the fact that the cell survival increases with glucocorticoids, decreasing Apoptosis (15) and therefore assisting the elimination of *Pythium* hyphae. Considering that neutrophils employ 3 strategies to eliminate invading microorganisms, namely; phagocytosis, through internalization and the subsequent oxidative explosion and antimicrobial compounds that are released in the vacuoles by cytoplasmic granules; degranulation, which involves the release of antimicrobial substances at the inflammation site and the release of DNA network structures and microbicidal proteins into the extracellular space, known as NET (Neutrophil Extracellular Traps), which provide a defense strategy to avoid microbial spread, and therefore concentrating microbicide action and perhaps promoting synergy, which helps to eliminate larger pathogens such as fungal

el continuo estímulo antigénico del *P. insidiosum* existirá estimulación persistente de las citocinas del perfil Th2, principalmente la IL5 y el GM-CSF (factor estimulantes de colonias de granulocitos y macrófagos), los cuales activaran los eosinófilos, con formación del fenómeno de *Splendore-Hoeppli*, y la subsecuente reacción piogranulomatosa con una intensa proliferación del tejido.

Toda herida inicialmente tiene un proceso agudo, caracterizado por la infiltración de los neutrófilos, siendo el primer paso de la respuesta inmune contra un patógeno, constituyendo la primera línea de defensa del proceso infeccioso, restringiendo el aumento de la producción de los microorganismos y evitar la diseminación sistémica. Esas células son el principal componente de la respuesta inmune innata (16), después de cruzar el endotelio, las células PMN pueden modular la respuesta inmune adaptativa por la liberación de quimiocinas y defensinas capaces de atraer hacia el sitio inflamatorio los linfocitos y las células dendríticas (17). Aunque, si la presencia del agente injurioso persiste en la lesión, la continua producción de exoantígenos hace que se mantenga la producción de estas células; en el GC no se observó la disminución de los neutrófilos, manteniendo así las características granulomatosa crónica activa o agudizada de la pythiosis.

A los 4 y 8 días en el GT, se observan disminución en la expresión celular de neutrófilos después de la aplicación de la AT, y a los 16 y 32 días aumentaron, debido a que la supervivencia de estas células aumenta con los glucocorticoides, disminuyendo su apoptosis (15) ayudando así la eliminación de las hifas del *Pythium*. Ya que los neutrófilos actúan a través de 3 estrategias para eliminar los microorganismos invasores; la fagocitosis mediante la internalización y posterior explosión oxidativa y a compuestos antimicrobianos que se liberan en los vacuolas por gránulos citoplasmáticos; la degranulación, que implica la liberación de sustancias antimicrobianas en el sitio de infección y por la liberación de estructuras en red de ADN y proteínas microbicidas al espacio extracelular, conocidas como NETs (Neutrophil extracellular traps), representando una estrategia de defensa para evitar la diseminación microbiana, concentrando la acción de los microbicidas y tal vez promoviendo su sinergismo, ayudando a la eliminación de patógenos de mayor tamaño como las hifas de los hongos, cuando es imposible su fagocitosis (18).

Los macrófagos del GT tuvieron disminución a los días 4 y 8, a partir del día 8 al día 24 aumentaron significativamente ($p < 0.05$), lo que indica actividad fagocitaria, después hubo disminución de la expresión de los macrófagos, indicando que el estímulo antigénico y el agente causal de la pythiosis desapareció del tejido.

hyphae when phagocytosis is impossible (18).

GT macrophages decreased on days 4 and 8, they decreased significantly from day 8 to day 24 ($p < 0.05$), indicating phagocytic activity, after which macrophage expression increased, which indicates that the antigenic stimulus and the causative agent of pythiosis disappeared from the tissue.

Macrophages are efficient phagocytes that envelop pathogens and cell debris. As opposed to neutrophils, macrophages may remain in the tissue for months or years, acting like true sentinels, but their most relevant participation in inflammation and tissue repair is the production and local release of various growth factors and cytokines, which are crucial to inflammatory reaction maturation and to initiating the wound healing process by fibroblast migration stimulation and collagen production (19).

Macrophages in the wound bed may present different functional phenotypes, divided into two groups: macrophages M1 (MM1 - classically activated) and M2 (MM2 - alternatively activated). MM1 are necessary to eliminate residues and possible invasive pathogens, due to the fact that they possess antimicrobial properties by releasing inflammatory mediators that induce tumor necrosis factor α (TNF α), nitric oxide (NO) and Interleukin 6 (IL-6), although this is all important for host to defend itself, if the expressed cytokines are extended, they may induce collateral tissue damage. On the other hand, MM2 is present in new tissue formation and plays an important role in wound healing, angiogenesis and in the defense against parasitic infections (20).

A significant correlation ($p = 0.00018 < 0.05$) was found between neutrophils and macrophages in the TG, which explains *Pythium* elimination by neutrophils and MM1, as well as tissue repair process activation by MM2 macrophages.

Lucas et al. (21) demonstrated that a decrease in macrophages during the proliferative stage significantly disrupts the transition stage, which delays repair response. The outcomes of this study highlight the importance of the role of macrophages in resolution during the inflammatory stage and, consequently, in the transition from inflammatory stage to proliferative stage, causing a decrease in TGF- β proliferation, fibroblast reduction and decreased extracellular matrix deposition (EMD).

Fibroblast migration and activation become more intense in the presence of macrophages derived

Los macrófagos son fagocitos eficientes, que envuelven patógenos y restos celulares. Contrario de los neutrófilos, los macrófagos pueden permanecer en el tejido por meses o años, actuando como verdaderas centinelas, no en tanto, su participación más relevante en la inflamación y reparo tisular, es la producción y liberación local de diversos factores de crecimiento y citocinas, cruciales en la maduración de la reacción inflamatoria y en la iniciación del proceso de cura de la herida por estimulación de la migración de fibroblastos y producción de colágenos (19).

Los macrófagos en el lecho de la herida pueden mostrar diferentes fenotipos funcionales, dividiéndose en dos grupos: macrófagos M1 (MM1 - clásicamente activado) y M2 (MM2 - alternativamente activado). Los MM1 son necesarios para desaparecer los residuos y posibles patógenos invasores, ya que presentan propiedades antimicrobianas por la liberación de mediadores inflamatorios que inducen al factor de necrosis tumoral α (TNF α), óxido nítrico (NO) y la Interleucina 6 (IL-6), aunque esto es importante para la defensa del hospedero, si las citocinas expresadas se extienden, estas pueden inducir al daño colateral del tejido. Por otra parte, los MM2 están presentes en la formación de tejidos nuevos desempeñando un papel importante en la cicatrización de heridas, angiogénesis y en la defensa contra las infecciones parasitarias (20).

Se encontró correlación significativa ($p=0.00018 < 0.05$) entre los neutrófilos y macrófagos en el GT, pudiendo explicar la eliminación del *Pythium* por los neutrófilos y MM1, así como la activación del proceso de reparación tisular por los macrófagos MM2.

Lucas et al (21), demostraron que la disminución de los macrófagos durante la fase proliferativa perturba significativamente la etapa de transición, lo que retarda la respuesta de la reparación. Se puede desprender de los resultados del presente estudio, la importancia del papel de los macrófagos en la resolución de la fase inflamatoria y, por consiguiente la transición de la fase inflamatoria a la fase proliferativa, dando como resultado una disminución de la proliferación de expresión de TGF- β , reducción de fibroblastos y menor deposición de la matriz extracelular (ECM).

Con presencia local de los macrófagos derivados de los monocitos y la producción y liberación de los mediadores químicos, la migración y activación de fibroblastos se intensificó (19). Los fibroblastos sufren una serie de cambios fenotípicos, inicialmente adoptan un fenotipo migratorio, luego un fenotipo pro-fibrótico (en cuanto producen colágeno I, III y VI) y posteriormente, adopta el fenotipo de mio-

from monocytes and with the production and release of chemical mediators (19). Fibroblasts undergo a series of phenotypic changes, initially adopting a migratory phenotype, then a pro-fibrotic phenotype (as they produce collagen I, III and VI), later adopting the myo-fibroblast phenotype, which is rich in actin microfilaments in the cytoplasmic side of the membrane and establishes cell-cell (adherent) junctions, these cells produce the new EMD necessary for cells that support cell and blood tissue, and provide the nutrients and oxygen necessary for cell growth and proliferation (22). TGF- β cytokines (beta transforming growth factor) and PDGF (Platelet-Derived Growth Factor) stimulate fibroblasts to produce collagen and other EMD components.

Fibroblasts and endothelial cells simultaneously begin to migrate on the provisional matrix in the wound space with the help of MMPs (extracellular matrix metalloproteinases), which are regulated by keratinocytes and macrophages at the edge of the wound. MMP degradation of EMD components is necessary to remove and rearrange provisional matrices and allow migration, promoting the formation of new blood vessels in the wound bed. IL-1 is an important migration-promoting cytokine, which stimulates the release of MMPs and synergistically induces collagenase activity related to IFN- γ and TNF- α . Therefore, increased levels of IL-1 may result in EDM degradation and wound repair delays (23).

In chronic wounds, the healing process is characterized by a more proliferative (fibroblastic) inflammatory response, which is exudative, with disorganized and prolonged inflammation, insufficient cellular matrix deposition, decreasing neovascularization and re-epithelialization, with the presence of transcutaneous oxygen tension, necrotic tissue and delayed healing, which causes an increase in wound size, increased secretion which could become purulent, granulation tissue devitalization, and gradually taking on a friable consistency (7). Which all TG animals experienced throughout the study.

TG fibroblasts had a highly significant increase 24 days after TA was administered, and they remained that way until the end of the study, this is possibly due to the disappearance of the aggressive agent caused by neutrophils and MM1 and to MM2 macrophage stimulation promoting tissue repair and TGF- β cytokine production, which in turn influence fibroblast function and promote fibrosis (24). In addition to stimulating collagen production, these cytokines reduce

fibroblasto, rico en microfilamentos de actina en el lado citoplasmático de la membrana y establecen uniones célula-célula (adherentes), estas células producen la nueva ECM necesaria para las células de sostén y vasos sanguíneos, proporcionan nutrientes y oxígeno necesarios para el crecimiento y proliferación celular (22). Las citocinas TGF- β (Factor de crecimiento transformante beta) y PDGF (Factor de crecimiento derivado de plaquetas), estimulan a los fibroblastos a producir colágeno y otros componentes de ECM.

Simultáneamente, los fibroblastos y las células endoteliales comienzan a migrar sobre la matriz provisional en el espacio de la herida con la ayuda de MMPs (Metaloproteinasas de la matriz extracelular), las cuales son reguladas por los queratinocitos y macrófagos en el borde de la herida. La degradación de los componentes de ECM por MMP es necesaria para eliminar y reorganizar matrices provisionales y permitir la migración, proporcionando la formación de nuevos vasos sanguíneos en el lecho de la herida. Una importante citocina que promueve esta migración es la IL-1, que estimula la liberación de MMPs y sinérgicamente induce la actividad de la colagenasa en relación con IFN- γ y TNF- α . El aumento de los niveles de IL-1, por consiguiente, puede resultar en la degradación de ECM y retrasando la reparación de las heridas (23).

En la herida crónica, el proceso de cicatrización se caracteriza por una respuesta inflamatoria más proliferativa (fibroblástico), que exudativa, la inflamación es prolongada y desorganizada, con insuficiente deposición de la matriz celular, disminuyendo la neovascularización y la re-epitelización, presentando pérdida de la tensión de oxígeno transcutánea, presencia de tejido necrosado y retardo en la cicatrización, lo que causa aumento del tamaño de la herida, aumento de la secreción e inclusive llegar a ser purulenta, con desvitalización del tejido de granulación, tornándose de consistencia friable (7). Como sucedió con todos los animales del GC durante todo el estudio.

Los fibroblastos del GT tuvieron un aumento altamente significativo a los 24 días después de la aplicación de la AT, manteniéndose así hasta el final del estudio, se debe posiblemente a la desaparición del agente agresor por los neutrófilos y MM1 y al estímulo de los macrófagos MM2 para la reparación del tejido y la producción de la citocina TGF- β , que a su vez influye en la función de los fibroblastos y promueven la fibrosis (24). Estas citocinas además de estimular la producción de colágeno, reducen la degradación de la matriz de la herida por medio de la colagenasa y mediante el aumento de la

wound matrix degradation through collagenase and by increasing MMP inhibition by means of a greater TIMP (MMPs and their natural inhibitors) expression (22).

Blood vessels showed a significant decrease in days 4 and 8, caused by corticosteroid action during the vascular phase of the inflammatory process, reducing vasodilation and endothelial permeability with a decrease in vasoactive substances such as serotonin or histamine; however, between days 16 and 40 after TA was administered, a significant increase in neofomed blood vessels, primarily mediated by macrophage-derived VEGF-A, assisting the wound healing process was observed, by restoring oxygen and nutrient flow to the site, after which a gradual decrease in blood vessels began at day 48 and until the end of the study, possibly due to vessel apoptosis which normally takes place during the remodeling phase at the end of the scarring process (25).

Collagen is the primary extracellular matrix structural component and accounts for approximately 25% of total body protein. Type I and type III collagens prevail in normal skin dermis, constituting 87% and 10% of dermal collagen, respectively. Collagen fibers play a vital role in maintaining structural integrity and establishing tissue function. In addition to the fact that collagen adds tensile strength, excessive accumulation is detrimental (26).

Auto-regenerative capacity is universal phenomenon present in living beings and is paramount to their survival. Several cell types are involved in the healing process, whose interrelationships are regulated by cytokines, the extracellular matrix (EMD) and extracellular matrix metalloproteinases (MMP). When a wound is inflicted, cutaneous healing enables stratified epithelium (epidermis) reconstruction, epidermal-dermal junction and dermis, in addition the vascularization thereof (27).

Pythiosis is a granulomatous disease with dermal lesions, with a high presence of collagen fibers, especially type I collagen fibers. After the TA treatment was administered to the TG, tissue reconstitution began with fibroblasts accumulating at the center of the wound, followed by collagen synthesis and a provisional extracellular matrix. This study showed an overall initial decrease in collagen fiber starting at days 4 and 8, after which a significant increase in type III collagen fibers was observed until day 24, followed by a final decrease and the onset of a significant increase in Type I collagen fibers from day 24 and until the end of

inhibición de MMPs a través de una mayor expresión de TIMPs (MMPs and their natural inhibitors) (22).

Los vasos sanguíneos tuvieron una disminución significativa a los 4 y 8 días, debido a la acción de los corticoides en la fase vascular del proceso inflamatorio, disminuyendo la vasodilatación y la permeabilidad endotelial con disminución de sustancias vaso activas como serotonina o histamina; aunque, entre los 16 y 40 días después de la aplicación de la AT, se presentó aumento significativo de vasos sanguíneos neofomados mediados principalmente por el VEGF-A derivados de los macrófagos con la finalidad de ayudar al proceso de cicatrización de la herida, por restablecer el flujo de oxígeno y nutrientes hacia el local, posteriormente comienza la disminución gradual de los vasos sanguíneos a partir del día 48 y hasta el final del estudio, posiblemente debido a apoptosis de los vasos que ocurre normalmente en la fase de remodelación al final del proceso cicatrizal (25).

El colágeno es el mayor componente estructural de la matriz extracelular y representa aproximadamente el 25% de la proteína corporal total. En la piel normal, los colágenos tipos I y tipo III predominan en la dermis, representando 87% y 10% del colágeno dérmico, respectivamente. Las fibras de colágeno tienen un papel vital en la manutención de la integridad estructural y en la determinación de la función del tejido. Además de que el colágeno confiere resistencia a la tracción, la excesiva acumulación es perjudicial (26).

La capacidad auto-regenerativa es un fenómeno universal en los seres vivos e indispensables para su sobrevivencia. En el proceso de cicatrización intervienen muchos tipos celulares cuyas interrelaciones están reguladas por las citocinas, la matriz extracelular (MEC) y las metaloproteinasas de matriz extracelular (MMP). Cuando se produce una herida, la cicatrización cutánea permite la reconstrucción del epitelio estratificado (la epidermis), la unión dermo epidérmica y la dermis, así como su vascularización (27).

La pythiosis es una enfermedad granulomatosa con lesiones dérmicas, donde la presencia de fibras de colágeno es elevada, en especial las fibras de colágeno tipo I. Después de aplicado el tratamiento con AT en el GT, inicia la reconstitución del tejido, con el acumulo de fibroblastos en el centro de la herida, e inicia la síntesis de colágeno y una matriz extracelular provisoria. En el presente estudio, tuvo una disminución inicial de las fibras de colágeno general a partir del día 4 y 8, después se percibe un aumento significativo de las fibras de colágeno tipo III hasta el día 24 y finalmente disminuyen e inicia el aumento significativo de las fibras de

the study. The foregoing coincides with PMN cell expression and a decrease in hyphae starting on day 16, when the physiological repair process in TG animals is activated.

The apoptosis process begins in fibroblasts during the final stages of the healing process, where a transition takes place from a fibroblast-rich scar with granulation tissue to an acellular scar. This explains the significant correlation between fibroblasts and collagen fibers. Collagen is a fundamental component in the tissue repair process, it is synthesized from fibroblasts and it is found abundantly during the proliferative and wound healing phases (28). Collagen types I and III were the most expressive collagen types found during the healing process. Type III collagen appears primarily in the wound, is characterized as young or immature collagen and confers a disorganized appearance to the fibers. Already type I collagen or mature, it replaces the type III in old scars and is characterized by the greater organization of the fibers (12).

Enoch and Leaper (29) state that, over a period of several months, there are changes in collagen organization in the tissue being repaired, which would slowly increase tissue resistance, and reach a normal tissue ratio of approximately 80%. At the end of the process, cellular activity decreases and conjunctive scar tissue becomes rich in collagen, poor in cells and vessels, with an absence of hair follicles as well as sweat and sebaceous glands.

Young and McNaught (30) state that a period of over two years may elapse before scar tissue reaches maturation; during this phase, there must be a balance between collagen synthesis and degradation through fibroblast collagenases, neutrophils and macrophages, which break the molecule into small fragments, to then be denatured and digested by other proteases.

In conclusion, the cell expression, angiogenesis, fibroblast and collagen fiber histomorphometry analysis results obtained in this study show that there is sufficient evidence to infer that triamcinolone acetonide represents a good alternative in the cutaneous granuloma treatment of horses suffering from pythiosis.

colágeno tipo I a partir del día 24 y hasta el final del estudio. Lo que coincide con la expresión de las células PMN, y la disminución de las hifas a partir del día 16, que se activa el proceso de reparación fisiológica en los animales del GT.

En las etapas finales del proceso de cicatrización los fibroblastos inician su proceso de apoptosis, estableciéndose una transición de una cicatriz rica en fibroblastos y tejido de granulación, a una cicatriz acélular. Eso explica la correlación significativa entre los fibroblastos y las fibras de colágeno. El colágeno es un componente fundamental en el proceso de reparo tecidual, sintetizado a partir de los fibroblastos y presente en abundancia en la fase proliferativa y de remodelación de la herida (28). Los tipos de colágenos más expresivos en el proceso de cicatrización son los tipos I y III. El colágeno III aparece primariamente en la herida, es caracterizado como colágeno joven o inmaduro y confiere aspecto desorganizado a las fibras. Ya el colágeno tipo I o maduro, substituye el tipo III en cicatrices antiguas y se caracteriza por la mayor organización de las fibras (12).

Enoch y Leaper (29) mencionan que durante un período de varios meses ocurren cambios en la organización del colágeno en el tejido que se encuentra en proceso de reparación, lo que aumentaría lentamente la resistencia del tejido, y que llegará aproximadamente al 80% correspondiente al tejido normal. Al final del proceso la actividad celular disminuye y el tejido conjuntivo cicatrizal se torna rico en colágeno, pobre en células y vasos, sin folículos pilosos y sin glándulas sudoríparas ni sebáceas.

Young y McNaught (30) mencionan que hasta dos años pueden pasar para que se dé la maduración del tejido cicatrizal; en esta fase debe existir un equilibrio entre la síntesis y la degradación del colágeno por las colagenasas oriundas de los fibroblastos, neutrófilos y macrófagos, que quiebran la molécula en pequeños fragmentos, que a su vez se desnaturalizan y son digeridos por otras proteasas.

En conclusion los resultados obtenidos en el presente estudio y analizados por la histomorfometria de la expresión celular, de la angiogénesis, fibroblastos y de las fibras colágenas son pruebas suficientes para inferir que la acetónida de triamcinolona es una buena alternativa en el tratamiento del granuloma cutáneo en equinos con pythiosis.

Acknowledgment

In memory of Dr. Álvaro Pío Mendoza, because he who advised me in choosing this investigation that served as doctoral thesis topic in Veterinary Science at expressing concern on the need for further experiments and updated techniques. Dr. Pío, his contribution will last forever in the scientific memory of the Córdoba University "Thank you teacher, for his example and wise advice, I was able to fulfill a dream in a reality that I will thank for all my life (José Cardona)."

Agradecimiento

En memoria del Dr. Álvaro Pío Mendoza, por ser él quien me aconsejó en la escogencia de la presente investigación que sirvió como tema de tesis de Doctorado en Ciencias Veterinarias, expresándome su inquietud en la necesidad de realizar nuevos experimentos y técnicas actualizadas. Dr. Pío, su aporte perdurará por siempre en la memoria científica de la Universidad de Córdoba "Gracias maestro, por su ejemplo y sabios consejos, pude cumplir un sueño en una realidad que agradeceré toda mi vida (José Cardona)".

REFERENCES

1. Biava J, Ollhoff D, Gonçalves R, Biondo A. Zgomocose em equinos-revisão. *Rev Acad Curitiba* 2007; 5:225-230.
2. Luis-León J, Pérez R. Pythiosis: Una patología emergente en Venezuela. *Salus Online* 2011; 15(1):79-94.
3. Márquez A, Salas Y, Canelón J, Perazzo Y, Colmenárez V. Descripción anatomopatológica de pitiosis cutánea en equinos. *Rev Fac Cs Vets UCV* 2010; 51(1):37-42.
4. Morato L. Utilização da triancinolona como agente modulador da resposta inflamatória na cirurgia de músculo extra-ocular em coelhos. [Tese de doutorado]. Universidade de São Paulo, Faculdade de Medicina: Brasil; 2006. [Fecha de acceso 12 de febrero de 2016] URL Disponible en: <http://www.teses.usp.br/teses/disponiveis/5/5149/tde-25042007-093133/publico/LuiseMrCarvalhoTese.pdf>
5. Mrad A. Ética en la investigación con modelos animales experimentales. Alternativas y las 3 RS de Russel. Una responsabilidad y un compromiso ético que nos compete a todos. *Rev Col Bioética* 2006; 1(1):163-184.
6. Pabón J, Eslava J, Gómez R. Generalidades de la distribución espacial y temporal de la temperatura del aire y de la precipitación en Colombia. *Meteorol Colomb* 2001; 4:47-59.
7. Santos C, Santurio J, Colodel E, Juliano R, Silva J, Marques L. Contribuição ao estudo da pitiose cutânea equina em equídeos do pantanal norte, Brasil. *Ars Vet* 2011; 27(3):134-40.
8. Ayres M, Murcia C, Ayres D, Santos S. *BioEstat 5.0: Aplicações estatísticas em ciências biológicas e medicina*. Belém, Sociedade Civil Mamirauá: Brasilia DF; 2004.
9. Statistical Analysis System. SAS OnlineDoc 9.1.3. SAS. Institute Inc, Cary, NC, USA. 2007.
10. Cardona J, Vargas M, Perdomo S. Frecuencia de Pythiosis cutánea en caballos de producción en explotaciones ganaderas de Córdoba, Colombia. *Rev Med Vet Zoot* 2014; 61(I):31-43.
11. DeRossi R, Coelho A, Mello G, Frazílio F, Leal C, Facco G, Brum K. Effects of platelet-rich plasma gel on skin healing in surgical wound in horses. *Ac Cirúrg Bras* 2009; 24(4):276-281.
12. Coleman R. Picrosirius red staining revisited. *Acta histochemical* 2011; 113:231-233.
13. Lima C, Rabelo R, Dignani M, da Silva L, Tresvenzol L. Cicatrização de feridas cutâneas e métodos de avaliação. Revisão de literatura. *Revista CFMV-Brasilia* 2012; XVIII(56):53-59.
14. Ackermann F, Legrand F, Schoindre Y, Kahn J. Eosinofilia: etiología y enfoque diagnóstico en la práctica. *Rev EMC* 2012; 16(3):1-6.
15. Meagher L, Cousin J, Seckl J, Haslett C. Opposing effects of glucocorticoids on the rate of apoptosis in neutrophilic and eosinophilic Granulocytes. *J Immunol* 1996; 156:4422-4428.

16. Beauvillain C, Delneste Y, Renier G, Jeannin P, Subra J, Chevailler A. Antineutrophil cytoplasmic autoantibodies: How should the biologist manage them? *Clinic Rev Allerg Immunol* 2008; 35:47-58.
17. Witko-Sarsat V, Daniel S, Noel L, Mouthon L. Neutrophils and B lymphocytes in ANCA-associated vasculitis. *APMIS Suppl* 2009; 127:27-31.
18. Bianchi M, Hakkim A, Brinkmann V, Siler U, Seger R, Zychlinsky A, Reinchenbach J. Restoration of NETs formation by gene therapy in CGD controls aspergillosis. *Blood* 2009; 114:2619-2622.
19. Balbino C, Madeira L, Curi R. Mecanismos envolvidos na cicatrização: uma revisão. *Braz J Pharm Sci* 2005; 41(1):27- 51.
20. Mosser D, Edwards J. Exploring the full spectrum of macrophage activation. *Nat Rev Immunol* 2008; 8:958-969.
21. Lucas T, Waisman A, Ranjan R, Roes J, Krieg T, Muller W, Roers A, Eming S. Differential roles of macrophages in diverse phases of skin repair. *J Immunol* 2010; 184: 3964-3977.
22. Mahdavian B, van der Veer W, van Egmonda M, Niessenb F, Beelena R. Macrophages in skin injury and repair. *Immunobiology* 2011; 216:753-762.
23. Niessen F, Andriessen M, Schalkwijk J, Visser L, Timens W. Keratinocyte-derived growth factors play a role in the formation of hypertrophic scars. *J Pathol* 2001; 194:207-216.
24. Martin P, Leibovich S. Inflammatory cells during wound repair: the good, the bad and the ugly. *Trends Cell Biol* 2005; 15:599-607.
25. Menezes F, Coelho M, Leão A. Avaliação clínica e aspectos histológicos de feridas cutâneas em cães tratadas com curativo temporário de pele. *Vet Zootec* 2008; 2(4):1-3.
26. Rich L, Whittaker P. Collagen and picosirius red staining: a polarized light assessment of fibrillar hue and spatial distribution. *Braz J Morphol Sci* 2005; 22(2):97-104.
27. Ramírez G. Fisiología de la cicatrización: Art de Revisión. *Rev Fac Salud* 2010; 2(2):69-78.
28. Sezer A, Hatipoglu F, Cevher E, Ogurtan Z, Bas A, Akbuga J. Chitosan film containing fucoidan as a wound dressing for dermal burn healing: preparation and in vitro/in vivo evaluation. *AAPS Pharmscitech* 2007; 8 (2): E1-E8.
29. Enoch S, Leaper D. Basic science of wound healing. *Surgery* 2007; 26:31-37.
30. Young A, McNaught C. The physiology of wound healing. *Surgery* 2011; 29:475-479.