

## ОРИГІНАЛЬНА СТАТТЯ

УДК: 611.819-091.8-02:616-001.17]-092.9

# ГІСТОЛОГІЧНІ ТА МОРФОМЕТРИЧНІ ЗМІНИ НЕЙРОЦИТІВ СА1 ПОЛЯ ГІПОКАМПА В ДИНАМІЦІ ПІСЛЯ ТЕРМІЧНОЇ ТРАВМИ



Литвинчук Світлана Олександрівна,  
e-mail: sveta-volkova@i.ua

Литвинчук С. О.

ДВНЗ “Тернопільський державний медичний університет імені І.Я. Горбачевського МОЗ України”,  
м. Тернопіль, Україна

**Резюме:** в експерименті на білих лабораторних щурах проведені гістологічні та морфометричні дослідження нейроцитів СА1 поля гіпокампа після тяжкої термічної травми. Встановлено, що глибокі опіки викликають значне зменшення чисельної щільності нейроцитів, зростання кількості різко гіпо- та гіперхромних клітин, ступінь ураження яких залежить від терміну після опіку, найбільші пошкодження нейроцитів та морфометричні зміни встановлені в стадії септикотоксемії опікової хвороби.

**Ключові слова:** гіпокамп, гістологічні та морфометричні зміни, термічна травма.

**Вступ.** Незважаючи на досягнення сучасної комбустіології, проблема термічних травм продовжує залишатись однією із найбільш актуальних як теоретичної так і практичної медицини [6, 10, 11]. Численні дослідження свідчать, що глибокі опіки шкіри викликають морфофункціональні зміни нервової системи, які виникають внаслідок потоку нервово-больових імпульсів, які поступають в неї з вогнища ураження [3]. Центральній нервовій системі належить важлива роль в патогенезі опікової хвороби, проте характер і глибина морфологічних та морфометричних змін окремих її структур, зокрема гіпокампа залишається недостатньо вивченою [2, 4, 7, 9, 12-14].

**Метою роботи** було встановлення особливостей гістологічних та морфометричних змін нейроцитів СА1 поля гіпокампа тварин в динаміці після термічного ураження.

**Матеріали і методи.** Досліди проведено на 24 білих щурах – самцях, які були розподілені на 2 групи: інтактні тварини і тварини з опіковою травмою. Термічну травму наносили під кетаміновим наркозом двома мідними пластинами площею 14,5 см<sup>2</sup> нагрітими у кип'ячій воді до температури 97-100 °С на епільовану поверхню шкіри спини тварини протягом 15 секунд. Площа ураження становила 18-20 % поверхні тіла тварини, а опіки були III ступеня. Піддослідних тварин декапітували на 1, 7, 14 та 21

добі експерименту, що відповідає стадіям шоку, ранньої і пізньої токсемії та септикотоксемії після опіку. Для гістологічних досліджень забирали шматочки тканини великого мозку з ділянкою гіпокампа, фіксували в 96° спирті і 10 % нейтральному формаліні та заливали в парафінові блоки. Отримані на санному мікротомі гістологічні зрізи фарбували гематоксилін-еозином та толуїдиновим синім за методом Ніссля [5].

Морфометричні дослідження здійснювали, використовуючи систему візуального аналізу гістологічних препаратів. Зображення на монітор комп'ютера виводили з мікроскопа SEO SCAN за допомогою відеокамери Vision CCD Camera. Кількісні дослідження проведені за допомогою програм ВидеоТест-5.0 та Microsoft Excel на персональному комп'ютері. При морфометричному дослідженні вивчали популяцію нейронів поля СА1 гіпокампа головного мозку. Визначали чисельну щільність нейроцитів, площу тіл та ядер різних типів клітин та їх ядерно-цитоплазматичне співвідношення [1,8].

**Результати та обговорення.** Гістологічні дослідження нейроцитів поля СА1 гіпокампа встановили, що на першу добу після термічної травми для більшості нервових клітин характерним є тигроліз нейроплазми, що проявляється зменшенням розмірів грудок базофільної речо-

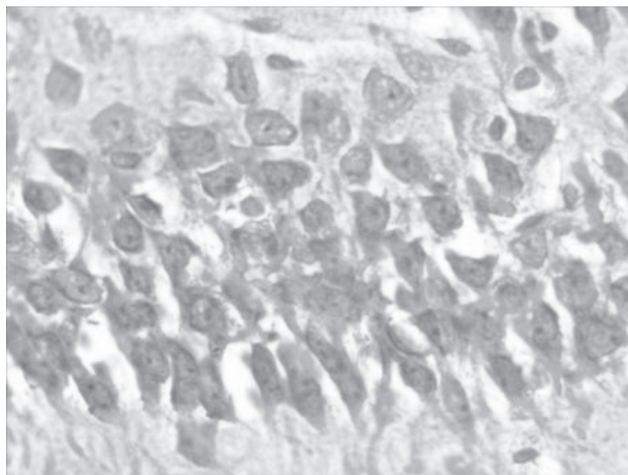


Рис. 1. Гістологічні зміни нейронів поля СА1 гіпокампа при експериментальній термічній травмі в стадії опікового шоку. Гіпохромні нейрони. Забарвлення толуїдиновим синім за методом Ніссля.  $\times 400$ .

вини або їх зникненням у значних ділянках нейронів. Тому нервові клітини стають гіпохромними. Для них характерне збільшення площі, округлення перикаріонів, потовщення і просвітлення відростків. Відмічається також перичелюлярний набряк. Світлі ядра гіпохромних нейронів виглядають збільшеними, вони іноді ексцентрично розміщені. Ядерця характеризуються схильністю до гіперхромії (рис. 1).

За результатами кількісного аналізу різних типів нейронів у СА1 полі гіпокампа інтактної групи тварин встановлено переважання в складі стрічки нейронів нормохромних клітин з помірною кількістю в нейроплазмі невеликих грудок хроматофільної речовини – 87,56 %, чисельна щільність яких становить – (3421±114) на 1 мм<sup>2</sup>, гіпохромних нейронів становить 10,26 %, чисельна щільність яких дорівнює – (354±12) на 1 мм<sup>2</sup>, а гіперхромних становить – 2,18 %, чисельна щільність яких дорівнює – 75,1±2,3 (табл. 2).

Середнє значення площі клітин дорівнює (86,05±3,37) мкм<sup>2</sup>, а їх ядер дорівнює (40,80±1,4) мкм<sup>2</sup>. Середня площа перикаріона складає – (45,25±1,84) мкм<sup>2</sup>, а ядерно-цитоплазматичне співвідношення нейрона становить 0,901±0,032.

На першу добу дослідження чисельна щільність нейронів у полі гіпокампа змінюється недостоєрно. Вона становить (3425±112) на 1 мм<sup>2</sup>, що відповідно складає 99,27 %

відносно показника тварин інтактної групи (табл. 1). Проте кількісний аналіз встановив, що збільшується відсоток гіпохромних нейронів до 37,26 %, в той час як нормохромних знижується до 56,17 %.

Число гіперхромних нейронів збільшується недостоєрно і становить 4,61 %. Наявні також різко гіпохромні клітини – 1,25 %, та незначний відсоток різко гіперхромних – 0,70 % (табл. 2).

В цей термін дослідження середнє значення площі гіпохромних нейронів дорівнюють (143,07±4,15) мкм<sup>2</sup>, а їх ядер дорівнюють (53,95±1,74) мкм<sup>2</sup>. Ядерно-цитоплазматичні співвідношення для таких клітин становлять 0,605±±0,031 (табл. 3). Середні значення площі гіперхромних нейронів становлять (69,66±1,92) мкм<sup>2</sup>, а їх ядер – (29,50±±0,81) мкм<sup>2</sup>. Показник ядерно-цитоплазматичного співвідношення таких клітин становлять 0,735±0,037 (табл. 3).

Таким чином, середні значення площі гіпохромних нейронів зростають в 1,66 раза, а їх ядер в 1,32 раза відносно показників норми. Середнє значення площі гіперхромних клітин зменшується і складає 0,80 раза, а їх ядер – 0,72 раза відносно показників тварин інтактної групи.

На 7 добу дослідження мікроскопічно у полі СА1 гіпокампа гістологічні зміни зростали. Гіпохромія нейронів і набухання відростків супроводжується значним тигролізом, зменшенням грудок базофільної речовини, яке поєднується з вакуолізацією цитоплазми і хроматолізом ядер (рис. 2).

У частині нейронів встановлений тотальний тигроліз з повним зникненням у нейроплазмі базофільної речовини. Такий різновид нейронів відноситься до різко гіпохромних. Для них характерне більш інтенсивне, ніж у нормохромних, забарвлення нейроплазми в темносиній колір, зменшення розмірів тіл і витончення відростків. Ядра та ядерця інтенсивно зафарбовуються, проте вони невеликі.

На 7 добу дослідження чисельна щільність нейронів у СА1 полі гіпокампа достовірно змінюється і становить (3190±107) на 1 мм<sup>2</sup>, що відповідно складає 92,46 % відносно показника норми (табл. 1). Проте кількісний аналіз встановив, що збільшується відсоток гіпохромних нейронів до 39,00 % по відношенню з першою добою, в той час як нормохромних становить 28,99 % (табл. 2). У частині нейронів встановлений тотальний тигроліз з повним зникненням у нейроплазмі базофільної речовини. Такий різновид клітин відноситься до різко гіпохромних, їх

Таблиця 1.

Чисельна щільність нейронів у СА1 полі гіпокампа інтактних тварин і тварин в різні терміни після термічної травми ( $m \pm m$ )

Термін дослідження	СА1 поле гіпокампа	
	Кількість на 1 мм <sup>2</sup>	% по відношенню до норми
інтактні	3450±107	100
1 доба	3425±112*	99,27
7 доба	3190±107	92,46
14 доба	2847±91	82,52
21 доба	2503±86	72,55

Примітка. \* – середні величини у яких ( $p > 0,05$ ), всі інші середні значення достовірні ( $p < 0,05$ ) у порівнянні з показниками тварин інтактної групи.

кількість збільшується до 12,01 %. Зростає кількість гіперхромних до 7,99 % та різко гіперхромних до 12,03 % нейрокитів (табл. 2).

В цей термін досліду встановлено, що середнє значення площ гіпохромних нейрокитів дорівнюють (145,8±3,7) мкм<sup>2</sup>, а їх ядер дорівнюють (54,86±1,24) мкм<sup>2</sup>. Показник ядерно-цитоплазматичного співвідношення таких клітин складає 0,603±0,027 (табл. 3). Середнє значення площ гіперхромних нейрокитів дорівнюють (71,59±1,91) мкм<sup>2</sup>, а їх ядер становлять (29,98±0,80) мкм<sup>2</sup>. Показник ядерно-цитоплазматичного співвідношення таких клітин дорівнює 0,720±0,032. Середнє значення площ різко гіпохромних нейрокитів становлять (188,6±7,1) мкм<sup>2</sup>, а їх ядер дорівнює (22,22±0,76) мкм<sup>2</sup>. Ядерно-цитоплазматичне співвідношення для таких клітин дорівнює 0,133±0,010. Середнє значення площ різко гіперхромних нейрокитів становить (54,60±1,37) мкм<sup>2</sup>, а їх ядер становлять (18,92±0,52) мкм<sup>2</sup>. Їх

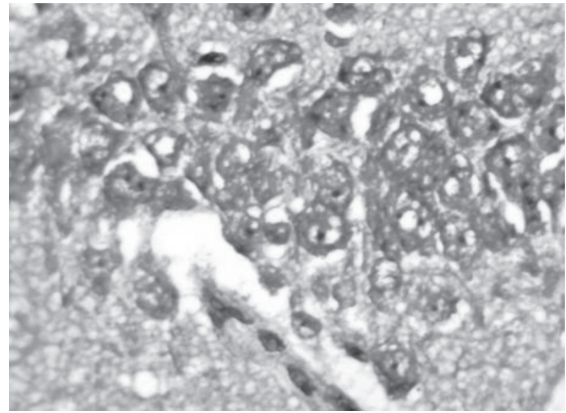


Рис. 2. Гістологічні зміни нейрокитів поля CA1 гіпокампа при експериментальній термічній травмі в стадії ранньої токсемії. Гіпохромні нейрокити. Забарвлення толуїдиновим синім за методом Нісля. x 400.

Таблиця 2.

Чисельна характеристика та співвідношення (%) різних типів нейрокитів у CA1 полі гіпокампа інтактних тварин і тварин у різні терміни після термічної травми (m±m)

Термін досліду	Тип нейрокита	CA1 поле гіпокампа	
		кількість на 1 мм <sup>2</sup>	%
інтактні	Нормохромний	3021±114	87,56
	Гіпохромний	354±12	10,26
	Гіперхромний	75,1±2,3	2,18
1 доба	Нормохромний	1924±78	56,17
	Гіпохромний	1276±59	37,26
	Різко гіпохромний	42,8±1,7*	1,25
	Гіперхромний	158±7	4,61
	Різко гіперхромний	24,0±0,8*	0,70
7 доба	Нормохромний	925±41	28,99
	Гіпохромний	1244±47	39,00
	Різко гіпохромний	383±17	12,01
	Гіперхромний	255±8	7,99
	Різко гіперхромні	383±15	12,01
14 доба	Нормохромний	869±31	30,52
	Гіпохромний	740±30	25,99
	Різко гіпохромний	455±18	15,98
	Гіперхромний	256±7	8,99
	Різко гіперхромний	527±28	18,51
21 доба	Нормохромний	438±22	17,50
	Гіпохромний	375±17	14,98
	Різко гіпохромний	776±28	31,00
	Гіперхромний	225±9	8,99
	Різко гіперхромний	688±30	27,49

Примітка. \* – середні величини у яких (p>0,05), всі інші середні значення достовірні (p<0,05) у порівнянні з показниками тварин інтактної групи.

Таблиця 3.

Морфометрична характеристика нейрокитів у полі CA1 гіпокампа тварин у динаміці після термічної травми (m±m)

Показник	CA1 поле гіпокампа			
	1 доба	7 доба	14 доба	21 доба
Площа гіпохромного нейрокита, мкм <sup>2</sup>	143,07±4,15	145,8±3,7	147,1±3,6	147,9±3,4
Площа ядра гіпохромного нейрокита, мкм <sup>2</sup>	53,95±1,74	54,86±1,24	55,38±1,37	55,26±1,27
Площа перикаріона гіпохромного нейрокита, мкм <sup>2</sup>	89,12±2,81	90,97±1,83	91,72±1,84	72,64±1,75
ЯЦС	0,605±0,031	0,603±0,027	0,603±0,027	0,761±0,025
Площа гіперхромного нейрокита, мкм <sup>2</sup>	69,66±1,92	71,59±1,91	70,69±1,87	69,37±1,74
Площа ядра гіперхромного нейрокита, мкм <sup>2</sup>	29,50±0,81	29,98±0,80	30,96±0,75	30,37±0,81
Площа перикаріона гіперхромного нейрокита, мкм <sup>2</sup>	40,16±1,14	41,61±1,07	39,73±1,12	39±1,14
ЯЦС	0,735±0,037	0,720±0,032	0,779±0,029	0,778±0,031

Примітка. (p<0,05) у всіх випадках, порівняно з показниками тварин інтактної групи

ядерно-цитоплазматичне співвідношення дорівнює  $0,530 \pm 0,021$  (табл. 3).

Таким чином, на 7 добу досліджуваної групи виявлено, що середнє значення площ гіпохромних нейронів зростає відносно показників тварин інтактної групи у 1,68 раз, а їх ядер у 1,35 раз. Середнє значення площ різко гіпохромних клітин – 2,18 раз, а їх ядер значно зменшується – 0,55 відносно показників тварин інтактної групи. Середнє значення площ гіперхромних клітин зменшуються і складає 0,82, а їх ядер – 0,72 відносно показників тварин інтактної групи. Середнє значення площ різко гіперхромних клітин зменшується ще більш виразно і складає 0,62, а їх ядер – 0,45 відносно показників тварин інтактної групи. Тому, в цей термін досліджуваної групи у всіх різновидах нейронів наявні зміни ядерно-цитоплазматичного співвідношення.

Проведені гістологічні дослідження поля СА1 гіпокампа встановили, що на 14 добу після термічної травми спостерігається значний поліморфізм стану нейронів. Для частини нервових клітин характерним був тигроліз. Такі гіпохромні та різко гіпохромні клітини мали у нейроплазмі незначну кількість і невеликі грудки базofilної речовини. Тому, нейрони виглядають світлими. Їх тіла збільшені, округлені, відростки потовщені. Крім цього у полі гіпокампа були наявні гіперхромні і різко гіперхромні нейрони. Для них характерне інтенсивне забарвлення нейроплазми в темно-синій колір, зменшення розмірів тіл і витончення відростків (рис. 3).

На 14 добу експерименту чисельна щільність нейронів гіпокампа достовірно змінюється. Вона дорівнює ( $2847 \pm 91$ ) на  $1 \text{ мм}^2$ , що відповідно складає 82,52 % відносно показників тварин інтактної групи (табл. 1). Проте кількісний аналіз встановив, що знижується відсоток гіпохромних нейронів до 25,99 % в порівнянні з показниками тварин інтактної групи 30,52 % та значно збільшується відсоток різко гіпохромних клітин до 15,98 %. Значний тигроліз таких нейронів пов'язаний з набряком, вакуолізацією нейроплазми та дистрофією. Кількість гіперхромних нейронів становить 8,99 %, різко гіперхромних – 18,51 % (табл. 2).

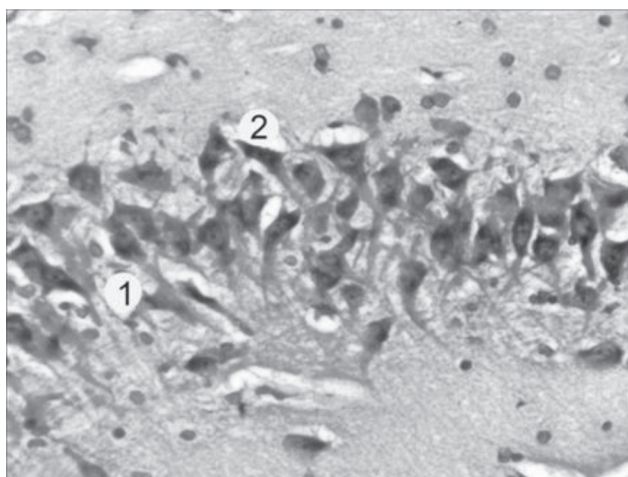


Рис. 3. Гістологічні зміни нейронів поля СА1 гіпокампа на 14 добу після термічної травми. Різко гіпохромний (1) та різко гіперхромний нейрони (2). Забарвлення толуїдиновим синім за методом Ніссля.  $\times 600$ .

В цей термін досліджуваної групи встановлено, що середнє значення площ гіпохромних нейронів становить ( $147,1 \pm 3,6$ )  $\text{мкм}^2$ , а їх ядер дорівнює ( $55,38 \pm 1,37$ )  $\text{мкм}^2$ . Показник ядерно-цитоплазматичного співвідношення таких клітин складає  $0,603 \pm 0,027$ . Середнє значення площ гіперхромних нейронів становить ( $70,69 \pm 1,87$ )  $\text{мкм}^2$ , а їх ядер дорівнює ( $30,96 \pm 0,75$ )  $\text{мкм}^2$ . Показник ядерно-цитоплазматичного співвідношення таких клітин становить  $0,779 \pm 0,029$ . Середнє значення площ різко гіпохромних нейронів становить ( $190,3 \pm 5,4$ )  $\text{мкм}^2$ , а їх ядер дорівнює ( $22,05 \pm 1,07$ )  $\text{мкм}^2$ . Показник ядерно-цитоплазматичного співвідношення таких клітин становить  $0,131 \pm 0,009$ . Середнє значення площ різко гіперхромних нейронів становить ( $52,27 \pm 1,45$ )  $\text{мкм}^2$ , а їх ядер дорівнює ( $18,62 \pm 0,48$ )  $\text{мкм}^2$ . Показник ядерно-цитоплазматичного співвідношення таких клітин складає  $0,553 \pm 0,020$  (табл. 3).

В цей термін експерименту виявлено, що середнє значення площ гіпохромних нейронів зростає – в 1,70 раз, а їх ядер складає 1,37 відносно показників тварин інтактної групи. Середні значення площ різко гіпохромних клітин зростає – в 2,20 раз, а їх ядер складає 0,55 відносно показників тварин інтактної групи. Середнє значення площ гіперхромних клітин зменшується – в 0,81 раз, а їх ядер складає 0,75. Середнє значення площ різко гіперхромних клітин зменшується – в 0,60 раз, а їх ядер складає 0,45. Тому, в цей термін досліджуваної групи для всіх різновидів нейронів гіпокампа встановлені порушення ядерно-цитоплазматичного співвідношення.

На 21 добу досліджуваної групи мікроскопічно встановлено, що у полі СА1 гіпокампа гістологічні зміни ставали значними. Спостерігається поліморфізм стану нейронів гіпокампа. У частині різко гіпохромних нейронів встановлений тотальний тигроліз з повним зникненням у нейроплазмі базofilної речовини. У полі гіпокампа спостерігалось багато пікноморфних, різко гіперхромних нейронів. Такі клітини мали інтенсивно забарвлену нейроплазму, зменшені тіла і витончені відростки. Про глибокі деструктивні зміни в гіпокампі тварин свідчать наявність клітин “тіней” і ділянок вільних від нейронів (рис. 4).

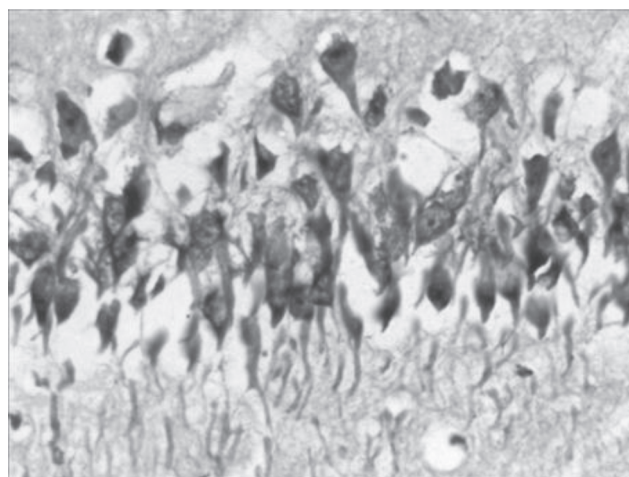


Рис. 4. Гістологічний стан нейронів поля СА1 гіпокампа на 21 добу після термічної травми. Різко гіперхромні, пікноморфно змінені та гіпохромні нейрони. Забарвлення толуїдиновим синім за методом Ніссля.  $\times 600$ .

На 21 добу досліду чисельна щільність нейронів гіпокампа значно зменшується і становить  $(2503 \pm 86)$  на  $1 \text{ мм}^2$ , що відповідно складає 72,55 % відносно показника норми (табл. 1). Багато нейронів піддаються різному ступеню змін. В цей термін досліду збільшується кількість різко гіпохромних нейронів до 31 % та різко гіперхромних нейронів до 27,49 %, в той час як нормохромних суттєво знижується до 17,50 %. Кількість гіпохромних клітин становить до 14,98 %, гіперхромних – до 8,99 % (табл. 2).

В цей термін експерименту встановлено, що середнє значення площ гіпохромних нейронів дорівнює  $(147,9 \pm 3,4) \text{ мкм}^2$ , а їх ядер становить  $(55,26 \pm 1,27) \text{ мкм}^2$ . Показник ядерно-цитоплазматичного співвідношення для гіпохромних нейронів становить  $0,761 \pm 0,025$ . Середнє значення площ гіперхромних нейронів дорівнює  $(69,37 \pm 1,74) \text{ мкм}^2$ , а їх ядер становить  $(30,37 \pm 0,81) \text{ мкм}^2$ . Показник ядерно-цитоплазматичного співвідношення гіперхромних нейронів становить  $0,778 \pm 0,031$ . Середнє значення площ різко гіпохромних нейронів дорівнює  $(186,4 \pm 4,1) \text{ мкм}^2$ , а їх ядер складає  $(21,80 \pm 0,83) \text{ мкм}^2$ . Показник ядерно-цитоплазматичного співвідношення різко гіпохромних нейронів становить  $0,132 \pm 0,008$ . Середнє значення площ різко гіперхромних нейронів дорівнює  $(51,63 \pm 1,35) \text{ мкм}^2$ , а їх ядер становить  $(18,23 \pm 0,48) \text{ мкм}^2$ . Показник ядерно-цитоплазматичного співвідношення різко гіперхромних нейронів дорівнює  $0,553 \pm 0,020$  (табл. 3).

Таким чином, середнє значення площ гіпохромних нейронів зростає в 1,70 раза, а їх ядер складає 1,37 раза відносно показників тварин інтактної групи. Середнє значення площ різко гіпохромних клітин зростає в 2,16 раза, а їх ядер складає 0,52 відносно показників тварин інтактної групи. Середнє значення площ гіперхромних клітин зменшується в 0,80 раза, а їх ядер складає 0,75 відносно показників тварин інтактної групи. Середнє значення площ різко гіперхромних клітин зменшується в 0,59, а їх ядер складає 0,45 відносно показників тварин інтактної групи.

**Висновки.** Термічна травма викликає суттєві гістологічні та морфометричні зміни нейронів СА1 поля гіпокампа. Послідовність і глибина порушення їх структурної організації перебувають у прямій залежності від терміну після експериментального опіку. В стадії шоку та ранньої токсемії (1-7 доби після опіку) відбуваються пристосувально-компенсаторні та початкові ознаки деструктивних процесів нейронів СА1 поля гіпокампа. Морфометрична реорганізація нервових клітин гіпокампа характеризується переважанням пристосувально-компенсаторних над альтеративними процесами та ознаками пригнічення регенерації. Морфометрично у стадії шоку та ранньої токсемії зростає відсоток гіпохромних та гіперхромних клітин, в яких порушуються ядерно-цитоплазматичні співвідношення. У віддалені терміни після термічних уражень (стадії пізньої токсемії та септикотоксемії – 14–21 доби досліду) розвиваються глибокі незворотні деструктивні зміни нейронів СА1 поля гіпокампа. Значно зменшується щільність нейронів у 1,38 раза та збільшується кількість різко гіпо- та гіперхромних клітин,

із найбільш зміненими ядерно-цитоплазматичними співвідношеннями.

Рецензент: д.мед.н., професор В.Г. Черкасов

### Конфлікт інтересів.

Автор заявляє, що не має конфлікту інтересів, який може сприйматися таким, що може завдати шкоди неупередженості статті.

### Джерела фінансування.

Ця стаття не отримала фінансової підтримки від державної, громадської або комерційної організації.

### ЛІТЕРАТУРА

1. Автандилов Г. Г. Медицинская морфометрия: руководство / Автандилов Г. Г. – М.: Медицина, 1990. – 384 с.
2. Беличенко П. В. Морфометрическая характеристика непирамидных нейронов поля СА1 гиппокампа мозга человека / П. В. Беличенко // Морфология. – 1993. – № 1–2. – С. 33–39.
3. Волков К. С. Морфологичні зміни гіпоталамо-нейрогіпофізарної системи при опіковій травмі і після застосування антиоксидантів та ентеросорбентів: автореф. дис. на здобуття наук. ступеня докт. біол. наук: спец. 03.00.11 "Цитологія, клітинна біологія, гістологія" / К. С. Волков. – Київ, 1995. – 48 с.
4. Гуцол А. А. Практическая морфометрия органов и тканей / А. А. Гуцол, Ю. Ю. Кондратьев. – Томск, 1986. – 206 с.
5. Клименко М. О. Опікова хвороба (патогенез і лікування) / М. О. Клименко, Л. Г. Нетюхайло. – Полтава, 2009. – 118 с.
6. Нетюхайло Л. Г. Патогенез опікової хвороби (в 2 частинах) / Л. Г. Нетюхайло, С. В. Харченко, А. Г. Костенко // Світ медицини та біології. – 2011. – № 1. – С. 127–135.
7. Отмахов Н. А. Нейрональная сеть гиппокампа: морфологический анализ / Н. А. Отмахов // Усп. физиол. наук. – 1993. – № 4. – С. 79–101.
8. Саморукова И. В. Постреанимационные изменения пирамидных нейронов гиппокампа: цитохимический и морфометрический анализ: автореф. дис. на здобуття наук. ступеня канд. мед. наук: спец. 03.00.25 "Гистология, цитология, клеточная биология" / И. В. Саморукова. – Москва, 2003. – 23 с.
9. Саркисов Д. С. Микроскопическая техника / Д. С. Саркисов, Ю. Л. Перова. – М.: Медицина, 1996. – 362 с.
10. Структурні зміни в гіпокамі при експериментальній ішемії мозку / Г. Г. Скибо, Т. М. Коваленко, І. О. Осадченко [та ін.] // Укр. неврологічний журнал. – 2006. – № 4. – С. 38–44.
11. Burn injury induces gelsolin expression and cleavage in the brain of mice / Q. H. Zhang, J. C. Li, N. Dong [et al.] // Neuroscience. – 2013. – № 3. – P. 60–72.
12. Hattiangady B. Acute seizures in old age leads to a greater loss of CA1 pyramidal neurons, an increased propensity for developing chronic TLE and a severe cognitive dysfunction / B. Hattiangady, R. Kuruba, A. K. Shetty // Aging Dis. – 2011. – Vol. 2. – P. 1–17.
13. Interictal spikes precede ictal discharges in an organotypic hippocampal slice culture model of epileptogenesis / J. Dyhrfeld-Johnsen, Y. Berdichevsky, W. Swiercz [et al.] // J. Clin. Neurophysiol. – 2010. – Vol. 27. – P. 418–424.
14. Spatiotemporal pattern of neuronal injury induced by DFP in rats: A model for delayed neuronal cell death following acute OP intoxication / Y. Li, P. J. Lein, C. Liu [et al.] // Toxicol. Appl. Pharmacol. – 2011. – Vol. 253. – P. 261–269.

### REFERENCES

1. Avtandilov G. G. Meditsinskaya morfometriya: rukovodstvo / Avtandilov G. G. – M.: Meditsina, 1990. – 384 s.
2. Belichenko P.V. Morfometricheskaya kharakteristika nepiramidnykh neyronov polya SA1 gippokampa mozga cheloveka / P.V. Belichenko // Morfologiya. – 1993. – № 1–2. – S. 33–39.
3. Volkov K.S. Morfologichni zmini gipotalamo-neyrogiipofizarnoї sistemi pri opikovyї travmi i pislya zastosuvannya antioksidantiv ta enterosorbentiv: avtoref. dis. na zdobuttya nauk.

stupnya dokt. biol. nauk: spets. 03.00.11 "Tsitologiya, klitinna biologiya, gistologiya" / K.S. Volkov. – Kiiv, 1995. – 48 s.

4. Gutsol A. A. *Prakticheskaya morfometriya organov i tkaney* / A.A. Gutsol, Yu. Yu. Kondratev. – Tomsk, 1986. – 206 s.

5. Klimenko M.O. *Opikova khvoroba (patogenez i likuvannya)* / M.O. Klimenko, L.G. Netyukhaylo. – Poltava, 2009. – 118 s.

6. Netyukhaylo L.G. *Patogenez opikovoï khvorobi (v 2 chastinakh)* / L.G. Netyukhaylo, S.V. Kharchenko, A.G. Kostenko // *Svit meditsini ta biologii*. – 2011. – № 1. – S. 127–135.

7. Otmakhov N.A. *Neyronalnaya set gippokampa: morfologicheskii analiz* / N. A. Otmakhov // *Usp. fiziol. nauk*. – 1993. – № 4. – S. 79–101.

8. Samorukova I.V. *Postreanimatsionnye izmeneniya piramidnykh neuronov gippokampa: tsitokhimicheskii i morfometricheskii analiz: avtoref. dis. na zdobuttya nauk. stupnya kand. med. nauk: spets. 03.00.25 "Gistologiya, tsitologiya, kletochnaya biologiya"* / I.V. Samorukova. – Moskva, 2003. – 23 s.

9. Sarkisov D.S. *Mikroskopicheskaya tekhnika* / D.S. Sarkisov, Yu. L. Perova. – M.: Meditsina, 1996. – 362 s.

10. *Strukturni zmini v gipokampi pri eksperimentalniy ishemii mozku* / G. G. Skibo, T. M. Kovalenko, I. O. Osadchenko [ta in.] // *Ukr. neurologichniy zhurnal*. – 2006. – № 4. – S. 38–44.

11. *Burn injury induces gelsolin expression and cleavage in the brain of mice* / Q. H. Zhang, J. C. Li, N. Dong [et al.] // *Neuroscience*. – 2013. – № 3. – P. 60–72.

12. *Hattiangady B. Acute seizures in old age leads to a greater loss of CA1 pyramidal neurons, an increased propensity for developing chronic TLE and a severe cognitive dysfunction* / B. Hattiangady, R. Kuruba, A. K. Shetty // *Aging Dis.* – 2011. – Vol. 2. – P. 1–17.

13. *Interictal spikes precede ictal discharges in an organotypic hippocampal slice culture model of epileptogenesis* / J. Dyhrfeld-Johnsen, Y. Berdichevsky, W. Swiercz [et al.] // *J. Clin. Neurophysiol.* – 2010. – Vol. 27. – P. 418–424.

14. *Spatiotemporal pattern of neuronal injury induced by DFP in rats: A model for delayed neuronal cell death following acute OP intoxication* / Y. Li, P. J. Lein, C. Liu [et al.] // *Toxicol. Appl. Pharmacol.* – 2011. – Vol. 253. – P. 261–269.

## ГИСТОЛОГИЧЕСКИЕ И МОРФОМЕТРИЧЕСКИЕ ИЗМЕНЕНИЯ НЕЙРОНОВ СА1 ПОЛЯ ГИППОКАМПА В ДИНАМИКЕ ПОСЛЕ ТЕРМИЧЕСКОЙ ТРАВМЫ

Литвинюк С.А.

ГВНЗ "Тернопольский государственный медицинский университет имени И. Я. Горбачевского МОЗ Украины", г. Тернополь, Украина

**Резюме.** В эксперименте на белых лабораторных крысах проведены гистологические та морфометрические исследования нейроцитов СА1 поля гиппокампа после тяжелой термической травмы. Установлено, что глубокие ожоги вызывают значительное уменьшение численной плотности нейронов, увеличение количества резко гипо- и гиперхромных клеток, степень поражения которых зависит от срока после ожога, наибольшие повреждения нейроцитов и морфометрических изменений установлены в стадии септикотоксемии ожоговой болезни.

**Ключевые слова:** гиппокамп, морфологические и морфометрические изменения, термическая травма.

## HISTOLOGICAL AND MORPHOMETRIC CHANGES OF NEURONS OF HIPPOCAMPUS FIELD CA1 IN THE DYNAMIC AFTER THERMAL INJURY

S. Lytvyniuk

State Higher Educational Establishment "I. Ya. Horbachevsky Ternopil State Medical University", Ternopil, Ukraine

**Summary.** In the experiment on white laboratory rats histological and morphometric study of neurocytes of hippocampal field CA1 was performed after severe thermal injury. It was established that deep burns cause a significant decrease of the numerical density of neurocytes, increase the number of hypo- and hyperchromic cells, the degree of damage depends on the term of the experiment, the most damage of neurocyte and morphometric changes were revealed at the stage of septicotoxemia of burn disease.

**Key words:** hippocampus, morphological and morphometric changes, thermal injury.