

## Brahma Horozu (*Gallus gallus*) Testisindeki Glikokonjugat İçeriğinin Lektin Histokimyası ile Belirlenmesi

Belgin KANAT \*, Kenan ÇINAR

Süleyman Demirel Üniversitesi, Fen Edebiyat Fakültesi, Biyoloji Bölümü, 32200, Isparta

(Alınış / Received: 18.12.2015, Kabul / Accepted: 26.01.2016, Online Yayınlanma / Published Online: 15.04.2016)

### Anahtar Kelimeler

Horoz  
*Gallus gallus*  
Testis  
Glikokonjugat  
Lektin  
Histokimya

**Özet:** Bu çalışmada Brahma (*Gallus gallus*) horoz testisindeki bazı glikokonjugatların ( $\alpha$ -D-Man,  $\alpha$ -D-Glc, N-asetil-D-Galaktozamin, Fuc $\alpha$ 1-2Gal-R, Galaktoz- $\beta$ 1,3-N-asetilgalaktozamin, GlcNAc $\beta$ 1-4GlcNAc $\beta$ 1-4GlcNAc, Neu5Ac) lektin (Con A, SBA, UEA-I, PNA, WGA) histokimyasal yöntemlerle analizinin yapılması amaçlandı. Uygulanan lektin histokimyasal yöntemler sonucunda primer spermatositlerde Con A lektininde çok güçlü bağlanma gözlenirken Leydig hücrelerinde zayıf bağlanma gözlemlendi. Sekonder spermatositlerin zayıftan güçlüye kadar tüm glikokonjugatları içerdiği belirlendi. WGA lektinine karşı erken ve geç dönem spermatidlerde çok güçlü reaksiyon gözlenirken Leydig hücrelerinde reaksiyon gözlenmedi. Spermatogonyumlarda ve lamina propriyanın bazal laminasında SBA ve PNA lektinlerine karşı çok güçlü reaksiyon saptandı. UEA-I ve SBA lektin işaretlenmesi Leydig hücrelerinde saptanmadı. Peritubuler hücrelerde zayıf (Con A, UEA-I, SBA) ve orta yoğunlukta (WGA ve PNA) bağlanma saptandı. Sertoli hücrelerinin çok yoğun şekilde tüm glikokonjugatları içerdiği belirlendi.

## Determination of Glycoconjugate Content in Brahma (*Gallus gallus*) Cock's Testis by Lectin Histochemistry

### Keywords

Cock  
*Gallus gallus*  
Testis  
Glycoconjugate  
Lectin  
Histochemistry

**Abstract:** This study was aimed to determine some glycoconjugates ( $\alpha$ -D-Man,  $\alpha$ -D-Glc, N-acetyl-D-Galactosamine, Fuc $\alpha$ 1-2Gal-R, Galactose- $\beta$ 1,3-N-acetylgalactosamine, GlcNAc $\beta$ 1-4GlcNAc $\beta$ 1-4GlcNAc, Neu5Ac) in testis tissue of Brahma (*Gallus gallus*) cock by using some lectins (Con A, SBA, UEA-I, PNA, and WGA) through lectin histochemical method. Lectin histochemistry results indicated that primary spermatocytes reacted very strongly with Con A lectin, but Leydig cells reacted weakly with this lectin. A weak to strong reaction to all glycoconjugates were observed in secondary spermatocytes. A very strong reaction to WGA was noticed in early and late spermatids as WGA lectin did not bind to Leydig cells. A very strong reaction to SBA and PNA was detected in spermatogonium and the basal lamina of lamina propria. Any UEA-I and SBA lectin labelling was not observed in Leydig cells. Sertoli cells were found to contain plenty of all glycoconjugates intensely.

### 1. Giriş

Organizmada enerji kaynağı ve yapısal bileşen olduğu düşünülen karbonhidratların son yapılan araştırmalarda hücre-hücre ve hücre ile çevresi arasında her türlü iletişimi düzenleme gibi görevleri düzenlediği ortaya çıkmıştır. Bu amaçla karbonhidratlar protein ve lipitlere bağlanarak

glikokonjugatları oluştururlar [1]. Lektinler, hücre yüzeyindeki veya organellerdeki şeker kalıntılarına bağlanıp, agglutine ederek belirlenmesine yardımcı olan bitkisel ve hayvansal kaynaklı protein ya da glikoprotein yapıdaki maddelerdir [2]. Lektin histokimyası musin glikoproteinlerin arasındaki farklılıkları belirlemeye yarayan araçlardan biridir [3]. Lektinler hücrelerde ve dokularda floresan

boyalar veya enzimlerle örneğin peroksidazlarla konjuge edilebilirler [4]. Dokuların şekillenmesinde, hücreler arası ilişki kurulmasında ve iletişimde lektinlerin rolü oldukça önemlidir. Hücrelerin hemen hepsi membran yüzeylerindeki siyalik asitin yarattığı negatif yükten dolayı birbirleriyle doğrudan iletişim kuramazlar [5, 6]. Hücreler, zarlarındaki birçok aracı molekül (lektinler, karbonhidratlar, laminin ve integrin) üzerinden iletişimlerini sağlarlar. Lektinlerle hücre zarlarındaki karbonhidrat üniteleri arasında anahtar kilit prensibine dayanan karbonhidrat-protein etkileşimleri söz konusudur. Lektinler, hücreler arası haberleşmede, sinyal transferinde, hücre içi protein taşınmasında, dölleme, hücre farklılaşmasında, hücre adezyonunda, büyümenin kontrolünde, interferon ve sitokinin gibi moleküllerin salgılanmasını yaptığı immunolojik olaylarda, makrofajların fagositoz için uyarılmasında, patolojik olaylarda hücrelerin transformasyonunu da, metastazda, embriyogenezde, ekzositoz ve endositozda rol oynarlar [7, 8]. Lektin bağlanması, hastalıkların teşhisinde ve patolojik ve normal dokuların arasındaki değişikliğin tespitinde, türlerin teşhisinde ve bireylerin değişik yaş evrelerinin incelenmesinde kullanılmaktadırlar. Lektinler immünoloji, hücre biyolojisi ve biyokimya gibi bilim alanlarında preparatif ve analitik amaçlar için yaygın olarak kullanılır [9].

Lektinler, hayvanlarda hücre yapısının düzenlenmesi gibi birçok farklı biyolojik fonksiyonu yerine getirirler. Bu özelliklerinden dolayı şu anda birçok çalışmada çeşitli özellikleri ve fonksiyonları bakımından araştırılmışlardır. Ancak bu çalışmalar daha çok memeli türlerinde yürütülmüş olup kanatlı türlerindeki çalışmalar çok az sayıdadır. Bu çalışmada Brahma horozunun (*Gallus gallus*) bazı testis glikokonjugatlarının histokimyasal olarak belirlenmesi amaçlanmıştır.

## 2. Materyal ve Metot

Çalışmada araştırma materyali olarak Süleyman Demirel Üniversitesi Ziraat Fakültesi Çiftçi Eğitim ve Tarımsal Uygulama kümesinden temin edilen sağlıklı, erişkin 6 adet horoza ait testisler materyal olarak kullanıldı. Çalışma, Süleyman Demirel Üniversitesi Hayvan Deneyleri Etik Kurulu (HADYEK) onayı (karar tarihi: 07.01.2014/ karar no: 01) kapsamında gerçekleştirildi. Alınan testis dokuları, Bouin solüsyonunda 16 saat süreyle tespit edildi. Daha sonra alkol serisinden (%50, %70, %80, %90, %100(I), %100(II), %100(III)) geçirilerek dehidre edilen örnekler, ksilolde şeffaflaştırılarak parafinde bloklandı. Parafin bloklardan 6-7 µm kalınlığında alınan kesitlere genel histolojik yapının belirlenmesi için Masson'un üçlü boyama metodu uygulandı. Lektin boyamaların yapılabilmesi için kesitler %3'lük hidrojen peroksit (H<sub>2</sub>O<sub>2</sub>) ile muamele edildi. Daha sonra, distile su ile çalkalanıp 0,1 M ve pH 7,2'lik PBS (phosphate buffer saline) (Sigma P4417) içeren

%1'lik Bouine Serum Albumin (BSA) (Sigma A3311) ile yıkandı. Kesitler, karbonhidrat özgünlüğü ve tür adlarının yanı sıra dilüsyon oranları da Çizelge 1'de belirtilen, PBS de çözülmüş Horseradish Peroksidaz bağlayan (HRP) lektinlerle 30 dakika oda sıcaklığında inkübe edilerek PBS ile yıkandı. HRP lektinlerle bağlantı içeren bölgelerin tespit edilmesi için kesitler DAB (3,3'-diamino benzidine tetra hydrochloride)'da (Sigma D0426) 10 dakika oda sıcaklığında inkübe edildi. Distile su ile yıkandıktan sonra alkol ve ksilollerden geçirilen kesitler entellan ile kapatıldı.

**Çizelge 1.** Kullanılan lektinlerin izole edildiği türler, bağlanma yerleri ve dilüsyon oranları

Lektin Adı	Tür Adı	Karbonhidrat özgünlüğü	Dilüsyon oranları
Con A (SigmaL6 397)	<i>Canavalia ensiformis</i>	α-D-Man, α-D-Glc	20
SBA (SigmaL2 650)	<i>Glycine max</i>	N-asetil-D-Galaktozamin	15
UEA-I (SigmaL8 146)	<i>Ulex europaeus</i>	Fuca1-2Gal-R	25
PNA (SigmaL7 759)	<i>Arachis hypogaea</i>	Galaktoz b1,3-N-asetilgalaktozamin a1-	40
WGA (SigmaL3 892)	<i>Triticum vulgare</i>	GlcNAcβ1-4GlcNAcβ1-4GlcNAc, Neu5Ac (siyalik asit)	10

## 3. Bulgular

Lamina propriya ve Spermatojenik hücrelerdeki glikokonjugatların uygulanan lektinlere verdiği reaksiyon şiddetleri Çizelge 2'de belirtildi.

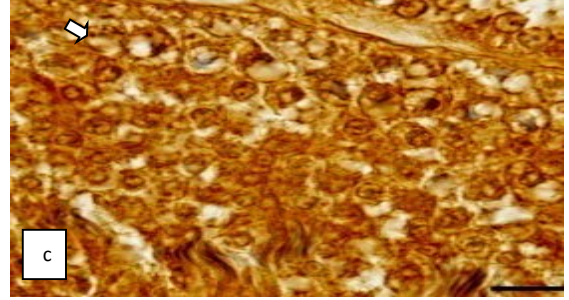
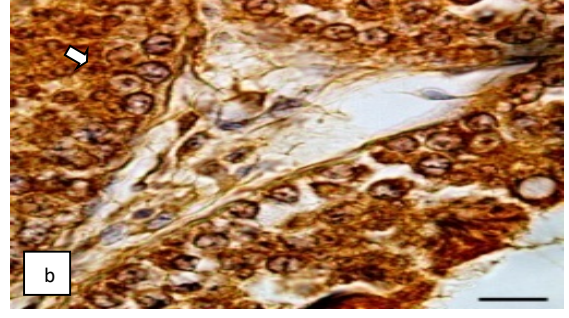
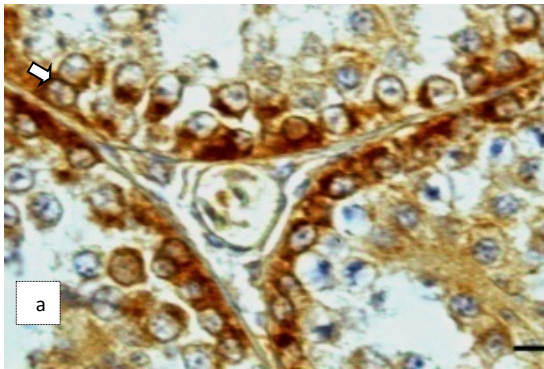
Yapılan lektin histokimya uygulaması sonunda spermatogonyumlarda UEA-I lektinine karşı güçlü, SBA'ya karşı çok güçlü reaksiyon saptandı. Primer spermatozoidlerde WGA lektinine karşı güçlü reaksiyon gözlemlendi (Şekil 1). Primer spermatozoidlerde Con A lektinine karşı çok güçlü reaksiyon gözlenirken; sekonder spermatozoidlerde UEA-I lektinine karşı güçlü, erken dönem spermatozoidlerde SBA'ya karşı çok güçlü reaksiyon saptandı (Şekil 2).

**Çizelge 2.** Uygulanan lektinlerin bağlandıkları glikokonjugatların çalışılan hücrelerdeki ve lamina propriyadaki reaksiyon yoğunlukları.

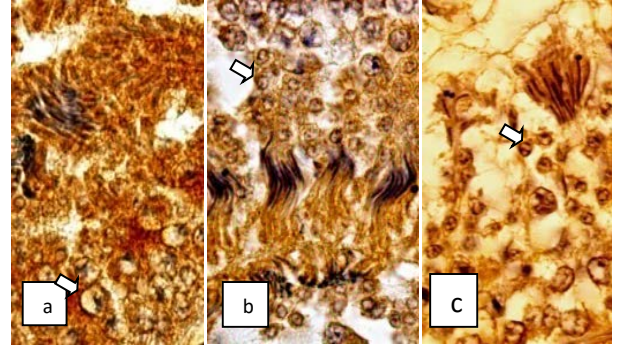
Lektinler		Con A	WGA	UEA-I	SBA	PNA
Hücreler ve						
Lamina Propriya						
Spermatogonyum		++++	++++	++++	++++ +	++++ +
Primer spermatoisit		+++++	++++	++++	+++	++++
Sekonder spermatoisit		++++	++++	++++	++	+++
Erken Dönem Spermatoisit		++++	++++	+++	++++	+++
Geç Dönem Spermatoisit		++++	++++ +	++++	+++	++++
Lamina Propriya	Bazal lamina	++++	++++	++++	++++ +	++++ +
	Peritübüler hücreler	++	+++	++	++	+++
Sertoli hücresi		++++	++++	++++ +	++++	++++
İnterstitiyel (Leydig) hücresi		++	-	-	-	+

- reaksiyon yok; + çok zayıf; ++ zayıf; +++ orta; ++++ güçlü; +++++ çok güçlü reaksiyon

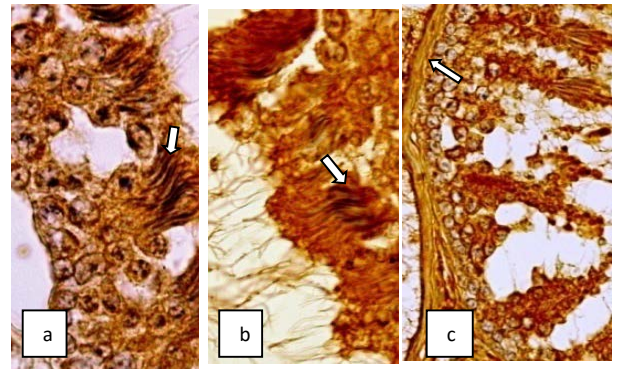
Geç dönem spermatoisitlerde UEA-I lektinine karşı güçlü, WGA'ya karşı ise çok güçlü reaksiyon gözlemlendi. Bazal laminada Con A lektinine karşı güçlü reaksiyon gözlemlendi (Şekil 3). Peritübüler hücrelerde PNA lektinine karşı orta yoğunlukta reaksiyon, Sertoli hücrelerinde Con A lektinine karşı güçlü reaksiyon gözlemlenirken UEA-I lektinine karşı çok güçlü reaksiyon saptandı (Şekil 4).



**Şekil 1.** (a) Spermatogonyumda (ok) çok güçlü reaksiyon, SBA. Bar:50 µm. (b) Spermatogonyum da (ok) güçlü reaksiyon, UEA-I Bar:50 µm. (c) Primer spermatoisitte (ok) güçlü reaksiyon, WGA. Bar:50 µm.

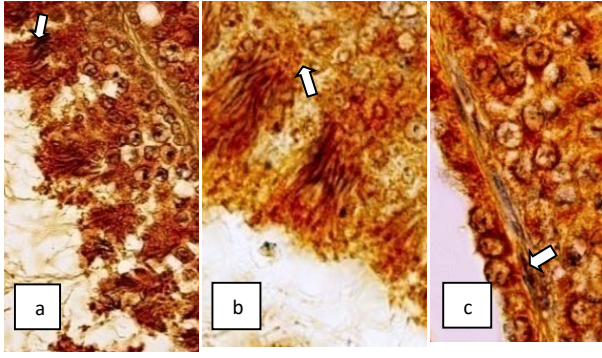


**Şekil 2.** (a) Primer spermatoisitte (ok) çok güçlü reaksiyon, Con A. Bar:50 µm. (b) Sekonder spermatoisitte (ok) güçlü reaksiyon, UEA-I. Bar:50 µm. (c) Erken dönem spermatoisitte (ok) çok güçlü reaksiyon, SBA. Bar:50 µm.



**Şekil 3.** (a) Geç dönem spermatoisitte (ok) güçlü reaksiyon, UEA-I. Bar:50 µm. (b) Geç dönem spermatoisitte (ok) çok güçlü reaksiyon, WGA. Bar:50 µm. (c) Bazal laminada (ok) güçlü reaksiyon, Con A. Bar:100 µm.





**Şekil 4. (a)** Sertoli hücrelerinde (ok) çok güçlü reaksiyon, UEA-I. Bar:100 µm. **(b)** Sertoli hücrelerinde (ok) güçlü reaksiyon, Con A. Bar:50 µm. **(c)** Peritubuler hücrede (ok) orta yoğunlukta reaksiyon, PNA. Bar:50 µm.

#### 4. Tartışma ve Sonuç

Bu çalışmada uygulanan lektin histokimyal yöntem sonucunda glikokonjugatların tüm spermatogenetik hücrelerde ve bazal laminada farklı reaksiyon yoğunluğunda ve dağılımda olduğu ortaya koyulmaktadır. Deve [10]'de yapılan çalışmada Con A uygulaması sonucunda spermatogonyumlarda reaksiyona rastlanmadığı bildirilirken, domuz [11]'da zayıf, rat [12]'da orta yoğunlukta reaksiyon gözleendiği bildirilmiştir. Bu çalışmada ise Con A uygulaması sonucunda spermatogonyumlarda güçlü reaksiyon tespit edildi. Benzer reaksiyonun Java çüce geyiği [13], geyik domuzu (*Babyroussa babyroussa*) [14] ve hamster [15]'da da gözleendiği bildirilmiştir. Kızgınlık öncesi ve kızgınlık dönemlerindeki develerde [10] Con A uygulaması sonucunda spermatositlerde reaksiyon gözlenmezken, insanda [16] yapılan çalışmada zayıf, rat [17]'da orta yoğunlukta reaksiyon gözleendiği bildirilmiştir. Domuz [11]'da ise bu çalışmada elde edilen sonuca benzer şekilde primer spermatositlerde Con A lektini uygulaması sonucu güçlü reaksiyon saptandığı belirtilmiştir. Bu çalışmada domuz [11]'da elde edilen bulgularla uyumlu olarak erken ve geç dönem spermatidlerde Con A lektin uygulaması sonucu güçlü reaksiyon tespit edildi. Buna karşılık boğa [12]'da erken ve geç dönem spermatidlerde bu uygulama sonucu reaksiyon gözlenmediği, rat [17]'da erken ve geç dönem spermatidlerde ise zayıf reaksiyon gözleendiği bildirilmiştir. Bu lektine karşı insan [16]'da orta yoğunlukta reaksiyon gözleendiği bildirilirken, Japon sivri köstebeği [17] spermatidlerinin sitoplazması ve akrozomal bölgesinde pozitif reaksiyona rastlanıldığı belirtilmiştir. Deve (*Camelus dromedarius*)'de [10] kızgınlık öncesi ve kızgınlık dönemlerinde Con A lektin uygulaması sonucunda Sertoli hücrelerinde reaksiyon gözlenmediği bildirilmiştir. İnsan [16]'da Sertoli hücrelerinde orta yoğunlukta reaksiyon belirtilirken bu çalışmada hamster [15], geyik domuzu [14] ve boğa [12]'da elde edilen bulgularla benzer şekilde güçlü reaksiyon saptandı. Japon Sivri Köstebeği [17] Sertoli hücreleri sitoplazmasında

güçlü ve rat [17]'da ise hücrelerde aynı çok güçlü Con A reaksiyonu gözleendiği bildirilmiştir. Deve [18]'de Con A lektin uygulaması sonucunda Leydig hücrelerinde reaksiyon gözlenmediği bildirilmiştir. Domuz [19]'da yapılan çalışmada zayıf reaksiyon gözleendiği bildirilirken domuzda yapılan diğer bir çalışmada [11] güçlü reaksiyon gözleendiği belirtilmiştir. Con A lektinine karşı insan [16]'da orta yoğunlukta, hamster [15] ve Babirusa [14]'da güçlü, rat [17]'da çok güçlü reaksiyon tespit edildiği bildirilmiştir. Bu çalışmada Con A lektin uygulaması sonucu Leydig hücrelerinde zayıf reaksiyon gözleendi. Domuz [11]'da Con A lektin uygulaması sonucunda lamina propriada zayıf reaksiyona rastlanıldığı ya da reaksiyonun gözlenmediği bölgeler tespit edildiği; hamster [15]'da ise lamina propriada reaksiyona rastlanmadığı bildirilmiştir. Kızgınlık öncesi ve kızgınlık dönemindeki develerde Con A lektin uygulaması sonucu bazal laminada reaksiyon gözlenmediği [10], rat [17]'da bazal membranda güçlü reaksiyona rastlanıldığı bildirilmiştir. İnsan [16]'da lamina propriasının hücresel alan ve bazal membranda reaksiyon gözlenmediği bildirilmiştir. Bu çalışmada da Con A lektin uygulaması sonucunda bazal laminada güçlü reaksiyon gözlenirken peritubuler hücrelerde zayıf reaksiyon tespit edildi. Deve [10]'de kızgınlık öncesi dönemde WGA lektin uygulaması sonucunda spermatogonyumlarda reaksiyon gözlenmezken, kızgınlık döneminde zayıf reaksiyon gözleendiği bildirilmiştir. İnsan [16] ve rat [17] spermatogonyumlarının bu uygulama sonucunda zayıf reaksiyona karşın; geyik domuzu [14] ve domuzda [11] güçlü reaksiyon gözleendiği bildirilmiştir. Bu çalışmada da benzer şekilde güçlü reaksiyon saptandı. Bu çalışmada WGA lektin uygulaması sonucunda hem primer hem de sekonder spermatositlerde güçlü reaksiyon saptandı. Geyik domuzu [14] ve domuzda da bu hücrelerde güçlü reaksiyon gözleendiği bildirilirken [11] insan [16] ve rat [17]'da orta yoğunlukta reaksiyon saptandığı bildirilmiştir. Deve [10]'de kızgınlık öncesi dönemde spermatositlerde reaksiyona rastlanmadığı, kızgınlık döneminde zayıf reaksiyon gözleendiği bildirilmiştir. Deve [10] 'de kızgınlık öncesi dönemde WGA lektin uygulaması sonucunda spermatidlerde reaksiyon gözlenmezken, kızgınlık döneminde orta yoğunlukta reaksiyon gözleendiği bildirilmiştir. Erişkin [20]'da zayıf, insan [16]'da orta yoğunlukta, Japon sivri köstebeği [18] spermatidlerinin sitoplazması ile akrozomal bölgesinde bu uygulama sonucu pozitif reaksiyon gözleendiği bildirilmiştir. Boğa [12]'da erken dönem spermatidlerde zayıf reaksiyon gözlenirken geç dönem spermatidlerde reaksiyon gözlenmediği bildirilmiştir. Rat [17]'da erken dönem spermatidlerin orta yoğunlukta, geç dönem spermatidlerin zayıf biçimde reaksiyon gösterdiği, hamster [15]'da da erken ve geç dönem spermatidlerde güçlü reaksiyona rastlanıldığı bildirilmiştir. Bu çalışmada ise WGA lektin uygulaması sonucunda erken ve geç dönem spermatidlerde çok güçlü reaksiyon tespit edildi.

Sertoli hücrelerinin domuz [11] ve [20]'da WGA ile zayıf reaksiyon, insan [16] 'da ve hamster [15]'da orta yoğunlukta, geyik domuzu [14] ve rat [17]'da güçlü reaksiyon gösterdikleri bildirilmiştir. Bu çalışmada da WGA uygulaması sonucu Sertoli hücrelerinde güçlü yoğunlukta reaksiyon tespit edildi. Bu lektine karşı kızgınlık öncesi ve kızgınlık dönemindeki develerde Sertoli hücrelerinde reaksiyon saptanmadığı [10]. Bu çalışmada WGA uygulaması sonucunda reaksiyon saptanmamasına karşın kızgınlık öncesi dönemdeki develerde Leydig hücrelerinde orta yoğunlukta, kızgınlık döneminde ise güçlü reaksiyon gözlemlendiği bildirilmiştir[10]. Domuz [19]'da Leydig hücrelerinin bazılarında zayıf reaksiyon saptanmasına karşılık bazılarında reaksiyon gözlenmediği bildirilmiştir. Erişkin at [20] ve domuz [11]'da da benzer şekilde WGA reaksiyona saptanmadığı bildirilirken; insanda [16] zayıf, geyik domuzunda [14] negatif ile orta yoğunlukta, hamster [15]'da orta yoğunlukta ve rat [17]'da güçlü reaksiyon gözlemlendiği bildirilmiştir. Devede WGA uygulaması sonucunda bazal laminada güçlü [10] reaksiyonuna karşın domuz [11] 'da lamina propriyada bazı kısımların zayıf reaksiyon gösterdiği halde bazı kısımlarda reaksiyon gözlenmediği, rat [17]'da ise bazal membranda güçlü reaksiyon gözlemlendiği bildirilmiştir. Hamster [15]'da peritubuler hücrelerin bazılarında hiç reaksiyona rastlanılmadığı bazılarında ise orta yoğunlukta reaksiyon gözlemlendiği bildirilmiştir. İnsan [16]'da lamina propriyanın hücresel alanında zayıf, bazal membranda orta yoğunlukta reaksiyon gözlenirken bu çalışmada WGA uygulaması sonucunda bazal laminada güçlü peritubuler hücrelerde orta yoğunlukta reaksiyon tespit edildi. Rat [17], geyik domuzu [14], domuz [11] ve deve [10]'de yapılan UEA-I lektin uygulamaları sonucunda spermatogonyumlarda reaksiyon saptanmadığı, insan [16]'da ise zayıf reaksiyon gözlemlendiği bildirilmiştir. Bu çalışmada ise UEA-I lektini uygulaması sonucunda spermatogonyumlarda güçlü reaksiyon tespit edildi. Domuz [11], rat [17], geyik domuzu [14] spermatositlerinde UEA-I reaksiyonunun gözlenmediği bildirilirken, insan[16] 'da zayıf reaksiyon gözlemlendiği bildirilmiştir. Buna karşılık bu çalışmada UEA-I uygulaması sonucunda hem primer hem de sekonder spermatositlerde güçlü reaksiyon tespit edildi.

İnsan [16] ve domuz [11]'da yapılan çalışmalarda UEA-I lektini uygulaması sonucunda spermatidlerde zayıf reaksiyon gözlenirken, deve [10]'de reaksiyona rastlanmadığı bildirilmiştir. Boğa[12] 'da hem erken hem de geç dönem spermatidlerde güçlü, rat [17]'da erken dönem spermatidlerde reaksiyon gözlenmezken geç spermatidlerde orta yoğunlukta reaksiyon olduğu bildirilmiştir. Bu çalışmada ise UEA-I lektin uygulaması sonucunda erken dönem spermatidlerde orta yoğunlukta geç dönem spermatidlerde ise güçlü reaksiyon tespit edildi. Domuz [11] rat [17], geyik domuzu[14], hamster [15] ve deve [10]'de yapılan çalışmalarda Sertoli hücrelerinde UEA-I reaksiyonunun gözlenmediği,

insanda [16] ise Sertoli hücrelerinde zayıf reaksiyon tespit edildiği bildirilmiştir. UEA-I uygulaması sonucunda bu çalışmada Sertoli hücrelerinde çok güçlü reaksiyon tespit edildi. Bu çalışmada rat[17], deve [10], geyik domuzu [14], hamster [15] ve domuz [11]'da yapılan UEA-I lektin uygulaması sonucunda elde edilen bulgularla benzer şekilde Leydig hücrelerinde reaksiyon gözlenmedi. İnsanda ise zayıf UEA-I reaksiyonunun saptandığı bildirilmiştir [16]. UEA-I lektin uygulaması sonucunda deve [10]'de bazal laminada, rat [17]'da ise bazal membranda reaksiyon olmadığı, domuz [11] ve hamster [15]'da lamina propriyada çok güçlü reaksiyon saptandığı bildirilmiştir. İnsan [16]'da lamina propriyanın hücresel kısmında zayıf reaksiyon matrikste ise güçlü reaksiyon olduğu bildirilmiştir. Bu çalışmada UEA- I uygulaması sonucunda bazal laminada güçlü, peritubuler hücrelerde zayıf reaksiyon tespit edildi. İnsan [16], geyik domuzu [14] ve rat [17]' da yapılan çalışmalarda SBA lektin uygulamaları sonucunda spermatogonyumlarda reaksiyon gözlenmediği bildirilirken, domuz [11]'da orta yoğunlukta reaksiyon saptandığı bildirilmiştir. Bu çalışmada ise aynı uygulama sonucunda spermatogonyumlarda çok güçlü reaksiyon gözlemlendi. Rat [17], geyik domuzu [14] ve insan [16] spermatositlerinde SBA pozitifitesinin gözlenmediği buna karşılık domuz [11]'da orta yoğunlukta reaksiyon saptandığı bildirilmiştir. Bu çalışmada ise SBA uygulaması sonucunda primer spermatositlerde orta yoğunlukta reaksiyon gözlenirken sekonder spermatositlerde zayıf reaksiyon saptandı. Domuz [11]'da spermatidlerde çok güçlü, insan[16]'da güçlü olarak saptanan SBA reaksiyonunun, boğa [12]'da erken ve geç dönem spermatidlerde orta yoğunlukta saptandığı belirtilmiştir. Rat [17]'larda ise erken dönem spermatidlerde reaksiyon saptanmazken geç dönemdeki spermatidlerde güçlü reaksiyon belirlendiği bildirilmiştir. Bu çalışmada SBA uygulaması sonucunda erken spermatidlerde çok güçlü, geç spermatidlerde ise orta yoğunlukta reaksiyon gözlemlendi. Bu çalışmada SBA uygulaması sonucu Sertoli hücrelerinde güçlü reaksiyon gözlenirken rat [17], insan [16], hamster [15] ve geyik domuzu [14]'nda bu lektine karşı Sertoli hücrelerinde reaksiyon gözlenmediği, domuz [11]'da ise orta yoğunlukta reaksiyon gözlemlendiği bildirilmiştir. Bu çalışmada elde edilen bulgularla benzer şekilde insan [16], rat [17] ve domuz [11]'da Leydig hücrelerinde SBA reaksiyonu gözlenmezken, domuz [19]'da yapılan başka bir çalışmada bu hücrelerde zayıf, hamster [15] ise güçlü reaksiyona rastlandığı bildirilmiştir. Domuz [11]'da SBA uygulaması sonucunda lamina propriyada zayıf reaksiyona karşılık rat [17]'da bazal membranın bazı kısımlarda reaksiyonunun gözlenmediği bazı kısımlarda zayıf reaksiyonunun gözlemlendiği bildirilmiştir. İnsan [16]'da lamina propriyanın hücresel ve matriks kısımlarında zayıf reaksiyonuna karşılık, hamster [15]'da lamina propriyanın bazı kısımlarında reaksiyona rastlanmadığı bazı kısımlarında ise orta yoğunlukta

reaksiyon gözleendiği belirtilmiştir. Bu çalışmada ise SBA uygulaması sonucunda bazal laminada çok güçlü, peritubuler hücrelerde ise zayıf reaksiyon gözleendi. Denizli horozu [21], deve [10], hamster [15] ve insan [16]'da yapılan çalışmalarda PNA uygulaması sonucunda spermatogonyumlarda zayıf reaksiyon saptanırken, geyik domuzu [14] ve domuz [11]'da bu hücrelerde reaksiyon gözlenmediği bildirilmiştir. Bu çalışmada ise aynı uygulama sonucunda spermatogonyumlarda çok güçlü reaksiyon saptandı. Bu çalışmada PNA lektin uygulaması sonucunda primer spermatositlerde güçlü olarak saptanan reaksiyon, sekonder spermatositlerde orta yoğunlukta gözlenirken Afrika peçeli kurbağası [22]'nda primer spermatositlerde çok zayıf, sekonderlerde ise orta yoğunlukta saptandığı bildirilmiştir. Domuz [11], deve [10], rat [17] ve geyik domuzu [14] spermatositlerinde reaksiyon gözlenmediği bildirilirken, insanda zayıf reaksiyon gözleendiği bildirilmiştir [16]. Misk faresi [23]'nde PNA lektin uygulaması sonucunda spermatidlerde çok güçlü, erişkin [20]'da güçlü insan [16] ve deve [10]'de orta yoğunlukta reaksiyon gözleendiği bildirilmiştir. Afrika Peçeli Kurbağası [22]'nda erken dönem spermatidlerde orta yoğunlukta, geç dönem spermatidlerde güçlü, rat [17]'da erken dönem spermatidlerde güçlü, geç dönem spermatidlerde zayıf reaksiyon saptanırken boğada [12] erken dönem spermatidlerde zayıf reaksiyon, geç dönem spermatidlerde ise reaksiyon gözlenmediği bildirilmiştir. Bu çalışmada ise PNA uygulaması sonucunda erken spermatid döneminde orta yoğunlukta, geç spermatid döneminde ise güçlü reaksiyon saptandı. Bu çalışmada PNA uygulaması sonucunda Sertoli hücrelerindeki güçlü reaksiyona karşılık erişkin [20] ve denizli horozu [21]'nda orta yoğunlukta, insan [16], rat [17] ve Afrika Peçeli Kurbağası [22]'nda zayıf reaksiyon gözleendiği bildirilirken deve [10], domuz [11], hamster [15] ve geyik domuzu [14] 'da reaksiyon saptandığı bildirilmiştir. Misk faresi [23]'nde ise Sertoli hücrelerinde çok güçlü reaksiyon gözleendiği bildirilmiştir. Geyik domuzu [14], erişkin [20], deve [10], hamster [15] ve domuz [11]'da PNA lektin uygulaması sonunda Leydig hücrelerinde reaksiyon gözlenmediği, domuzlarda yapılan başka bir çalışmada [19] orta yoğunlukta reaksiyon gözleendiği bildirilmiştir. İnsan [16] ve rat [17]'da aynı uygulamada zayıf reaksiyon gözleendiği belirtilirken bu çalışmada PNA uygulaması sonunda Leydig hücrelerinde reaksiyon gözlenmedi. Domuz [11]'da yapılan çalışmada PNA uygulaması sonucunda lamina proprianın bazı bölgelerinde zayıf etkileşim saptanırken bazı kısımlarında reaksiyon gözlenmediği bildirilmiştir. Deve [10]'de bazal laminada reaksiyon gözlenmediği, rat [17]'da bazal membranda zayıf reaksiyona rastlandığı, hamster [15]'da peritubuler hücrelerde reaksiyon gözlenmediği bildirilmiştir. İnsan [16]'da lamina proprianın hücresel alan ve bazal membran kısmında orta yoğunlukta reaksiyon gözleendiği

bildirilirken bu çalışmada PNA uygulaması sonunda bazal laminada çok güçlü, peritubuler hücrelerde ise orta yoğunlukta reaksiyon gözleendi. Sonuç olarak kanatlı türlerin testislerinde meydana gelen spermatogenezisin hangi aşamasında ne tür şekerin bağlandığı ortaya çıkarılmış olup, kanatlı üreme biyolojisi araştırmalarında, spermatogenezisin düzenlenmesinde bu şekerlerin ne tür roller oynayacağına ilişkin çalışmalara katkı sağlayacağı düşünülmektedir.

### Teşekkür

3956-YL1-14 No'lu proje ile bu çalışmaya maddi desteğinden dolayı Süleyman Demirel Üniversitesi Bilimsel Araştırmalar Projeleri Koordinasyon Birimi'ne teşekkür ederim.

### Kaynakça

- [1] Sharon, N. and Lis, H. 1993. Carbohydrates in cell recognition. *Scientific American Observations*, 268, 1, 82-89.
- [2] Öztabak, K.Ö. 2005. Lektinler ve Viscum album aglutininin (VAA)'nın antikarsinojen etkileri. *Erciyes Üniv. Vet. Fak. Derg.*, 2 (1), 55-59.
- [3] Brooks, S.A. and Carter, T.M. 2001. N-acetylgalactosamine, N-acetylglucosamine and sialic acid expression in primary breast cancer. *Acta Histochem*, 103, 37-51.
- [4] Schaumburg-Lever, G., Alroy, J., Ucci, A. and Lever, W.F. 1984. Distribution of carbohydrate residues in normal skin. *Arch Dermatol Res*, 276, 216-223
- [5] Alonson, E., Saez, F.J., Madrid, J.F. and Hernandez, F. 2003. Lectin histochemistry shows fucosylated glycoconjugates in the primordial germ cells of (*Xenopus* embryos). *J Histochem & Cytochem*, 51(2), 239-243.
- [6] Moghaddam, F.Y., Darvish, J., Mahdavi, S. N., Abdulmir, A.S. and Daud, Khalija K.S. 2009. Lectin Histochemistry Assay in Colon Tissues for Inter-species Characterization. *Science Publications, Amer J Biochem Biotechnol*, 5(1), 7-13.
- [7] Seyrek, K. ve Bildik, A. 2001. Lektinler. *YYÜ. Vet. Fak. Derg.* 12 (1-2), 96-100.
- [8] Lis, H. and Sharon, N. 2004. History of lectins: from hemagglutinins to biological recognition molecules. *Glycobiol*, 14, 53-63.
- [9] Scillitani, G., Zizza, S., Liquori, G.E. and Ferri, D. 2007. Lectin histochemistry of gastrointestinal

- glycoconjugates in the greater horseshoe bat, (*Rhinolophus ferrumequinum*). *Acta Histochem*, 109, 347-357. DOI: S0065-1281(07)00043-8.
- [10] Elmaksoud, A., Sayed-Ahmed, A., Kassab, M. and Aly, K. 2007. Histochemical mapping of glycoconjugates in the testis of the one humped camel (*Camelus dromedarius*) during rutting and non-rutting. *Acta Histochem*, doi: 10.1016/j.acthis.2007.10.004
- [11] Calvo A., Pastor, L.M., Bonet, S., Pinart, E. and Ventura, M. 2000. Characterization of the glycoconjugates of boar testis and epididymis. *J Reprod Fertil*, 120, 325-335.
- [12] Arya, M, and Vanha-Perttula, T. 1985. Lectin-binding pattern of bull testis and epididymis. *Journal of Andrology*, 6, 230-232.
- [13] Agungpriyono, S., Kurohmaru, M., Kimura, J., Wahid, A.H., Sasaki, M., Kitamura, N., Yamada, J., Fukuta, K. and Zuki, A.B. 2009. Distribution of lectin-bindings in the testis of the lesser Mouse deer, (*Tragulus javanicus*). *Anatomia Histologia Embryologia*, 38, 208-213.
- [14] Agungpriyono, S., Kurohmaru, M., Prasetyaningtyas, W.E., Kaspe, L. and Leus, K.Y. et al., 2006. A lectin histochemical study on the testis of the Babirusa, (*Babyroussa babyroussa*) (Suidae). *Anatomia Histologia Embryologia*, 36, 343-348.
- [15] Pastor, L.M., Morales, E., Polo, L. A., Calvo, A., Paller, J. and De La Viesca, S. 2003. Histochemical study of glycoconjugates in active and photoperiodically-regressed testis of hamster (*Mesocricetus auratus*). *Acta histochem*, 105 (2), 165-173.
- [16] Arenas, M.I., Madrid, J.F., Betherncourt, F.R., Fraile, B. and Paniagua, R. 1998. Lectin histochemistry of the human testes. *International Journal Of Andrology*, 21, 332-342.
- [17] Arya, M., and Vanha-Perttula, T, 1984. Distribution of lectin binding in rat testis and epididymis. *Andrologia*, 16, 495-508.
- [18] Mizukami, T., Kuwahara, S., Ohmura, M., Inuma, Y., Izumikubo, J., Hagiwara, M., Kurohmaru, M., Hayashi, Y. and Nishida, T. 2001. Distribution of Lectin Bindings in the Testes of the Greater Japanese Shrew Mole, *Urotrichus talpoides*. *Journal of Reproduction and Development*, 47 (4), 205-210.
- [19] Pinart, E., Bonet, S., Briz, M., Pastor, L.M., Sancho, S., Gargia, N., Badia, E. and Bassols, J. 2002. Histochemical Study of the Interstitial Tissue in Scrotal and Abdominal Boar Testes. *The Veterinary Journal*, 163, 68-76.
- [20] Verini-Supplizi, A., Stradaoli, G., Fagioli, O. and Prillo, F. 2000. Localization of the lectin reactive sites in adult and prepubertal horse testes. *Res.Vet. Sci*, 69, 113-118.
- [21] Keskin, N. and Ili, P. 2011. Glycohistochemical Study on the Denizli Cock Testis. *Journal of Animal and Veterinary Advances*, 10, 1327-1331.
- [22] Valbuena, G., Alonso, E., Diaz-Flores, L., Madrid, J.F. and Saez, F.J. 2011. Identification of N-Acetylgalactosamine carbohydrates of (*Xenopus laevis*) testis. *Anat Rec*, 294, 363-371.
- [23] Kurohmaru, M., Kobayashi, H., Kanai, Y., Hattori, S., Nishida, T. and Hayashi, Y. 1995. Distribution of lectin binding in the testes of the musk shrew, *Suncus murinus*. *J Anat*, 187, 323-329.