

GAMBARAN PATOLOGI DAN BOKIMIA KERACUNAN DAUN MINDI (*MELIA AZEDARACH*)

YULVIAN SANI dan SJAMSUL BAHRI

Balai Penelitian Veteriner
Jalan R.E. Martadinata 30, P.O.Box 52, Bogor 16114, Indonesia

(Diterima dewan redaksi 28 Agustus 1995)

ABSTRACT

SANI, YULVIAN and SJAMSUL BAHRI. 1995. Pathological and biochemical changes in intoxication of mindi (*Melia azedarach*) leaf. *Jurnal Ilmu Ternak dan Veteriner* 1 (2): 136-142.

The purpose of this study was to investigate pathological and biochemical changes in intoxication of mindi leaf (*Melia azedarach*) on skeletal muscle and myocardial tissues. Fifty two male Wistar rats weighing 140 g to 240 g were intoxicated in 20%; 25% and 40% diet of mindi leaf *ad libitum* for 25 days. Clinical signs did not appear the intoxication of mindi leaf. Specific pathological changes were not found macroscopically except cachexia and paleness. Skeletal muscle lesions on the other hand, were consistently noted microscopically. There were degeneration, necrosis and fragmentation of muscle fibres; enlargement of nuclei; fibrosis; oedema and hyalination. The hyalination was prominent and appeared to be more progressive two weeks after dosing. Following the skeletal muscle lesions, myocardial showed degeneration, necrosis and fragmentation of fibres; enlargement of nuclei and hypercellularity. Regeneration of skeletal muscle developed on day-5 after the substitution of mindi diet by normal diet indicated by disappearing of hyalin tissues. But, myocardial appeared to be regenerated two days after the substitution of diet. Enzymatic activities of alanine aminotransferase (ALAT) and aspartate aminotransferase (ASAT) were not affected. Both enzymes in treated animals were lower than the control. The substitution of diet showed an increased of enzymatic activities during the first two weeks of feeding then reduced at the subsequent weeks. However, these enzymes increased on day-3 after substitution and appeared to maximum followed by a reduction of enzymatic activities in week-4. On the other hand, creatinine phosphokinase (CPK) was affected in which higher level was noted in treated groups than control. Substitution of diet has led to the reduction of CPK level on day-2 and appeared to reach the same level as in control group on day-21. The control group was not affected either clinically, pathologically or biochemically. It remained normal throughout the experimental period.

Key words : *Melia azedarach*, intoxication, pathology, biochemistry, skeletal muscle, myocardial

ABSTRAK

SANI, YULVIAN dan SJAMSUL BAHRI. 1995. Gambaran patologi dan biokimia keracunan daun mindi (*Melia azedarach*). *Jurnal Ilmu Ternak dan Veteriner* 1 (2): 136-142.

Tujuan penelitian ini adalah mempelajari perubahan patologi dan regenerasi jaringan otot kerangka dan otot jantung akibat keracunan daun mindi (*Melia azedarach*) serta mempelajari perubahan biokimia enzim seperti *alanine aminotransferase* (ALAT), *aspartate aminotransferase* (ASAT) dan *creatinine phosphokinase* (CPK) akibat keracunan tersebut. Sebanyak 52 ekor tikus Wistar jantan dengan bobot badan antara 140 - 240 gram diintoksikasi dengan 20%; 25% dan 40% daun mindi melalui pakan secara *ad libitum* selama 28 hari. Hasil yang diperoleh memperlihatkan bahwa gejala klinis tidak dijumpai selama percobaan. Perubahan makroskopis tidak menunjukkan kelainan patologis yang spesifik kecuali kecurusan dan keputihan. Perubahan pada jaringan otot kerangka secara mikroskopis merupakan perubahan patologis yang konsisten pada keracunan daun mindi. Perubahan tersebut meliputi degenerasi, nekrosis dan fragmentasi serabut otot; pembesaran inti sel otot; fibrosis; oedema dan hialinasi. Sementara itu, hialinasi merupakan perubahan yang menonjol selama keracunan daun mindi. Pembentukan jaringan hialin secara menonjol terjadi pada minggu kedua setelah pemberian daun mindi dan mulai menghilang pada hari kelima setelah pergantian pakan perlakuan dengan pakan normal pada saat otot mengalami regenerasi. Selain perubahan pada otot kerangka, perubahan patologis lain juga dijumpai pada jaringan otot jantung berupa degenerasi, nekrosis dan fragmentasi serabut otot; pembesaran inti sel dan hiperselularitas. Regenerasi otot jantung terlihat pada hari kedua setelah pergantian pakan. Aktivitas enzim ASAT dan ALAT tidak mengalami perubahan yang nyata karena tingkat kedua enzim tersebut lebih rendah dibandingkan dengan kelompok kontrol. Pergantian pakan menunjukkan peningkatan aktivitas enzim pada dua minggu pertama selama pemberian daun mindi dan menurun pada minggu ketiga berikutnya, namun aktivitasnya mengalami peningkatan pada hari ketiga setelah pergantian pakan. Selanjutnya, aktivitas kedua enzim ini mencapai puncaknya pada minggu ketiga pada kelompok pergantian pakan dan diikuti oleh penurunan aktivitas enzimatis pada minggu keempat. Sebaliknya, aktivitas CPK terlihat sangat dipengaruhi oleh pemberian daun mindi yang terlihat lebih tinggi pada kelompok perlakuan dibandingkan dengan kelompok kontrol. Pergantian pakan menimbulkan penurunan aktivitas CPK pada hari kedua setelah pergantian pakan dan mencapai tingkat yang sama dengan kelompok kontrol pada hari ke-21. Kontrol tidak mengalami perubahan baik secara klinis, patologis maupun biokimiawi.

Kata kunci : *Melia azedarach*, intoksikasi, patologi, biokimia, otot kerangka, otot jantung

PENDAHULUAN

Melia azedarach adalah tanaman berbentuk pohon yang dikenal dengan berbagai nama daerah antara lain pohon mindi. Tanaman ini tumbuh di berbagai daerah, terutama di daerah hutan serta di pedesaan dan pinggiran jalan sebagai tanaman pelindung atau penahan angin. Pertumbuhan yang cepat mengakibatkan tanaman ini banyak dimanfaatkan oleh penduduk sebagai pohon pelindung bagi tanaman lain terhadap angin.

Tanaman mindi sering digunakan sebagai tanaman obat untuk manusia di berbagai negara (WATT dan BREYER-BRANDWIJK, 1962). Di beberapa daerah di Indonesia, daun mindi sering diberikan kepada ternak sebagai pakan hijau apabila terjadi kekurangan pakan. Selain itu, tanaman ini juga sering dianggap sebagai tanaman obat untuk berbagai jenis penyakit. Pada manusia, tanaman ini banyak dilaporkan menimbulkan keracunan. Semua bagian dari tanaman dilaporkan bersifat toksik, namun pada umumnya keracunan terjadi akibat memakan buahnya (KINGSBURY, 1968). Buah bersifat lebih toksik dibandingkan dengan bagian lain dari tanaman ini dan buah yang matang memiliki toksisitas yang lebih tinggi dibandingkan dengan buah muda (VAHRMEIJER, 1981). Keracunan tanaman mindi pernah dilaporkan terjadi pada beberapa jenis ternak antara lain babi, sapi, kambing dan unggas (WATT dan BREYER-BRANDWIJK, 1962; EVERIST, 1981). Kematian pada anak-anak pernah dilaporkan terjadi setelah memakan buah yang matang dari tanaman ini dengan kelainan berupa perlukaan di dalam rongga hidungnya (OERLICHES *et al.*, 1984). Derajat toksisitas tanaman ini bervariasi sesuai dengan lokasi dan umur tanaman dan dapat menjadi tidak toksik sama sekali pada beberapa tanaman (OERLICHES *et al.*, 1984).

Di Indonesia, keracunan tanaman mindi lokal belum banyak dilaporkan, meskipun tanaman ini sering diberikan kepada ternak sebagai pakan hijau dan sering dianggap sebagai tanaman obat untuk berbagai jenis penyakit pada manusia. Keracunan tanaman ini pernah dilaporkan terjadi pada manusia setelah memakan daun tanaman pada tahun 1986. Gejala keracunan yang terlihat umumnya berupa muntah dan diare berdarah. Namun, penelitian yang lebih mendalam terhadap keracunan tersebut tidak dilanjutkan. Oleh karena itu, perlu dipelajari lebih lanjut toksisitas tanaman mindi yang tumbuh di Indonesia. Dalam penelitian ini dipelajari pengaruh pemberian daun mindi pada tikus putih terhadap gambaran patologi dan perubahan biokimia.

MATERI DAN METODE

Hewan percobaan

Sebanyak 52 ekor tikus putih jantan dan dewasa dari galur Wistar dengan bobot badan 140 - 240 gram diperoleh dari Unit Pembibitan Hewan Percobaan - Balai Penelitian Veteriner. Seluruh hewan percobaan dikandangkan di dalam kandang yang dirancang khusus untuk rodensia dan mampu menampung sebanyak 5 ekor tikus per kandang. Tikus diberi pakan normal untuk rodensia secara *ad libitum* dan air minum tersedia secara bebas selama percobaan.

Tanaman mindi dan pakan

Daun mindi (*Melia azedarach*) dikoleksi dari pohon yang tumbuh di lokasi perkantoran Balai Penelitian Veteriner Bogor setiap hari sekitar pukul 7:00 pagi. Koleksi tanaman disimpan di dalam karung plastik dan langsung dikirim ke laboratorium tanpa penundaan untuk diproses lebih lanjut. Daun dipisahkan dari tangkainya dan dicuci dengan air sampai bersih. Selanjutnya dikeringkan pada suhu 37°C di dalam oven pengeringan selama 48 jam. Daun kering digiling halus untuk dibuat pelet pakan percobaan. Pakan perlakuan dibuat berdasarkan campuran bubuk daun mindi dan bubuk pakan normal sebesar 20%; 25% dan 40%. Campuran pakan dibuat berbentuk pelet dengan penambahan larutan kanji dengan menggunakan penggiling daging yang memiliki diameter berukuran 0,5 cm. Pelet dikeringkan pada suhu maksimum 37°C di dalam sebuah oven pengeringan sampai kering.

Perubahan patologi

Percobaan ini dibagi menjadi tiga bagian pengamatan, yaitu toksisitas daun mindi sebesar 20%, 25% dan 40% di dalam pakan; perubahan patologis akibat keracunan daun mindi; dan perubahan regenerasi jaringan otot kerangka dan otot jantung akibat keracunan daun mindi. Dengan demikian, sebanyak 52 ekor tikus Wistar jantan dibagi menjadi tiga kelompok untuk masing-masing pengamatan, yang masing-masing dibagi lebih lanjut menjadi dua sub-kelompok, yaitu kontrol dan perlakuan.

Percobaan pertama, sebanyak 18 ekor tikus dibagi menjadi tiga kelompok yang terdiri dari empat ekor untuk kontrol, enam ekor diberi 25% diet daun mindi dan delapan ekor diberi 40% diet daun mindi. Kedua kelompok perlakuan diberi diet perlakuan secara *ad libitum* selama 22 hari berturut-turut. Kelompok kontrol

hanya menerima pakan normal untuk rodensia secara *ad libitum* selama percobaan. Gejala klinis dan pertambahan bobot badan diamati setiap hari sampai percobaan berakhir. Sedikitnya tiga ekor tikus diterminasi di bawah anestesia ringan dengan dietil eter yang diikuti dengan eksanguinasi secara cepat pada kedua pembuluh darah leher setiap minggunya untuk pemeriksaan patologis. Sampel yang dikoleksi meliputi jaringan otot kerangka bagian paha kaki belakang, jantung, hati, paru-paru, ginjal dan limpa. Seluruh sampel difiksasi di dalam larutan 10% *buffered neutral formalin* (BNF) dan di-*embedding* dengan lilin parafin. Selanjutnya sampel dipotong tipis dengan mikrotom setebal 7 μ dan diwarnai dengan pewarnaan *hematoxylin eosin* (HE) untuk pemeriksaan mikroskopik.

Percobaan kedua, sebanyak 20 ekor tikus dibagi sama banyak menjadi dua kelompok, yaitu kontrol dan perlakuan. Sebanyak sepuluh ekor dari kelompok perlakuan diberi 20% diet daun mindi secara *ad libitum* setiap hari selama 35 hari berturut-turut. Kelompok kontrol hanya menerima diet normal untuk rodensia selama percobaan. Paling sedikit dua ekor tikus dari masing-masing kelompok diterminasi dengan cara yang sama seperti di atas untuk pemeriksaan patologis. Sampel dari jaringan otot kerangka paha, otot jantung, ginjal, paru-paru dan limpa dikoleksi dan difiksasi di dalam larutan 10% BNF serta diwarnai dengan pewarnaan HE untuk pemeriksaan mikroskopik.

Percobaan ketiga adalah untuk mempelajari perubahan regenerasi kerusakan jaringan tubuh, terutama otot kerangka dan otot jantung akibat keracunan daun mindi. Sebanyak 14 ekor tikus diberi 20% diet daun mindi secara *ad libitum* setiap hari selama 14 hari berturut-turut. Diet daun mindi diganti dengan diet normal untuk rodensia setelah 14 hari intoksikasi dengan daun mindi untuk mempelajari perubahan regenerasi kerusakan jaringannya. Minimal seekor dan dua ekor tikus diterminasi dengan cara yang sama seperti di atas pada minggu ke-1 dan ke-2 selama intoksikasi untuk pemeriksaan biologis. Selanjutnya, terminasi dilakukan secara berturut-turut pada hari ke-1, -2, -3, -5, -7, dan -14 setelah pergantian diet dengan pakan normal.

Perubahan biokimia

Perubahan biokimia akibat keracunan daun mindi diamati terhadap aktivitas enzimatis ASAT, ALAT dan CPK. Darah dikoleksi dari seluruh hewan percobaan secara langsung melalui jantung pada saat diterminasi. Serum dipisahkan dari bekuan darah dan dipindahkan

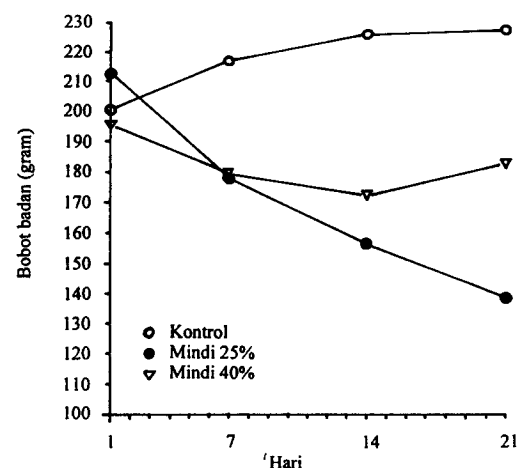
ke dalam tabung bersih dan steril untuk pemeriksaan selanjutnya. Pemeriksaan aktivitas enzimatis dilakukan dengan menggunakan spektrofotometer pada panjang gelombang 340 nm dan suhu 25°C.

HASIL

Gambaran patologi

Percobaan ini dibagi menjadi tiga kelompok yaitu studi patologi keracunan daun mindi yang diberikan melalui pakan pada konsentrasi 25% dan 40% secara *ad libitum*; gambaran patologi; dan regenerasi jaringan otot kerangka dan otot jantung akibat intoksikasi 20% daun mindi pada tikus putih.


Kelompok kontrol tanpa pemberian daun mindi tidak menunjukkan gejala klinis selama 21 dan 28 hari percobaan. Tikus tumbuh normal yang diikuti dengan kenaikan bobot badan secara teratur sampai akhir percobaan. Pemberian 40% daun mindi melalui pakan selama 21 hari berturut-turut menimbulkan penurunan bobot badan yang mencolok pada minggu pertama dan kedua dibandingkan dengan kelompok kontrol. Demikian pula dengan pemberian 25% daun mindi berakibat bobot badan hewan menurun secara drastis selama percobaan (Gambar 1). Kelompok perlakuan terlihat mengalami kekurusan, kepuccatan dan beberapa di antaranya mengalami kematian pada minggu ketiga setelah pemberian pakan perlakuan. Pada umumnya tikus dalam kelompok ini tidak mampu bertahan sampai minggu keempat percobaan yang pada saat itu proses otolisis berlangsung dengan cepat setelah kematian,



Gambar 1. Pengaruh pemberian 25% dan 40% diet daun mindi (*M. azedarach*) secara *ad libitum* terhadap bobot badan pada tikus Wistar

sehingga nekropsis sulit dilakukan pada tikus yang dijumpai mati.

Dalam pemeriksaan makroskopis tidak dijumpai perubahan patologis yang spesifik pada kelompok pemberian 40% daun mindi. Kelainan pada otot kerangka dan otot jantung merupakan perubahan patologis yang konsisten yang diamati secara mikroskopis. Perubahan pada otot kerangka meliputi degenerasi dengan warna eosinofilik dan fragmentasi pada serabut otot, pembengkakan inti sel otot, vakuolisasi, oedema dan hialinisasi. Kelainan patologis yang lebih progresif dijumpai pada kelompok tikus yang diintoksikasi selama 21 hari dengan kelainan berupa nekrosis sel otot, kalsifikasi dan hialinisasi yang sangat menonjol. Otot jantung mengalami degenerasi, fragmentasi dan berwarna eosinofilik pada serabut otot serta pembengkakan inti sel (Gambar 2). Organ lain seperti ginjal, paru-paru, intestin dan hati tidak menunjukkan kelainan patologis. Demikian pula halnya dengan kelompok kontrol.

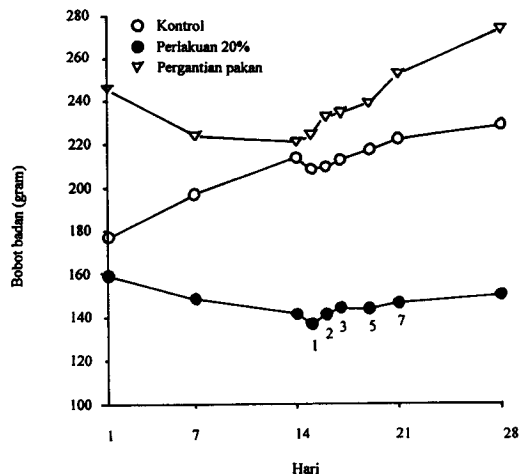


Gambar 2. Perubahan otot kerangka akibat intoksikasi 20% daun babadotan selama empat minggu pada tikus Wistar (pembesaran 40x): (1) nekrosis serabut otot; (2) lokasi pembentukan jaringan hialin; (3) pembesaran inti sel serabut otot; dan (4) serabut otot normal

Perubahan yang sama juga dijumpai pada kelompok pemberian 25% daun mindi. Otot kerangka terlihat mengalami degenerasi dan nekrosis yang diikuti dengan fragmentasi serabut otot. Beberapa bagian serabut otot menunjukkan warna basofilik, pembengkakan inti sel otot, vakuolisasi, hiperselularitas, oedema dan hialinisasi. Otot jantung terlihat nekrosis, fragmentasi, warna eosinofilik dan hiperseluler. Jaringan lain tidak menunjukkan kelainan patologis yang spesifik.

Gambaran patologis dan regenerasi jaringan otot kerangka dan jantung dipelajari melalui pemberian 20%

daun mindi di dalam pakan normal secara *ad libitum* selama 14 hari berturut-turut. Pada minggu kedua, kelompok perlakuan pemberian daun mindi dibagi dua: kelompok pertama tetap diberi 20% daun mindi sampai akhir percobaan, sedangkan kelompok lain dilakukan pergantian pakan perlakuan dengan pakan normal. Kelompok ketiga merupakan kelompok kontrol tanpa pemberian daun mindi selama percobaan. Secara klinis tidak terjadi kelainan yang nyata pada seluruh hewan percobaan. Kelompok pertama menunjukkan penurunan bobot badan selama percobaan. Penurunan bobot badan ini terlihat nyata pada dua minggu pertama pemberian daun mindi. Minggu ketiga dan seterusnya tidak terjadi kenaikan bobot badan yang nyata. Kelompok kedua menunjukkan penurunan bobot badan selama pemberian daun mindi dan mulai terlihat meningkat setelah pergantian pakan perlakuan dengan pakan normal. Di pihak lain, kelompok kontrol menunjukkan pertambahan bobot badan yang teratur selama percobaan (Gambar 3). Pada pemeriksaan nekropsis tidak dijumpai kelainan patologis yang spesifik pada ketiga kelompok percobaan tersebut. Kekurusan yang disertai dengan kepuccatan hanya terlihat pada kelompok pertama pada minggu ketiga setelah pemberian 20% daun mindi setiap hari selama percobaan. Secara mikroskopis kelainan jaringan otot kerangka mulai terlihat pada minggu pertama setelah pemberian daun mindi. Perubahan histopatologis yang terlihat meliputi hialinisasi dan nekrosis pada otot kerangka, oedema intestinalis serta anisokariosis dan pembesaran sel Kupffer pada jaringan hati. Selanjutnya, otot kerangka mengalami hialinisasi dan nekrosis pada minggu kedua setelah pemberian daun mindi. Kerusakan otot kerangka



Gambar 3. Pengaruh pemberian 20% pakan daun mindi dan substitusi dengan pakan normal terhadap bobot badan tikus Wistar

semakin jelas terlihat pada minggu keempat (Gambar 2) yang diikuti dengan kerusakan jaringan otot jantung seperti degenerasi dan nekrosis serabut otot, hiperseluler dan fragmentasi serabut otot. Jaringan lain seperti ginjal, hati dan paru-paru tidak menunjukkan kelainan patologis yang spesifik.

Pergantian diet perlakuan dengan pakan normal setelah pemberian 20% daun mindi setiap hari menimbulkan regenerasi jaringan otot kerangka pada kelompok kedua. Perubahan pada otot kerangka meliputi hialinisasi dan degenerasi otot kerangka pada minggu pertama serta hialinisasi dan nekrosis otot pada minggu kedua. Sementara itu, degenerasi otot jantung mulai terlihat pada minggu kedua setelah pemberian pakan daun mindi. Perubahan yang sama pada otot kerangka dan jantung masih tetap terlihat pada hari pertama setelah pergantian pakan daun mindi dengan pakan normal. Otot jantung terlihat kembali ke bentuk normalnya pada hari kedua setelah pergantian diet daun mindi, sedangkan hialinisasi otot kerangka mulai berkurang pada hari ketiga (Gambar 4), yang selanjutnya terlihat normal pada hari kelima setelah pergantian diet daun mindi. Kelompok kontrol tidak menunjukkan perubahan yang spesifik baik secara makroskopis maupun mikroskopis.



Gambar 4. Perubahan regenerasi otot kerangka empat hari setelah pergantian 20% daun babadaton dengan pakan normal pada tikus Wistar: (1) serabut otot normal; dan (2) lokasi regenerasi otot kerangka

Gambaran biokimia

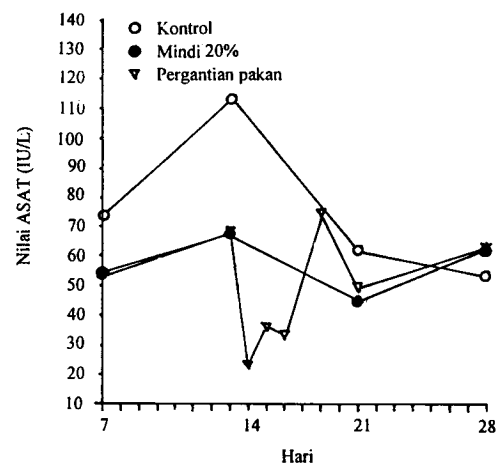
Pengaruh pemberian diet 25% dan 40% daun mindi selama empat minggu berturut-turut terhadap aktivitas enzim darah terlihat pada Tabel 1.

Tabel 1. Pengaruh pemberian diet daun mindi sebanyak 25% dan 40% terhadap aktivitas enzim ASAT, ALAT dan CPK (IU/l) pada tikus putih Wistar dewasa

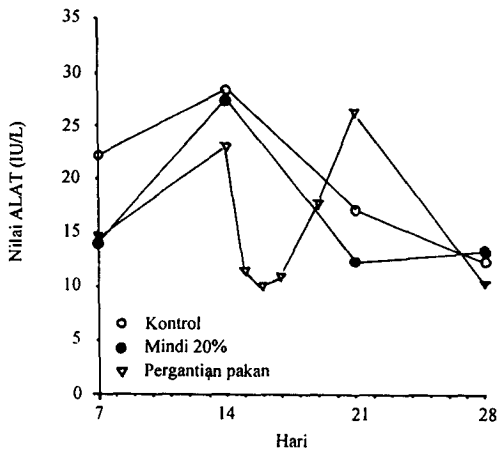
Kelompok hewan	ASAT	ALAT	CPK
Kontrol	95,3 ± 33,7 (4)	23,0 ± 3,5 (4)	70,1 ± 13,2 (4)
Perlakuan 25 %			
Minggu ke-2	61,0 ± 7,9 (3)	21,7 ± 5,4 (3)	185,6 ± 24,6 (3)
Minggu ke-4	118,1 ± 42,0 (3)	15,8 ± 0,7 (3)	347,2 ± 17,6 (3)
Perlakuan 40 %			
Minggu ke-2	49,5 ± 11,8 (4)	6,5 ± 1,3 (4)	321,8 ± 81,9 (4)
Minggu ke-4	66,2 ± 16,6 (4)	10,3 ± 1,8 (4)	488,6 ± 70,5 (4)

Aktivitas ASAT lebih tinggi pada minggu keempat dibandingkan dengan pada minggu kedua kelompok perlakuan pemberian diet daun mindi. Namun, aktivitas tersebut lebih rendah dibandingkan dengan kelompok kontrol, kecuali ASAT pada minggu keempat pada kelompok 25% daun mindi. Demikian pula dengan aktivitas ALAT pada kedua kelompok perlakuan terlihat lebih rendah dibandingkan dengan kelompok kontrol. Aktivitas enzim tersebut lebih tinggi pada minggu keempat dibandingkan dengan minggu kedua pada kelompok 40% daun mindi. Sebaliknya, pada kelompok 25% terlihat menurun pada minggu keempat. Sementara itu, aktivitas enzim CPK terlihat lebih tinggi pada kelompok perlakuan dibandingkan dengan kelompok kontrol. Aktivitas enzim ini lebih tinggi pada minggu keempat dibandingkan dengan minggu kedua pada kedua kelompok perlakuan.

Pengaruh pergantian diet 20% daun mindi dengan pakan normal pada minggu kedua terhadap ketiga aktivitas enzim diilustrasikan pada Gambar 5, 6 dan 7. Aktivitas ALAT menunjukkan peningkatan selama dua

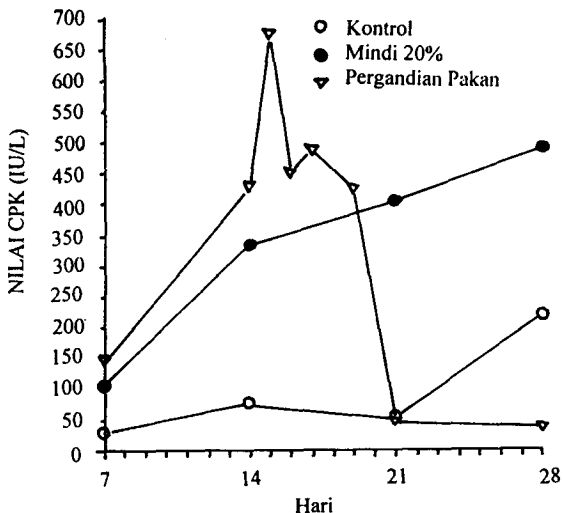


Gambar 5. Aktivitas enzimatis ASAT terhadap pemberian 20% diet daun mindi pada tikus Wistar



Gambar 6. Aktivitas enzimatis ALAT terhadap pemberian 20% diet daun mindi pada tikus Wistar

minggu pertama pemberian daun mindi pada ketiga kelompok percobaan. Pergantian diet daun mindi menimbulkan penurunan aktivitas enzim selama 24 jam setelah pergantian pakan. Penurunan ini berlangsung terus pada kelompok tanpa pergantian pakan dan kelompok ketiga (kontrol). Sebaliknya, aktivitas ALAT mulai meningkat pada hari ketiga setelah pergantian pakan pada kelompok kedua (dengan pergantian pakan) dan mencapai puncaknya pada hari ke-21. Pada minggu keempat, aktivitas enzim ini terlihat menurun sampai akhir percobaan. Keadaan yang sama juga dijumpai pada aktivitas ASAT pada ketiga kelompok percobaan. Di pihak lain, aktivitas CPK pada kelompok satu dan dua lebih tinggi dibandingkan dengan kelompok kontrol. Aktivitas CPK meningkat pada dua minggu pertama selama perlakuan pada kedua kelompok ter-



Gambar 7. Aktivitas enzimatis CPK terhadap pemberian 20% diet daun mindi pada tikus Wistar

sebut. Kenaikan aktivitas enzim ini terus berlangsung pada kelompok pertama sampai akhir percobaan, sedangkan pada kelompok kedua, aktivitas CPK mencapai puncaknya pada hari pertama setelah pergantian pakan. Enzim ini terlihat menurun secara tajam pada hari kedua setelah pergantian pakan dan terus berlangsung secara terus-menerus sampai hari ke-21, yang pada saat itu mencapai tingkat yang sama dengan kelompok kontrol. Kemudian kembali mengalami kenaikan pada minggu keempat pada saat dilakukan nekropsis untuk pemeriksaan patologis.

PEMBAHASAN

BAHRI *et al.* (1991) melaporkan bahwa kelemahan dan anoreksia dapat terjadi pada hari ke-14 pada tikus putih setelah mengonsumsi 25% diet daun mindi secara *ad libitum*. Gejala tersebut diikuti dengan paralisis kaki belakang, berbaring dan kematian tikus antara 16 - 26 hari setelah memakan daun mindi secara terus-menerus. Miopatia pada otot kerangka merupakan perubahan utama yang terlihat secara mikroskopis. Perubahan otot kerangka tersebut ditandai dengan nekrosis dan fragmentasi serabut otot, degenerasi hialin, proliferasi inti sarkolema dan infiltrasi sel makrofag (BAHRI *et al.*, 1991).

Meskipun gejala kelumpuhan dan paralisis tidak dijumpai dalam penelitian ini, namun gejala anoreksia dan miopatia otot kerangka ditemukan. Pemberian diet daun mindi sebesar 25% dan 40% menimbulkan penurunan bobot badan yang drastis (Gambar 1 dan 2) pada hewan perlakuan setelah dua minggu pemberian diet tersebut. Penurunan bobot badan tersebut dimanifestasikan dalam bentuk gejala klinis seperti kekurusan dan keputatan pada hewan, namun kelumpuhan tidak dijumpai selama percobaan seperti dalam penelitian yang dilaporkan oleh BAHRI *et al.* (1991). Perubahan otot kerangka dapat diulang kembali pada tikus yang diberi pakan 25% dan 40% diet daun mindi setiap harinya. Miopatia otot kerangka yang dijumpai ditandai oleh nekrosis dan fragmentasi serabut otot, hialinasi, pembesaran inti sarkolemal dan infiltrasi seluler. Hialinasi merupakan perubahan yang menonjol yang dialami oleh otot kerangka. Perubahan tersebut mirip dengan perubahan yang dilaporkan oleh BAHRI *et al.* (1991). Perubahan semacam ini belum pernah dilaporkan sebelumnya oleh peneliti lain. Hal ini kemungkinan disebabkan oleh perbedaan toksisitas tanaman mindi yang ada di Indonesia dengan yang terdapat di negara terdapat di negara lain seperti yang dikemukakan oleh

OERLICH *et al.* (1984), bahwa derajat toksisitas tanaman ini bervariasi antara lokasi yang satu dan lokasi yang lain. Di samping kelainan pada otot kerangka, kelainan pada otot jantung juga dijumpai dalam penelitian ini. Kelainan otot jantung ditandai oleh nekrosis dan fragmentasi serabut otot, hiperseluler dan pembesaran inti. Kelainan pada organ lain seperti paru-paru, ginjal, hati dan limpa tidak dijumpai selama percobaan.

Pergantian diet percobaan dengan pakan normal menimbulkan regenerasi pada otot kerangka yang mengalami kerusakan akibat daun mindi. Regenerasi otot kerangka terjadi pada hari ke-5 setelah pergantian pakan yang ditandai oleh berkurangnya jumlah degenerasi hialin, kalsifikasi bagian yang mengalami kerusakan, warna yang lebih ke arah basofilik pada serabut otot dan infiltrasi sel-sel mononuklear. Miopatia dan regenerasi otot kerangka diikuti dengan perubahan aktivitas enzim ASAT, ALAT, dan CPK. Aktivitas CPK terlihat lebih menonjol dibandingkan dengan kedua enzim lain pada kelompok tikus yang diberi 25% dan 40% diet daun mindi (Tabel 1). Kenaikan CPK ini menunjukkan terjadinya kerusakan pada otot kerangka, sedangkan enzim lain tidak menunjukkan gejala perubahan pada organ hati sebagai pusat metabolisme. Ketiga enzim tersebut meningkat pada minggu kedua pemberian diet daun mindi dan menurun pada minggu ketiga pada saat pergantian diet dilakukan. Secara bertahap enzim ASAT dan ALAT meningkat sampai pada tingkat sebelum pemberian diet daun mindi selama minggu ke-4. Sebaliknya, dengan enzim CPK tidak lagi mengalami kenaikan pada minggu ke-4. Perubahan aktivitas enzimatis tersebut menunjuk-

kan bahwa daun mindi dapat menimbulkan kerusakan pada jaringan otot kerangka dan otot jantung.

Meskipun perubahan mikroskopis dan biokimiawi telah menunjukkan gejala kerusakan pada otot kerangka dan otot jantung, namun daya kerja bahan aktif dari racun daun mindi yang menimbulkan kerusakan tersebut belum diketahui dan perlu dipelajari lebih lanjut di masa mendatang.

DAFTAR PUSTAKA

- BAHRI, S., Y. SANI and P.T. HOOPER. 1991. Myo-degeneration in rats fed *Melia azedarach*. *Aust. Vet. J.* 69 (2): 33.
- EVERIST, S.L. 1981. *Poisonous Plants of Australia*. 2nd ed. Australian Natural Science Library, Angus and Robertson Publishers. London. pp: 522-524.
- KINGSBURY, J.K. 1968. *Poisonous Plants of the United States and Canada*. Cornell University, Practice-Hall Inc., Englewood Cliffs, New Jersey, pp: 206-208.
- OERLICH, P.B., M.W. HILL, P.J. VALLEY, J.K. MAC LEOD, and T.F. MOLINSKI. 1984. The chemistry and pathology of meliatoxins A and B1, constituents from the fruit of *Melia azedarach*, L. var. *australica*. In: *Plant Toxicology*, edited by A.A. Seawright, M.P. Hegarty, L.F. James dan R.F. Keeler. Queensland Poisonous Plants Committee, Yeerongpilly, Queensland, Australia; pp : 387-397.
- VAHRMEIJER, J. 1981. In *Poisonous Plants of Southern Africa that Cause Stock Losses*, Tafelberg Publishers, Cape Town.
- WATT, J.M., and M.G. BREYER-BRANDWIJK. 1962. *The Medicinal and Poisonous Plants of Southern and Eastern Africa*, 2nd eds, Livingstone, London.