

ИСКУСТВА И НОВИНИ ОД СВЕТОТ

**АБНОРМАЛНОСТ НА ГИРАЛНИОТ
ПРОЗОРЕЦ КАЈ АУТИЗМОТ:
МИКРОСКОПСКИ КОРЕЛАТ НА
ПРЕТПОСТАВЕНА МИНИКОЛУМНОПАТИЈА**

*Мануел Ф. КАЗАНОВА¹, Али ФАРАГ²,
Ајман ЕЛ-БАЗ², Меган МОТ¹, Хосам ХАСАН²,
Рахид ФАХМИ², Ендрју Е. СВИТАЛА¹*

¹ Оддел за психијатрија и бихевиорални науки
Универзитет Луисвил, Луисвил, Кентаки

² Оддел за електро и компјутерско инженерство
Универзитет Луисвил, Луисвил, Кентаки 40292

Резиме

Аутизмот е невноразвојно нарушување кое го карактеризираат нарушувања во социјалната интеракција, јазикот и опсегот на интереси. Повни студии сугерираат дека мозоците на аутистичките пациенти имаат зголемен број на миниколони. Ова откритие помага да се објасни присуството на макроенцефалија или зголемување на мозокот кај значителен број пациенти со аутизам. Промените на големината на мозокот и гирификацијата обично се истовремени. Во оваа студија имплементиравме алгоритам што го мери гирификацискиот прозорец во мозоците на 23 постмортем аутистички и 16 постмортем контролни мозоци. На ниво на доверба од 85% алгоритмот точно класифицира 22/23 аутистички, стапка на точност 0,96, и 15/16 контролни, стапка на точност 0,94. Претходните структурални студии на невровизуелизација кај аутизмот ги нагласуваа волуметриските мерки. Овие методологии се многу чувствителни на сегментирање на артефакти, нарушени од буката на претставата, недостатокот на силни рабови и поделбата на боја/ткиво меѓу различни структури. Сегашната студија нуди нов приод кон класификацијата на аутизам базирана врз структурната МНР.

Откритието му носи важност на клиничкото претставување на аутизмот бидејќи зголемената гирификација го намалува гиралниот прозорец и ја ограничува поврзаноста во корист на кусите кортикокортикални влакна.

world experience and current events

**ABNORMALITIES OF THE GYRAL WINDOW
IN AUTISM:
A MACROSCOPIC CORRELATE TO A
PUTATIVE MINICOLUMNOPATHY**

*Manuel F. CASANOVA¹, Aly FARAG²,
Ayman EL-BAZ², Meghan MOTT¹, Hossam
HASSAN², Rachid FAHMI², Andrew E. SWITALA¹*

¹ Department of Psychiatry and Behavioral Sciences
University of Louisville, Louisville, KY

² Department of Electrical and Computer Engineering
University of Louisville, Louisville, KY 40292

Abstract

Autism is a neurodevelopmental disorder characterized by impairments in social interaction, language, and range of interests. Recent studies suggest that the brains of autistic patients have an increased number of minicolumns. This finding helps explain the presence of macroencephaly or increased brain size in a significant proportion of autistic patients. Changes in brain size and gyrification are usually concurrent. In this study we have implemented an algorithm that measured the gyrification window in the brains of 23 postmortem autistic and 16 postmortem control brains. At the 85% confidence level the algorithm correctly classified 22/23 autistics, a 0.96 accuracy rate, and 15/16 controls, a 0.94 accuracy rate. Previous structural neuroimaging studies in autism have emphasized volumetric measures. These methodologies are very sensitive to segmentation artifacts, being compromised by image noise, lack of strong edges, and sharing of color/texture among different structures. The present study offers a new approach to the classification of autism based on structural MRI.

The finding bears relevance to the clinical presentation of autism as increased gyrification reduces the gyral window and constrains connectivity in favor of short corticocortical fibers.

Клучни зборови: аутизам, магнетна нуклеарна резонанца (МНР), неокортекс, миниколумни

Key words: Autism, magnetic resonance imaging (MRI), neocortex, minicolumns

Вовед

Аутизмот е идиопатско развојно психијатриско нарушување кое го карактеризираат забележливи дефицити во комуникацијата, социјалната интеракција и интереси. Овие недостатоци типично се манифестираат во стереотипните примероци на однесување што се ограничени, повторливи и ритуални. Во текот на постнаталниот развој, значителен процент на децата со аутизам покажуваат макроцефалија и придружно зголемување на тежината и волуменот на мозокот (макроенцефалија) (1, 2, 3, 4). Распространетоста на деца дијагностицирани со аутизам брзо се зголеми во текот на последните неколку декади. Иако во литературата се дебатира за причината за зголемувањето на распространетоста, најдобрите проценки покажуваат дека аутизмот погодува 1 од 300 деца (5, 6). Етиологијата за аутизмот останува нејасна, но истражувањето сугерира мултифакторска дијатеза, т.е., взаемно дејствување на генетски, развојни и фактори на животната средина (7, 8, 9). Не постои лекување на аутизмот, меѓутоа, терапевтите кои се насочуваат на специфични симптоми може да постигнат резултати со битно подобрување, посебно кога се почнува во рана возраст.

Студиите за невровизуализација и невропатолошките студии обелоденија голем дел што се однесува на патогенезата на аутизмот. Зголемување при собирањето на клетката и намалување на големината на клетката се откриени во лимбички систем кај лицата со аутизам (10). Студиите на МНР даваат извештаи за намалувања во корпус калозум кај субјектите со аутизам, но откритијата се недоследни околу тоа кој сегмент е абнормален (11, 12).

Introduction

Autism is an idiopathic developmental psychiatric disorder characterized by marked deficits in communication, social interaction, and interests. These deficiencies typically manifest themselves in stereotypic behavioral patterns that are restricted, repetitive, and ritualistic. During postnatal development, a significant percentage of autistic children exhibit macrocephaly and a concomitant increase in brain weight and volume (macrocephaly) (1, 2, 3, 4). The prevalence of children diagnosed with autism has rapidly increased during the last few decades. Although the reason for this rise in prevalence is debated in the literature, best estimates indicate that autism affects as many as 1 in 300 children (5, 6). The etiology of autism remains unclear, but research suggests a multifactorial diathesis (i.e., the interplay of genetic, developmental, and environmental factors) (7, 8, 9). There is no cure for autism; however, therapies targeting specific symptoms may result in substantial improvement, particularly when started at a young age.

Neuroimaging and neuropathological studies have revealed a great deal concerning the pathogenesis of autism. An increase in cell packing and a reduction in cell size have been found in the limbic system of autistic individuals (10). MRI studies have reported reductions in the corpus callosum in autistic subjects, but findings have been inconsistent as to which segment is abnormal (11, 12).

Адреса за сепаратите:

Manuel F. Casanova

University of Louisville
Department of Psychiatry
500 South Preston St Bldg 55A Ste 217
Louisville, KY 40292, USA
m0casa02@gwise.louisville.edu

Address requests for reprint to:

Manuel F. Casanova

University of Louisville
Department of Psychiatry
500 South Preston St Bldg 55A Ste 217
Louisville, KY 40292, USA
m0casa02@gwise.louisville.edu

Намалување на густината на Пуркиниевите клетки е откриено во малиот мозок на аутистичкиот мозок (13, 14). Меѓутоа, присуството на напади на болеста и користењето на антиконвулзанти може да претставува објаснување за овие откритија. Интересно, студиите на МНР покажаа зголемен волумен на церебеларната бела маса кај мали деца со аутизам во однос на контролните, додека не е најдена никаква разлика во волуменот на церебеларната сива маса освен кај постари пациенти (15). Зголемувањето на кортикалната сива маса, посебно во фронталните и слепоочни регии, е друга абнормална карактеристика на мозокот кај аутистички пациенти (16).

Поновите теории во обид да ја објаснат силната симптоматологија на аутизмот се базираат врз абнормална поврзаност на невроните. Од неодамна постои теорија дека зголемувањето на волуменот на мозокот измерен кај аутизмот примарно се должи на абнормално големиот волумен на белата маса (17). Меѓутоа, интерпретацијата на оваа абнормалност се разликува кај различни истражувачи. Некои студии му го припишуваат тоа на прекумерниот број на врски (18, 19), додека други сметаат дека тоа се должи на дефициенција на поврзаност на невроните (20, 21). Сепак други сугерираат дека комбинацијата на локалната претерана поврзаност и големиот опсег на недоволна поврзаност, се објаснување за абнормалниот неврален затворен круг најден кај аутистичкиот мозок (17, 22, 23).

Оваа студија е обид да се најде макроскопски невропатолошки корелат на аутизмот во однос на поврзаноста: гиралниот прозорец. Традиционалните техники на визуализација зависат од волуметриските описи на структурите на мозокот што се чувствителни на методите на сегментација. Оваа студија го користи геометричкиот метод познат како еластична регистрација за да се измерат разликите на формата кај белата маса на гирусите на 23 постмортални скенографии на МНР кај пациенти со аутизам и 16 контролни. Хипотезата е дека гиралниот прозорец ќе се смали кај мозоците на пациентите со аутизам заради зголемената гирификација.

A reduction in Purkinje cell density is found in the cerebellum of the autistic brain (13, 14). However, the presence of seizures and use of anticonvulsants may account for some of these findings. Interestingly, MRI studies have shown an increased volume in cerebellar white matter of young children with autism relative to controls, while no difference was found in the cerebellar gray matter volume except in older patients (15). Cortical gray matter enlargement, particularly in the frontal and temporal lobes, is another abnormal feature of the brain of autistic patients (16).

Recent theories attempting to explain the pervasive symptomatology of autism are based on abnormal neural connectivity. It is currently theorized that the increase in brain volume measured in autism is primarily due to an abnormally large white matter volume (17). The interpretation of this abnormality, however, differs among investigators. Some studies attribute it to an excess number of connections (18, 19) while others consider it a deficiency in neural connectivity (20, 21). Still others suggest that the combination of local overconnectivity and long-range underconnectivity account for the abnormal neural circuitry found in the autistic brain (17, 22, 23).

This study is an attempt at finding a macroscopic neuropathological correlate to autism that relates to connectivity: the gyral window. Traditional imaging techniques depend on volumetric descriptions of brain structures that are sensitive to segmentation methods. This study utilizes a geometric approach known as elastic registration in order to quantify shape discrepancies in the white matter of gyri in 23 postmortem MRI scans of autistic patients and 16 controls. The hypothesis is that the gyral window will be diminished in the brains of autistic patients due to increased gyriification.

Материјали и методи

Средување на податоци и примероци

Постмортем мозоци беа добиени со Програмата аутистички ткива (ПАТ). Дијагнозата за секој пациент беше поставена од Аутистичкото дијагностичко интервју-ревидирано (АДИР). Беа анализирани постмортем мозоци од 23 пациенти со аутизам (среден интервал меѓу смртта и аутопсијата: 25.8 часа) и од 16 контролни (среден интервал меѓу смртта и аутопсијата: 20.4 часа) (Табела 1).

Табела 1. Клинички карактеристики на случаевите вклучени во оваа студија

Materials and methods

Dataset and specimens

Postmortem brains were obtained from the Autism Tissue Program (ATP). Diagnosis for each patient was established by the Autism Diagnostic Interview-Revised (ADIR).

Postmortem brains from 23 autistic patients (mean interval between death and autopsy: 25.8 hours) and from 16 controls (mean interval between death and autopsy: 20.4 hours) were analyzed (Table 1).

Table 1. Clinical characteristics of the cases included in this study

Случај (Case)	Пол (Sex)	Возраст, год (Age, y)	Причина за смрт (Cause of death)	Медицинска историја (Medication History)	ТМ (гп) BW (g)	ПМИ (ч) PMI (h)
A1	М (M)	56	Аноксична енцефалопатија (Anoxic Encephalopathy)	Benadryl/ , Cogentin/1 mg, Haldol/5 mg, Lithium/300 mg, Lithonate/300 mg, Thorazine/50 mg, Xanax/	1630	19.5
K1 C1	М (M)	14	Електрокуција/смрт од електрична струја (Electrocution)	НИ (NH)	1464	20
A2	М (M)	44	Акутен миокарден инфаркт (Acute Myocardial Infarction)	Mellaril/50 mg, Mellaril/100 mg	1530	30.8
K2 C2	М (M)	27	Бесење (Hanging)	НИ (NH)	1330	21
A3	М (M)	27	Давење (Drowning)	Synthroid/	1575	8.3
K3 C3	М (M)	43	Тромбоза на левата предна надолна коронарна артерија (Thrombosis of Left Anterior Descending Coronary Artery)	НИ (NH)	1600	24
A4	М (M)	20	Самоповредување (Auto Trauma)	Benzamycin Gel, Minocin/100mg	1144	23.7
K4 C4	М (M)	45		НИ (NH)		11.5
A5	М (M)	64	Сепса (Sepsis)	Ferrous Sulfate/0.325 mg, Furosemide/40 mg, Hyoscyan/0.375 mg, Lanoxin/0.125 mg, Mellaril/, Paxil/10 mg, Phenobarbital/, Risperdal/3 mg, Verapamil/40 mg, Warfarin Sod./5 mg	1450	18.5
K5 C5	М (M)	24		НИ (NH)		19
A6	М (M)	16	Престанок на дишење (Stopped Breathing)	Orap (Pimozoide)/2 mg, Orap (Pimozoide)/6 mg, Orap (Pimozoide)/4 mg, Orap (Pimozoide)/4 mg	1990	47.9
K6 C6	М (M)	14		НИ (NH)		18.5
A7	Ж (F)	11	Напад и давење во када (Seizure & Drowning in Tub)	Adderall/ , Dexadrine/5 mg, Dilantin/, Klonopin/0.5 mg, Lamictal/, Tegretol/, Topomax/25 mg	1460	12.9
K7 C7	М (M)	17		НИ (NH)		

Случај (Case)	Пол (Sex)	Возраст, год (Age, y)	Причина за смрт (Cause of death)	Медицинска историја (Medication History)	ТМ (гр) BW (g)	ПМИ (ч) PMI (h)
A8	M (M)	13	Напад (Seizure)	Depakote/, Dilantin/, Ritalin/, Tegretol/325 mg, Zolof/6 mg	1470	8
K8 C8	M (M)	27	Артериосклероза на коронарните артерии и аортата (Arteriosclerosis of coronary arteries and aorta)	НИ (NH)		16
A9	M (M)	5	Асфиксија заради давење (Asphyxia Due To Drowning)	Prozac/1.75ml	1560	25.5
K9 C9	M (M)	18		НИ (NH)		20
A10	M (M)	8	Сарком (Sarcoma)	НИ (NH)	1570	22.2
K10 C10	M (M)	48	Артериосклерозна срцева болест (Atherosclerotic heart disease)	НИ (NH)	1412	24
A11	M (M)	5	Акутно респираторен дистрес (Acute Respiratory Distress)	Depakote/250mg, Prednizone/50mg	1250	15.58
K11 C11	M (M)	59	Срцев застој (Cardiac arrest)	НИ (NH)	1622	24
A12	M (M)	32	Можен топлотен удар (Possible heat stress)	НИ (NH)	1694	28.65
K12 C12	M (M)	1.8		НИ (NH)		24
A13	M (M)	10	Хернијација на мозочното стебло (Brainstem Herniation)	Prevacid, Prozac, Zyrtec	1680	74.5
K13 C13	Ж (F)	4	Лимфоцитен миокардитис (Lymphocytic Myocarditis)	НИ (NH)	1222	21
A14	M (M)	8	Акутен миокардитис (Acute Myocarditis)	Depakote, Resperidone	1525	20.3
K14 C14	M (M)	6		НИ (NH)	1600	19
A15	M (M)	27	Невролептичен малигнен синдром (Neuroleptic Malignant Syndrome)	Chlorpromaz/100mg, Dalmane/30mg, Lorazepam/2mg, Prolixin/10mg	1420	30
K15 C15	M (M)	45	Флеботромбоза, длабоки вени, долни екстремитети (Phlebothrombosis, Deep Veins, Lower Extremities)	Dilantin/, Tegretol/	1530	20.3
A16	M (M)	25	Нетрауматична епилепсија (Non-Traumatic Epilepsy)	Clonazepam/1 mg, Depakote, Dilantin/50mg, Risperdal/2mg	1220	26
K16 C16	M (M)	42	Срцев застој (Cardiac Arrest)	Clariton, Provental Inhaler, Singular Standard, Skelaxion, Synthroid, Ventolin Inhaler, Vioxx	1476	24
A17	M (M)	9	Давење (Drowning)	НИ (NH)	1620	39
A18	M (M)	15	Тромбоза во панкреасот (Blood Clot in Pancreas)	Depakote/250mg, Depakote/100mg, Depakote/750mg, Depakote/250mg, Methylphenidate/20mg, Ritalin/10mg, Ritalin/15mg, Ritalin/10mg		4
A19	Ж (F)	16	Гранд мал епилепсија Seizure Disorder (Grand Mal Epilepsy)	НИ (NH)	1230	9
A20	M (M)	13		НИ (NH)		
A21	M (M)	5	Давење (Drowning)	Reminyl/4mg, Zyprexa/10mg	1620	39
A22	Ж (F)	5	Самоповредување (Auto Trauma)		1390	13.25
A23	Ж (F)	21	Опструктивна пулмонална болест (Obstructive Pulmonary Disease)	Depakote/125mg, Depo-Provera, Mellaril/25mg, Ritalin, Zolof/50mg, Zyprexa/25mg	1108	50

A аутизам, K контролни, M машки, Ж женски, ТМ тежина на мозок, ПМИ постморталски интервал, год години, гр грамови, ч часови, НИ нема историја.

A Autism, C control, M male, F female, BW brain weight, PMI postmortem interval, y years, g grams, h hours, NH no history.

Обработка на ткиво

Мозоците беа подготвени во 10% пуфериран формалин во временски опсег од 6 недели и 15 месеци. Во текот на постмортем сликањето, мозоците се чуваа влажни во текот на скенот за да се зачуваат својствата на ткивото. Тие не беа едноставно потонати во течноста, бидејќи поврзувањето (интерфејсот) меѓу површината на мозокот и течноста не е лесно видлива при скеновите на МНР. За да се реши овој проблем, беше конструиран сад од плексиглас со придружни структури и водена бања на 120° F на дното за да се одржува влажна средина што ќе ја зачува влажноста на мозокот во текот на процесот на скенирањето (24). Мозоците беа исечени во серија од 1.6 mm дебели коронални резенки со меѓурезенски процеп од 0 mm, кој дозволи целосно опфаќање на мозокот.

Собирање на податоци

Серија на постмортен МНР секвенци користени во оваа студија во детали се опишани од Шуман и соработници. (24). За да се оптимизира контрастот на супстанцата во бело-сивата маса на мозоците натопени во формалин, се користеше серија сликања на тежината на густина на протонот во кое БМ (белата маса) се појавува темна, СМ (сивата маса) се појавува светла, а ЦСТ (церебрспинална течност) се јавува посветла. Заради проблемите на фиксацијата и отстранувањето на мозокот од черепот, големи длабоки пресеци создаваат искривувања што обично се откриваат при скеновите на МРС. Сликањето се изведе на две места: едното користеше Signa Genesis (GE медицински системи) со магнетско поле од 1.5 T, време на повторување (ВП) 6700 ms, време на одек (ВО) 8 ms, и 7 повторени надразнувања (NEX). Сликите направени со овој скенер имаа големина на воксел од 0.3125 mm × 0.3125 mm × 1.6 mm. Другото место употреби MAGNETOM Allegra (Siemens) со 3 T магнетско поле, ВП = 600 ms, ВО = 32 ms, and NEX = 1. Големината на вокселот на сликите во оваа серија беше 0.781 mm × 0.781 mm × 1.5 mm.

Анализа на слика

Целта на анализата на сликата беше да се измери разликата меѓу формата на белата маса на

Tissue processing

Brains were fixed in 10% buffered formalin for a range of time between 6 weeks and 15 months. During postmortem imaging, brains were kept moist for the duration of the scan in order to preserve the properties of the tissue. They were not simply submerged in liquid because the interface between the surface of the brain and the liquid is not easily discernable in MRI scans. To solve this problem, a Plexiglas container with supporting structures and a 120° F water bath at the bottom was constructed in order to maintain a humid environment to sustain brain moisture during the scanning process (24). Brains were cut into a series of 1.6 mm thick coronal slices with 0 mm interslice gap, which allowed full coverage of the brain.

Data Collection

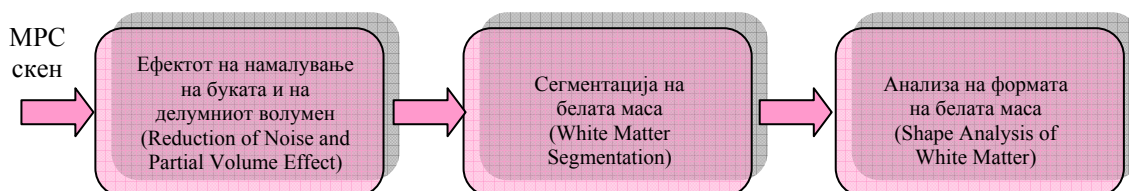
The post-mortem MRI sequences used in this study are described in detail in Schumann et al. (24). In order to optimize white-gray matter substance contrast in formalin-fixed brains, a proton density weighted imaging sequence was used, in which the WM (white matter) appears dark, the GM (gray matter) appears light, and the CSF (cerebral spinal fluid) appears brighter. Due to fixation problems and removal of the brain from the skull, large deep cuts create distortions commonly revealed in MRI scans. Imaging was performed at two sites: One used a Signa Genesis (GE Medical Systems) with a magnetic field of 1.5 T, repetition time (TR) 6700 ms, echo time (TE) 8 ms, and 7 repeated excitations (NEX). Images produced by this scanner had a voxel size of 0.3125 mm × 0.3125 mm × 1.6 mm. Site two employed a MAGNETOM Allegra (Siemens) with a 3 T magnetic field, TR = 600 ms, TE = 32 ms, and NEX = 1. Voxel size of images in this series was 0.781 mm × 0.781 mm × 1.5 mm.

Image Analysis

The objective of image analysis was to quantify the difference between the shape of white matter

Субјектите со аутизам и контролните (нормалните) без да се користат традиционалните волуметриски мерки. За да се постигне оваа цел предложен беше систем за анализа на слика што се состои од три постапки: 1) намалување на буката и ефектот од делумен волумен, 2) сегментација на белата маса, и 3) анализа на формата. Овој комплетен систем е прикажан на Слика 1.

for autistic subjects and controls (normals) without using traditional volumetric measurements. To achieve this goal an image analysis system consisting of three steps was proposed: 1) reduction of noise and partial volume effect, 2) white matter segmentation, and 3) shape analysis. The complete system is shown in Figure 1.



Слика 1. Предложен систем за анализа на слика

Figure 1. The proposed image Analysis System

Ефектот на намалување на буката и на делумниот волумен

Целта на сликата на „намалување на буката“ и ефектот на редуцирање на делумниот волумен е да се открие сивото ниво што ја минимизира разликата меѓу вокселите и нивното соседство (26-воксели), прикажани на сл. 2. За да се постигне оваа цел беше употребен моделот на Гибс како модел за секој скен на МНР. Се користеше метода на спуштање на косина (градиент) за да се најде сивото ниво што ја минимизира следната енергија на Гибс (25).

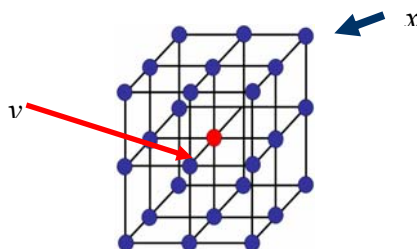
Reduction of Noise and Partial Volume Effect

The goal of image “denoising” and reduction of partial volume effect is to find the gray level that minimizes the difference between the voxels and their neighborhood (26-voxels), shown in Fig. 2. To achieve this goal a Gibbs model was used as a model for each MRI scan. A gradient descent method was used to find the gray level that minimized the following Gibbs energy (25).

$$\rho(F_u F_A) = \min_{\alpha} \{ \alpha : F_A(d - \alpha) - \alpha \leq F_u(d) \leq F_A(d + \alpha) + \alpha \}$$

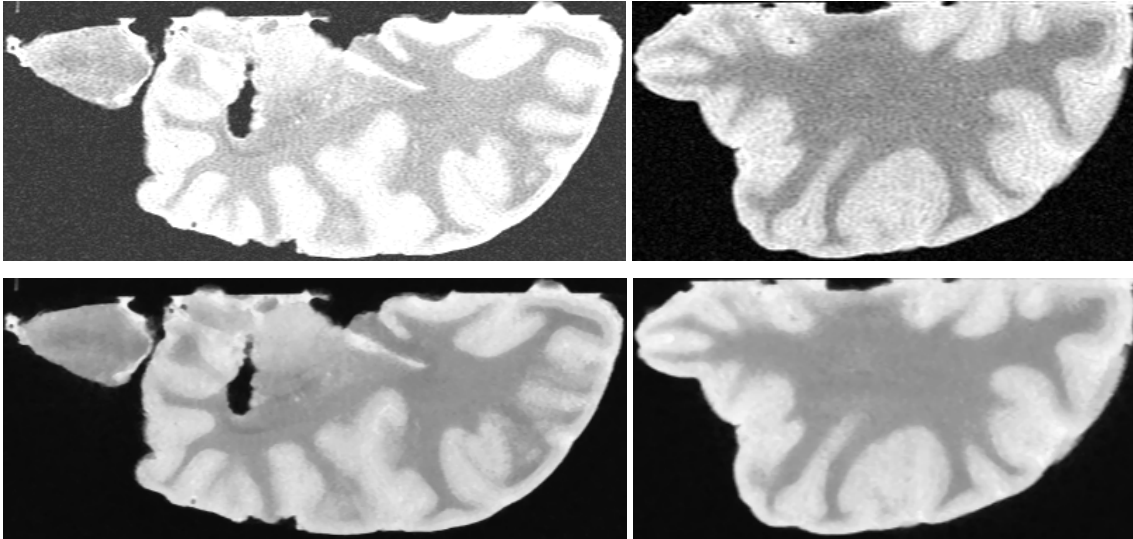
Каде $b, \sigma, q, p,$ и λ се константи. Резултатот од користење на овој приод за различни сетови на податоци е прикажан на Слика 3.

Where $b, \sigma, q, p,$ and λ are constants. The result of using this approach is shown in Figure 3 for different data sets.



Слика 2. 3Д Систем на соседство (N)

Figure 2. 3D Neighborhood System (N)



Слика 3. Резултати од методот на намалување на буката: сликата пред (горе) и по намалувањето на буката (долу).

Figure 3. Results of denoising approach: images before (top) and after (bottom) denoising.

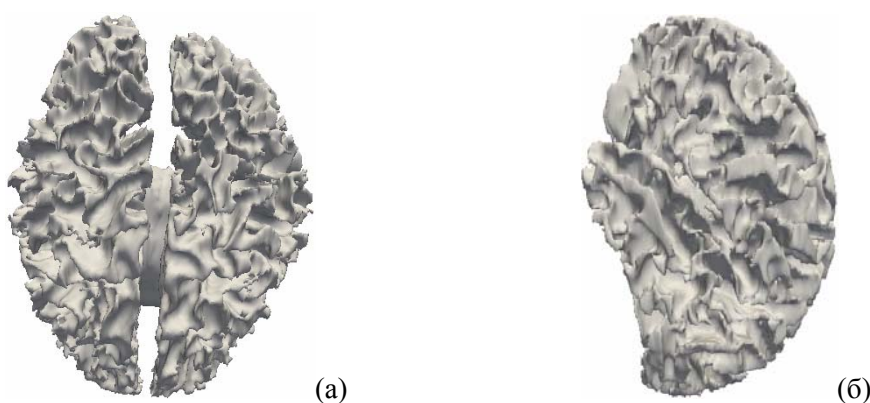
Сегментација на белата маса

Целта при имплементирањето на оваа постапка беше точно да се сегментира белата маса во сликите на МНР. За да се постигне оваа цел, претходно се примени методот на стохастичен изобличувачки модел (26, 27). Силата на алгоритмот во однос на времето за пресметување и робусноста се должи на употребата на взаемните веројатности на сигналите и регионалните обележувања во индивидуалните точки како надворешни сили што ја водат еволуцијата на моделот. Овие взаемни веројатности се извлечени од моделот на слика на случајно поле на Марков-Гибс (СПМГ) што подразбира слика како примерок од два меѓусебно поврзани просторни стохастички процеси. Процесот на ниско ниво со условно независни и произволно распределени сигнали се поврзува со набљудуваната слика, додека неговата скриена карта со региони е претставена со високо ниво на СПМГ од независни регионални обележувачи (25). Маргиналните веројатни дистрибуирања на сигнали во секој регион се прибираат од дистрибуирање на мешан емпирички сигнал врз целата слика.

White Matter Segmentation

The aim in implementing this step was to accurately segment the white matter in the MRI images. To achieve this goal a previous stochastic deformable model approach was implemented (26, 27). The power of the algorithm in terms of computation time and robustness is owed to the use of joint probabilities of the signals and region labels in individual points as external forces guiding the model evolution. These joint probabilities are derived from a Markov-Gibbs random field (MGRF) image model which considers an image as a sample of two interrelated spatial stochastic processes. The low level process with conditionally independent and arbitrarily distributed signals relates to the observed image whereas its hidden map of regions is represented with the high level MGRF of interdependent region labels (25). Marginal probability distributions of signals in each region are recovered from a mixed empirical signal distribution over the whole image.

Правејќи така, секое маргинално дистрибуирање се мери приближно со линеарната комбинација на Гаузијанс (ЛКГ) имајќи ги и позитивните и негативните компоненти (28). Параметрите на ЛКГ се пресметуваат користејќи ја претходно предложената модификација на ЕМ алгоритмот, а високото ниво на Гибсовите потенцијали се пресметуваат аналитички. Компаративните експерименти покажуваат дека предложениот модел ги исцртува комплицираните граници на различните модални објекти многу поточно од други познати методи. Слика 4 прикажува пример на сегментација на белата маса користејќи го овој метод.



Слика 4. Сегментација на белата маса користејќи го методот предложен во (26, 27); (а) цел мозок, и (б) половина мозок.

Анализа на форма

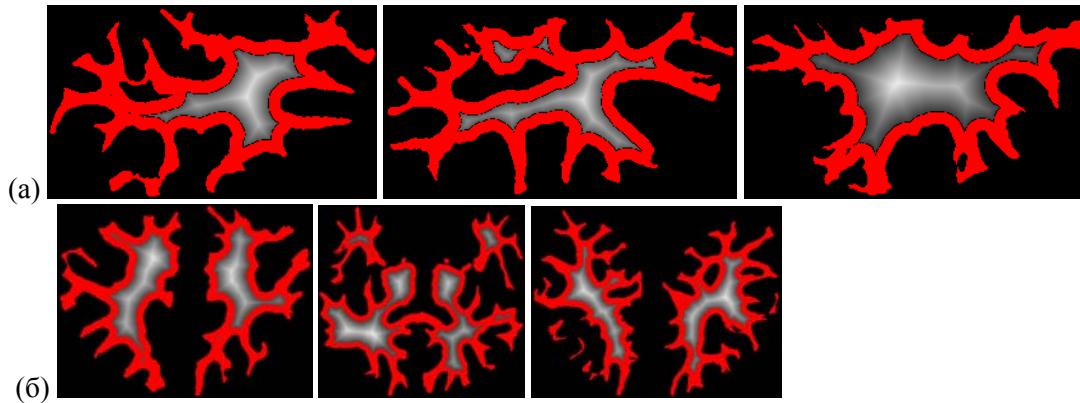
Да се снимат разликата на густината на белата маса меѓу аутистичките и контролните субјекти, беше предвидена карта на растојание во 3Д сегментирана бела маса. Бидејќи гирификацијата е примарен фактор на диференцијација меѓу аутистичките и контролните субјекти, беше предвидена карта на растојание за работ на белата маса во гирусите (Слика 5). Картата на растојание на која било точка внатре во сегментируваниот објект се дефинира како минимум Евклидово растојание од границата. Методот за пресметување на густината беше користен за да се најде оптималниот праг што прави разлика меѓу растојанијата од гирификацијата на белата маса и растојанијата од другите ткива на белата маса како што е прикажано на Слика 5.

In so doing, each marginal is approximated with a linear combination of Gaussians (LCG) having both positive and negative components (28). The LCG parameters are estimated using the previously proposed modification of the EM algorithm, and the high-level Gibbs potentials are computed analytically. Comparative experiments show that the proposed model outlines complicated boundaries of different modal objects much more accurately than other known counterparts. Figure 4 shows an example of white matter segmentation using this approach.

Figure 4. White matter segmentation using the approach proposed in (26, 27), (a) Full brain, and (b) Half brain.

Shape Analysis

To capture the thickness in white matter difference between autistic and control subjects, the distance map inside the 3D segmented white matter was calculated. Since gyrification is the primary differentiating factor between autistics and controls, the distance map for the edge of the white matter was only calculated within the gyri (Figure 5). The distance map at any point inside the segmented object is defined as the minimum Euclidian distance from the boundary. The density estimation approach was used to find the optimum threshold that discriminates between the distances from white matter gyrification and the distances from the other white matter tissues as shown in Figure 5.



Слика 5. Карта на растојанието за работ на бела-та маса предвиден во површината на кортексот (црвена), исклучување на јадрото (бела); (а) половина мозок и (б) цел мозок.

Figure 5. Distance map for the edge of white matter calculated within the cortex surface (red), excluding the core (white) (a) half brain and (b) full brain.

Точното пресметување на $d(i,j)$ бара време, посебно кај големи волумени. Затоа, $d(i,j)$ може дискретно приближно да се измери користејќи жлебен метрички систем (29) или континуирано приближно мерење со решавање на Еиконаловата равенка, користејќи го методот на брза прогресија (МБП) (30). Иако МБП е најстабилен и постојан метод за решавање на оваа равенка, тој појавува многу нумерички грешки долж дијагоналните насоки. За да се поправи овој проблем, оваа студија имплементира понепредна верзија на МБП која е со висока точност на Картезијанските домени. Овој нов метод се нарекува мултиматрична брза прогресија (ММБП), кој го пресметува секое решение при секоја точка со решавање на Еиконаловата равенка долж неколку матрици и го одбира решението што ја задоволува каузалната поврзаност на брзата прогресија. Матриците се центрирани на секоја точка и ги покриваат целосно најблиските соседи. Во 2Д просторот, 2 матрици опфаќаат 8 соседи (2 соседи хоризонтално, 2 вертикално и 4 дијагонално). За оние матрици што не се сплотени со природниот координатен систем, Еиконаловата равенка се добива користејќи фиксирани деривати, а потоа е решена користејќи шема за финитна разлика од повисок ред. (31)

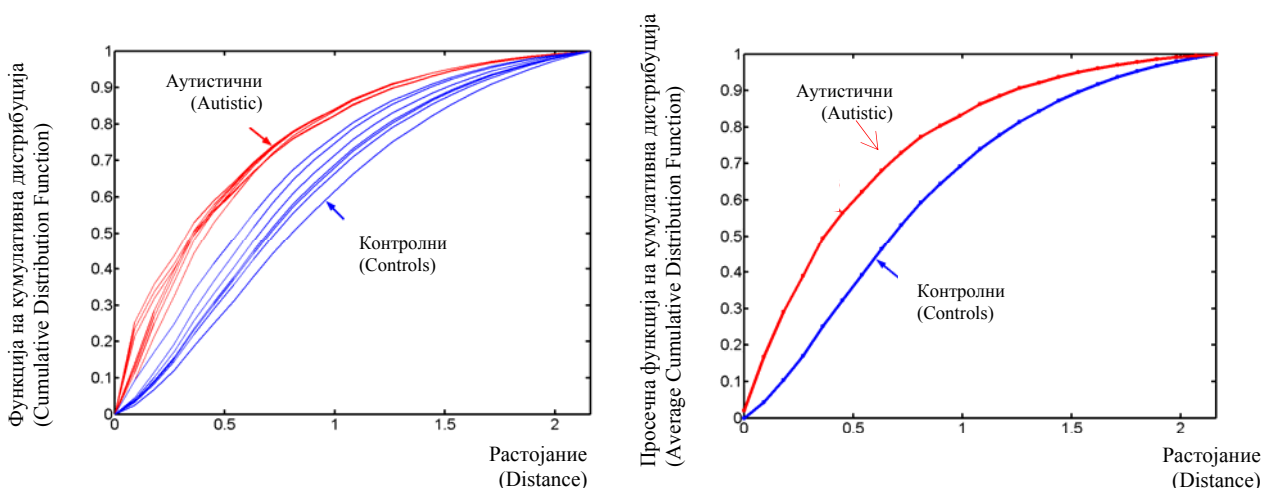
The exact computation of $d(i,j)$ is very time consuming, especially in large volumes. Therefore, $d(i,j)$ can be discretely approximated using chamfer metric (29) or continuously approximated by solving the Eikonal equation, using the fast marching method (FMM) (30). Although the FMM is the most stable and consistent method for solving this equation, it suffers from large numerical error along diagonal directions. To rectify this problem, this study implements an improved version of the FMM that is highly accurate on Cartesian domains. This new method is called multi-stencils fast marching (MSFM), which computes the solution at each point by solving the Eikonal equation along several stencils and then picks the solution that satisfies the fast marching causality relationship. The stencils are centered at each point and cover its entire nearest neighbors. In 2D space, 2 stencils cover the 8-neighbors (2 neighbors horizontally, 2 vertically, and 4 diagonally). For those stencils that are not aligned with the natural coordinate system, the Eikonal equation is derived using directional derivatives and then solved using the higher order finite difference scheme. (31)

Кумулативната дистрибуциска функција (КДФ) како дискриминаторска карактеристика

Кумулативната дистрибуциска функција (КДФ) е графичко претставување на картата на растојанието. Кога се примени на картите на растојанието на сегментираната бела маса кај аутистичките и контролните субјекти, секоја класа беше целосно одделена (Слика 6А).

The cumulative distribution function (CDF) as a discriminatory feature

The cumulative distribution function (CDF) is a graphical representation of the distance map. When applied to the distance maps of segmented white matter for autistic and controls subjects, each class was completely separable (Figure 6A).



Слика 6. (лево) Кумулативната дистрибуција на картата на растојанието во 14 сегментирани субјекти (седум нормални и седум со аутизам) и (десно) соодветен просек на КДФ (функции на кумулативна дистрибуција).

Figure 6. (Left) Cumulative distribution of distance map inside segmented 14 subjects (seven normal and seven with autism) and (Right) the corresponding average CDFs.

Класификација користејќи дополнително растојание

За да се користи КДФ за класификација на субјектите како контролни и аутистички, се пресмета дополнително растојание. Дополнителното растојание се дефинира како разлика меѓу КДФ на растојанија од даден објект и просек на КДФ на аутистички и контролни субјекти (Слика 3Б). Математички, дополнителното растојание меѓу КДФ на непознат објект F_u и просек на КДФ на аутистички субјекти F_A се дефинира како што следи:

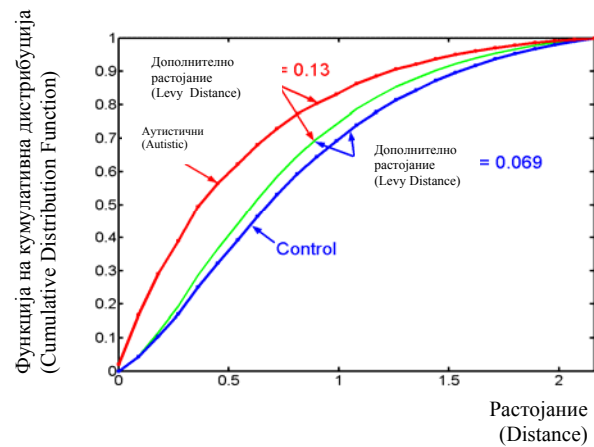
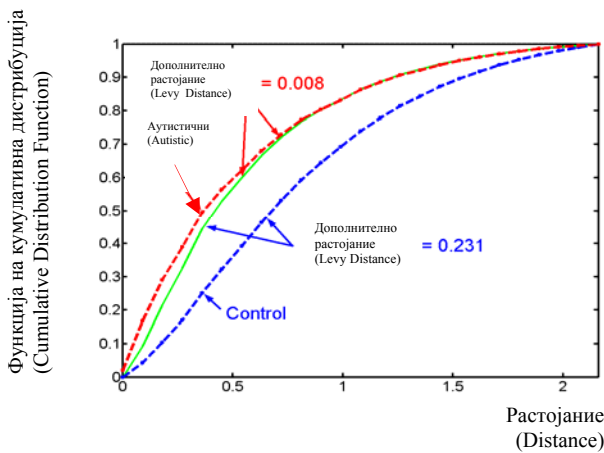
Classification using Levy distance

In order to use the CDF to classify subjects as control or autistic, the levy distance was calculated. The levy distance is defined as the distance between the CDF of the distances of a given object and the average CDF of autistic and control subjects (Fig. 3B). Mathematically, the levy distance between the CDF of unknown object F_u and the average CDF of autistic subjects F_A is defined as follows:

$$\rho(F_u, F_A) = \min_{\alpha} \{ \alpha : F_A(d - \alpha) - \alpha \leq F_u(d) \leq F_A(d + \alpha) + \alpha \}$$

Слично КДФ за F_u се споредува со КДФ на F_N за нормалните субјекти.

Similarly the CDF for F_u is compared to the CDF of F_N for normal subjects.



Слика 7. Класификација на непознат (зелено) користејќи дополнително растојание (ρ).

Figure 7. Classification of unknown (green) using levy distance (ρ).

Резултати

Како што се претпоставуваше, дебелината на кортикалната (гирална) бела маса беше поголема кај контролните и помала кај субјектите со аутизам. Ова се препиша на поголемата гирификација најдена кај аутистичките субјекти што го затвора гиралниот прозорец така дозволувајќи помал простор за белата маса. Табелата 2 ја прикажува точноста на резултатите од класификацијата за секој постмортем мозок. Точноста на класификацијата беше прикажана на 3 нивоа на доверба - 85% доверба, 90% доверба и 95% доверба. Како што се очекуваше, 85% ниво на доверба даде најдобри резултати – точно класифицирајќи 22/23 аутистички субјекти, со 0.96 стапка на точност, и 15/16 контролни субјекти, со 0.94 стапка на точност. На 90% ниво на доверба, 22/23 аутистичките субјекти сè уште беа коректно класифицирани, меѓутоа, кај 14/16 контролни субјекти коректно класифицирани, стапката на точност достигна до 0.88. Нивото на доверба од 95% имаше помали стапки на точност за двете групи; коректно класифицирајќи 20/23 аутистички, со 0.87 стапка на точност и 14/16 контролни субјекти, со 0.88 стапка на точност.

Results

As hypothesized, the thickness in cortical (gyral) white matter was greater for controls and smaller for autistics. This is attributed to the greater gyrification found in autistics which closes the gyral window hence allowing smaller room for white matter. Table 2 shows the accuracy of classification results for each postmortem brain. Accuracy of classification was performed at 3 confidence levels – 85% confidence, 90% confidence and 95% confidence. As expected, the 85% confidence level yielded the best results – correctly classifying 22/23 autistics, a 0.96 accuracy rate, and 15/16 controls, a 0.94 accuracy rate. At the 90% confidence level, 22/23 autistics were still classified correctly, however, 14/16 controls were correctly classified, bringing the accuracy rate for controls down to 0.88. The 95% confidence level had smaller accuracy rates for both groups; correctly classifying 20/23 autistics, a 0.87 accuracy rate and 14/16 controls, a 0.88 accuracy rate.

Табела 2. Точност на класификацијата

Table 2. Accuracy of classification

Случај	85% НК	90% НК	95% НК
A1	успех (success)	успех (success)	успех (success)
K1	успех (success)	успех (success)	успех (success)
A2	успех (success)	успех (success)	успех (success)
K2	успех (success)	успех (success)	успех (success)
A3	успех (success)	успех (success)	успех (success)
K3	успех (success)	успех (success)	успех (success)
A4	успех (success)	успех (success)	успех (success)
K4	успех (success)	успех (success)	успех (success)
A5	успех (success)	успех (success)	успех (success)
K5	успех (success)	успех (success)	успех (success)
A6	успех (success)	успех (success)	успех (success)
K6	успех (success)	успех (success)	успех (success)
A7	успех (success)	успех (success)	успех (success)
K7	успех (success)	успех (success)	успех (success)
A8	успех (success)	успех (success)	успех (success)
K8	успех (success)	успех (success)	успех (success)
A9	успех (success)	успех (success)	успех (success)
K9	успех (success)	успех (success)	успех (success)
A10	не успева (fail)	не успева (fail)	не успева (fail)
K10	успех (success)	успех (success)	успех (success)
A11	успех (success)	успех (success)	успех (success)
K11	не успева (fail)	не успева (fail)	не успева (fail)
A12	успех (success)	успех (success)	успех (success)
K12	успех (success)	успех (success)	успех (success)
A13	успех (success)	успех (success)	успех (success)
K13	успех (success)	успех (success)	успех (success)
A14	успех (success)	успех (success)	успех (success)
K14	успех (success)	успех (success)	успех (success)
A15	успех (success)	успех (success)	успех (success)
K15	успех (success)	не успева (fail)	не успева (fail)
A16	успех (success)	успех (success)	успех (success)
K16	успех (success)	успех (success)	успех (success)
A17	успех (success)	успех (success)	успех (success)
A18	успех (success)	успех (success)	успех (success)
A19	успех (success)	успех (success)	не успева (fail)
A20	успех (success)	успех (success)	успех (success)
A21	успех (success)	успех (success)	успех (success)
A22	успех (success)	успех (success)	успех (success)
A23	успех (success)	успех (success)	не успева (fail)

A аутизам, K контролни, НД ниво на доверба

A autism, C control, CL confidence level

Дискусија

Студии на обемот на главата, структурните слики и постмортемските тежини, сите укажуваат дека пациентите со аутизам имаат, во просек, поголеми мозоци од нормалните. За почетокот на ова волуметриско зголемување се дебатира во литературата.

Discussion

Studies of head circumference, structural imaging, and postmortem weights all indicate that patients with autism have, on average, larger than normal brains. The onset of this volumetric increase is debated in the literature.

Низ енцефализација поголемите мозоци се карактеризираат со зголемена површинска област и гирификација со придружно намалување на гиралниот прозорец. Гиралниот прозорец е хипотетична рамнина за премин на кортикалните аферентни и еферентни влакна (32). Ова намалување на димезиите на гиралниот прозорец ги ограничува кортикалните проекции и резултира во една тенденција која ги фаворизира покусите врски споредено со контролните субјекти. Во прилог на вреден клиникчопатолошки корелат, резултатите од оваа студија укажуваат на користа од овој морфометрички индекс за точната класификација на аутистички и контролни пациенти.

Заклучивме дека резултатите од нашата студија, намален гирален прозорец кај аутистичките пациенти, можат да се објаснат во однос на миниколумнопатијата. Претходните студии покажаа абнормалности во индексот на сивото ниво кај пациентите со аутизам означувајќи блиско набивање и раздвојување на миниколумните (33). Оваа миниколумнопатија се карактеризира со поголем број на миниколумни, од кои секоја има нормален додаток/број на неврони (23). Крајниот резултат е зголемена невронска густина за која било дадена големина на заболен кортекс (23). Затоа, она што го разликува аутистичкиот од контролниот мозок не се елементите на индивидуалната неврална морфометрија, туку нивната топографска организација во неокортексот. Абнормалноста во аранжманот на невроните може да резултира во искривени поврзувачки патеки кои на крајот водат до изменета обработка на информации.

Точната анализа на анатомските абнормалности кај постмортемскиот аутистички мозок може да се добие преку густината на протонот измерена со МНР. Овие скенографии даваат високи резолуции и слики со висок контраст на сиво/белата маса, кои се корисни додатоци како на *in vivo* извештаите за испитувањата така и на невропатолошките техники. Спротивно на претходните волуметриски методи, геометриската метода за анализирање на гиралниот прозорец води до една точна класификација на непознат сет од податоци или на пациенти со аутизам или на контролни.

Throughout encephalization larger brains are characterized by increased surface area and gyration with a concomitant reduction of the gyral window. The gyral window is the hypothetical plane for the passage of cortical afferent and efferent fibers (32). This reduction in gyral window dimensions constrains cortical projections and results in a bias that favors shorter connections as compared to controls. In addition to a valuable clinicopathological correlate, the results of our study indicate the usefulness of this morphometric index in the accurate classification of autistic patients and controls.

We propose that the results of our study, a reduced gyral window in autistic patients, can be explained in terms of a minicolumnopathy. Previous studies have shown abnormalities in the Gray Level Index of autistic patients denoting close packing and spacing of minicolumns (33). This minicolumnopathy is characterized by a greater number of minicolumns each having a normal complement/number of neurons (23). The end result is that of increased neuronal density for any given volume of affected cortex (23). Therefore, what differentiate an autistic from a control brain are not elements of the individual neuronal morphometry but rather their topographic organization within the neocortex. An abnormality in neuronal arrangement could result in distorted connectivity pathways which ultimately lead to altered information processing.

Accurate analysis of anatomical abnormalities in the post-mortem autistic brain can be achieved through proton density weighted MRI. These scans generate high-resolution and high gray/white matter contrast images that are useful complements to both *in vivo* screening surveys and neuropathological techniques. Contrary to previous volumetric approaches, the geometric method for analyzing the gyral window leads to an accurate classification of an unknown dataset into either autistic patients or controls.

Во нашата студија оваа метода резултираше со значителна точност коректно класифицирајќи 22/23 аутистички и 15/16/ контролни субјекти со 85% ниво на доверба и 20/23 аутистички и 14/16 контролни со 95% ниво на доверба.

Оваа студија не ги зеде предвид другите структури освен гиралната бела маса. Додавањето на други анатомски карактеристики на анализата би требало да ја зголемат чувствителноста и предвидувачката способност на алгоритмот. Како на пример, се очекува дека со затворањето на гиралниот прозорец да се создава склоност кон пократки врски. Ова би можело да се изрази како зголемување при кратката поврзаност и u-влакна за сметка на долгата поврзаност и комисурните проекции (на пр. корпус калозум). Вклучувањето на анатомски карактеристики на корпус калозум заедно со марките на нашиот гирален прозорец би можеле да дадат поточни резултати.

Потенцијалната слабост на нашата компјутерирана алгоритамска студија на гиралниот прозорец е споредбата на сетови од податоци скенирани при различни резолуции. Во овој посебен случај потребен е процес на повторување на примероците што ги нормализира резолуциите на сите сетови на податоци. Овој извор на грешка би бил безначаен ако сите сетови на податоци се ограничени на скеновите на МНР што имаат иста резолуција. На истражувањето на патологијата на аутизмот му недостига константност меѓу наодите. Ова може да се објасни со достапноста на поголеми примероци и одблизу одбрани контролни групи, заедно со неуспехот да се објаснат изненадувачките фактори како што се возраста, полот, коефициентот на интелигенција, социо-економскиот статус, менталната ретардација итн. Употребата на гиралниот прозорец може да даде биомаркер кај аутизмот што ќе овозможи да се создаде оправданост меѓу различните студии.

In our study this method resulted in significant accuracy correctly classifying 22/23 autistics and 15/16 controls at the 85% confidence level and 20/23 autistics and 14/16 controls at the 95% confidence level.

This study did not take into account structures other than the gyral white matter. Adding other anatomical features to the analysis should increase the sensitivity and predictive ability of the algorithm. As an example, it is expected that as the gyral window closes a bias is created towards shorter connections. This could be reflected as an increase in short association and u fibers at the expense of longer association and commissural projections (e.g., corpus callosum). Including anatomical features of the corpus callosum along with our gyral window measurements could yield more accurate results.

A potential weakness of our computerized gyral window algorithm study is the comparison of datasets scanned at different resolutions. In this particular instance a re-sampling process that normalized the resolutions of all the data sets is required. This source of error would be negligible if all data sets are confined to MRI scans that have the same resolution.

Research on the pathology of autism lacks consistency between findings. This may be explained by the unavailability of larger sample sizes and closely matched control groups, along with the failure to account for confounding factors such as age, sex, IQ, socio-economic status, mental retardation, handedness, etc. The use of the gyral window may provide for a biomarker in autism that allows for construct validity among varied

Литература / References

1. Piven J, Arndt S, Bailey J, Havercamp S, Andreasen NC, Palmer P. An MRI study of brain size in autism. *Am J Psychiatry* 1995; 152: 1145–1149.
2. Davidovitch M, Patterson B, Gartside P. Head circumference measurements in children with autism. *J Child Neurol* 1996; 11: 389–393.
3. Lainhart JE, Piven J, Wzorek M, et al. Macrocephaly in children and adults with autism. *J Am Acad Child Adolesc Psychiatry* 1997; 36: 282–290.
4. Fombonne E, Rogé B, Claverie J, County S, Frémolle J. Microcephaly and macrocephaly in autism. *J Autism Dev Disord* 1999; 29: 113–119.
5. Yeargin-Allsop M, Rice C, Karapurkar T, Doernberg N, Boyle C, Murphy C. Prevalence of autism in a US metropolitan area. *JAMA* 2003; 289: 48–55.
6. Tidmarsh L, Volkmar FR. Diagnosis and epidemiology of autism spectrum disorders. *Can J Psychiatry* 2003; 48: 517–525.
7. Minshew NJ, Payton JB. New perspectives in autism, part II: the differential diagnosis and neurobiology of autism. *Curr Probl Pediatr* 1988; 18: 613–694.
8. Bolton P, Macdonald H, Pickles A, et al. A case-control family history study of autism. *J Child Psychol Psychiatry* 1994; 35: 877–900.
9. Stevens MC, Fein DA, Dunn M, et al. Subgroups of children with autism by cluster analysis: a longitudinal examination. *J Am Acad Child Adolesc Psychiatry* 2000; 39: 346–352.
10. Kemper TL, Bauman ML. The contribution of neuropathologic studies to the understanding of autism. *Neurol Clin* 1993; 11: 175–187.
11. Egaas B, Courchesne E, Saitoh O. Reduced size of corpus callosum in autism. *Arch Neurol* 1995; 52: 794–801.
12. Guerin P, Lyon G, Barthélémy C, et al. Neuropathological study of a case of autistic syndrome with severe mental retardation. *Dev Med Child Neurol* 1996; 38: 203–211.
13. Williams RS, Hauser SL, Purpura, DP, DeLong GR, Swisher CN. Autism and mental retardation: neuropathologic studies performed in four retarded persons with autistic behavior. *Arch Neurol* 1980; 37: 749–753.
14. Ritvo ER, Freeman BJ, Scheibel AB. Lower Purkinje cell counts in the cerebella of four autistic subjects: initial findings of the UCLA-NSAC autopsy research report. *Am J Psychiatry* 1986; 143: 862–866.
15. Courchesne E, Karns CM, Davis HR, et al. Unusual brain growth patterns in early life in patients with autistic disorder: an MRI study. *Neurology* 2001; 57: 245–254.
16. Carper RA, Moses P, Tigue ZD, Courchesne E. Cerebral lobes in autism: early hyperplasia and abnormal age effects. *Neuroimage* 2002; 16: 1038–1051.
17. Herbert MR, Ziegler DA, Makris N, et al: Localization of white matter volume increase in autism and developmental language disorder. *Ann Neurol* 2004; 55: 530–540.
18. Rubenstein JL, Merzenich MM. Model of autism: increased ratio of excitation/inhibition in key neural systems. *Genes Brain Behav* 2003; 2: 255–267.
19. Belmonte MK, Baron-Cohen S. Normal sibs of children with autism share negative frontal but not positive sensory abnormalities: preliminary evidence from fMRI during processing of visual distractors. *Soc Neurosci Abstr* 2004; 30: 582.10.
20. Brock J, Brown CC, Boucher J, Rippon G. The temporal binding deficit hypothesis of autism. *Dev Psychopathol* 2002; 14: 209–224.
21. Just MA, Cherkassky VL, Keller TA, Minshew NJ. Cortical activation and synchronization during sentence comprehension in high-functioning autism: evidence of underconnectivity. *Brain* 2004; 127: 1811–1821.
22. Belmonte MK, Yurgelun-Todd DA. Functional anatomy of impaired selective attention and compensatory processing in autism. *Cogn Brain Res* 2003; 17: 651–664.
23. Casanova MF, Van Kooten IA, Switala AE, et al. Minicolumnar abnormalities in autism. *Acta Neuropathol (Berl)* 2006; 112: 287–303.
24. Schumann CM, Buonocore MH, Amaral DG. Magnetic resonance imaging of the post-mortem autistic brain. *J Autism Dev Disord* 2001; 31: 561–568.
25. Farag A, El-Baz A, Gimel'farb G. Precise image segmentation of multimodality imaging. *IEEE Trans Image Process* 2006; 15: 952–968.
26. El-Baz A, Farag A, Gimel'farb G. MGRF controlled stochastic deformable model. Kalviainen H, Parkkinen J, Kaarna A, eds. In: *Image analysis*. Berlin: Springer, 2005: 1138–1147.
27. El-Baz A, Farag A, Gimel'farb G: Stochastic deformable model. Clocksin W, Fitzgibbon A, Torr P, eds. In: *Proceedings of the British machine vision conference*. London: BMVA, 2005: 230–239.

28. Farag A, El-Baz A, Gimel'farb G: Density estimation using modified expectation maximization for a linear combination of Gaussians. In: 2004 International conference on image processing: proceedings. Piscataway, NJ: IEEE Press, 2004: 194–197.
29. Geusebroek M, Burghouts GJ, Smeulders AWM. The Amsterdam library of object images. *Int J Comput Vis* 2005; 61: 103–112.
30. Sethian JA. *Level set methods and fast marching methods: evolving interfaces in computational geometry, fluid mechanics, computer vision, and materials science*. 2nd ed. Cambridge: Cambridge University Press, 1999.
31. Sabry H. and Farag A. Accurate tracking of monotonically advancing fronts. Fitzgibbon A, Taylor CJ, LeCun Y, eds. 2006 IEEE Computer Society conference on computer vision and pattern recognition. Los Alamitos, Calif: IEEE Computer Society, 2006: 355–362.
32. Prothero JW, Sundsten JW. Folding of the cerebral cortex in mammals. *Brain Behav Evol* 1984; 24: 152–167.
33. Casanova MF, Buxhoeveden DP, Switwala AE, Roy E. Neuronal density and architecture (gray level index) in the brains of autistic patients. *J Child Neurol* 2002; 17: 515–521.
34. Bailey A, Phillips W, Rutter M. Autism: toward an integration of clinical, genetic, neuropsychological, and neurobiological perspectives. *J Child Psychol Psychiatry* 1996; 37: 39–126.

ПРАЗНА СТРАНИЦА