

Biometría de las estructuras del aparato reproductor de la hembra porcina de reemplazo. Un estudio anatómico directo

Fabián Alejandro Gómez-Torres, M.Sc.₁*, Luis Ernesto Ballesteros-Acuña, M.Sc.₁, Luz Stella Cortés-Machado, Esp.₂, César Augusto Rodríguez-Díaz, MVZ₂

₁Departamento de Ciencias Básicas, Facultad de Salud, Grupo de Variaciones Anatómicas y Biomecánica Tendomuscular Universidad Industrial de Santander, Bucaramanga, Colombia.

₂Facultad de Medicina Veterinaria y Zootecnia, Universidad Cooperativa de Colombia, Colombia.

Recibido: 12 de septiembre del 2017

Aprobado: 14 de mayo del 2019

*Autor de correspondencia: Fabián Alejandro Gómez Torres, Departamento de Ciencias Básicas, Facultad de Salud, Universidad Industrial de Santander, carrera 32 # 29-31, Bucaramanga, Colombia. Móvil: +57 3002004432. Correo electrónico: falegom@uis.edu.co.

Cómo citar este artículo: Gómez-Torres FA, Ballesteros-Acuña LE, Cortés-Machado LS, Rodríguez-Díaz CA. Biometría de las estructuras del aparato reproductor de la hembra porcina de reemplazo. Un estudio anatómico directo. *Spei Domus*.2017; 13(26-27):1-7. doi: <https://doi.org/10.16925/2382-4247.2017.01.02>

Resumen. *Introducción:* algunas especies animales son utilizadas como modelos experimentales en la práctica clínica y quirúrgica y en los claustros universitarios para la enseñanza de la anatomía animal y comparada. Como un aporte a estos ejercicios, esta investigación enriquece el conocimiento de la morfología exterior del útero de cerda y su irrigación vascular. *Metodología:* este estudio descriptivo transversal, se realizó con 60 úteros de porcinos. Las arterias y venas uterinas, previo reparo con seda a nivel del cérvix uterino, fueron perfundidas con resina semisintética (palatal 85 % y estireno 15 %) coloreado con rojo y azul mineral respectivamente. Para el estudio anatómico del órgano se realizó una descripción general de la irrigación uterina. Se tomaron las medidas externas de los ovarios y del útero para su caracterización. *Resultados:* la longitud promedio de los ovarios fue de 23,07 +/- 3,93 mm para el derecho, y 23,02 +/- 4,45 mm para el izquierdo. La arteria ovárica derecha presentó un calibre y una longitud de 1,7 +/- 0,31 mm y 36,2 +/- 24,1 mm; mientras que en la izquierda se observó un calibre y una longitud de 1,6 +/- 0,5 mm y 35,6 +/- 16,5 mm. Las tubas uterinas presentaron una longitud de 140,3 +/- 29,3 mm del lado derecho y 135,9 +/- 29,2 mm del lado izquierdo. *Conclusiones:* se encontró que los valores morfométricos hallados en esta investigación resultaron, en general, menores a lo descrito en estudios previos, posiblemente porque las medidas descritas por otros autores se realizaron en hembras múltiparas. Esta consideración invita a realizar otros estudios que incluyan hembras con estas características de paridad, para conocer y precisar si el factor está asociado con las variaciones de las medidas reportadas. Vale la pena resaltar que la morfometría del aparato genital tiene creciente importancia en las investigaciones médicas.

Palabras clave: anatomía, ovario, porcino, tuba uterina, útero.



Biometrics of the structures of the reproductive system of the replacement swine female. A direct anatomical study

Summary. *Introduction:* some animal species are used as experimental models in clinical and surgical practice and in university spaces for teaching animal and comparative anatomy. As a collaboration with these exercises, this research enriches the knowledge of the external morphology of the swine uterus and its vascular irrigation. *Methodology:* this cross-sectional descriptive study was carried out with 60 swine uteri. The uterine arteries and veins, previously repaired with silk at the level of the uterine cervix, were perfused with semi-synthetic resin (palatal 85% and styrene 15%) colored with red and mineral blue, respectively. For the anatomical study of the organ, a general description of uterine irrigation was performed. External measures of the ovaries and uterus were taken to characterize them. *Results:* the average length of the ovaries was 23.07 +/- 3.93 mm to the right and 23.02 +/- 4.45 mm to the left. The right ovarian artery had a caliber and a length of 1.7 +/- 0.31 mm and 36.2 +/- 24.1 mm; while on the left a gauge and length of 1.6 +/- 0.5 mm and 35.6 +/- 16.5 mm was observed. The uterine tubes had a length of 140.3 +/- 29.3 mm on the right side and 135.9 +/- 29.2 mm on the left side. *Conclusions:* it was found that the morphometric values found in this research were, in general, lower than those described in previous studies, probably because the measures described by other authors have been carried out in multiparous females. This consideration invites further studies that include females with such parity characteristics, in order to know and specify whether the factor is associated with the variations in the reported measures. It is worth mentioning that the morphometry of the genital system has an increasing importance in medical research.

Keywords: anatomy, ovary, swine, fallopian tube, uterus.

Biometria das estruturas do aparelho reprodutor da fêmea suína de substituição. Um estudo anatômico direto

Resumo. *Introdução:* algumas espécies animais são utilizadas como modelos experimentais na prática clínica e cirúrgica e nos espaços universitários para o ensino da anatomia animal e comparada. Como uma colaboração a esses exercícios, esta pesquisa enriquece o conhecimento da morfologia exterior do útero da suína e sua irrigação vascular. *Metodologia:* este estudo descritivo transversal foi realizado com 60 úteros de suínas. As artérias e veias uterinas, prévia reparação com seda no nível do cérvix uterino, foram perfundidas com resina semissintética (palatal 85 % e estireno 15 %) colorida com vermelho e azul mineral, respectivamente. Para o estudo anatômico do órgão realizou-se uma descrição geral da irrigação uterina. Foram tomadas as medidas externas dos ovários e do útero para sua caracterização. *Resultados:* a longitude média dos ovários foi de 23,07 +/- 3,93 mm para o direito e de 23,02 +/- 4,45 mm para o esquerdo. A artéria ovárica direita apresentou um calibre e uma longitude de 1,7 +/- 0,31 mm e 36,2 +/- 24,1 mm; enquanto na esquerda observou-se um calibre e uma longitude de 1,6 +/- 0,5 mm e 35,6 +/- 16,5 mm. As tubas uterinas apresentaram uma longitude de 140,3 +/- 29,3 mm do lado direito e 135,9 +/- 29,2 mm do lado esquerdo. *Conclusões:* descobriu-se que os valores morfométricos encontrados nesta pesquisa resultaram, em geral, menores do que os descritos em estudos prévios, provavelmente porque as medidas descritas por outros autores tenham sido realizadas em fêmeas múltiparas. Essa consideração convida a realizar outros estudos que incluam fêmeas com tais características de paridade, para conhecer e precisar se o fator está associado com as variações das medidas reportadas. Vale a pena ressaltar que a morfometria do aparelho genital tem crescente importância nas pesquisas médicas.

Palavras-chave: anatomia, ovário, suíno, tuba uterina, útero.



Introducción

Algunas especies animales son utilizadas como modelos experimentales en la práctica clínica y quirúrgica y en los claustros universitarios para la enseñanza de la anatomía animal y comparada; el cerdo se ha convertido en uno de los principales animales utilizados para dicho fin [1-6].

Los ovarios de mamíferos derivan su principal suministro arterial de la arteria ovárica la cual emerge de la aorta abdominal o de la arteria renal [7-9]. Estos se encuentran dentro de la bolsa ovárica, que es una proyección del mesosálpinx. Los ovarios se caracterizan por presentar sobre su superficie prominencias de forma redonda conocidas como cuerpos lúteos que le proporcionan una forma irregular lobulada [10].

Las tubas uterinas de la cerda alcanzan una longitud de 15 a 30 cm y no son tan sinuosas como en otras especies animales. El útero es una estructura grande cuyo cuerpo presenta una longitud aproximada de 5 cm. Los cuernos son característicos, ya que son bastantes largos, flexuosos y móviles, debido al tamaño de los ligamentos anchos y pueden medir entre 1,2 a 1,5 m de largo y en la hembra de reemplazo sin preñar simulan al intestino delgado ya que están dispuestos en asas. El cuello uterino puede alcanzar 10 cm de longitud y es muy notorio.

Los ligamentos anchos contienen una importante densidad de músculo liso que forma en su parte dorsal una banda denominada ligamento redondo, debido a su morfología. Pueden presentar 15 cm de largo y su capa media se continúa con el ligamento lateral de la vejiga [10].

La información disponible con relación a la morfometría externa y vascular del útero de cerda es escasa, si se tiene en cuenta su importancia en términos de la utilización de esta especie como modelo en procesos de enseñanza-aprendizaje de anatomía comparada. Con esta investigación se pretende enriquecer el conocimiento sobre las características anatómicas y morfométricas del aparato reproductor de la cerda mediante la evaluación de una muestra de porcinos comerciales.

Metodología

Este estudio descriptivo transversal, se realizó con 60 úteros porcinos de animales destinados

al sacrificio, obtenidos éticamente del frigorífico Vijagual de Bucaramanga. En promedio los cerdos destinados al sacrificio se encontraban entre 85 y 95 kg de peso.

Los úteros congelados de porcinos fueron sometidos a inmersión en agua durante 6 horas y posteriormente a un proceso de exsanguinación durante 1 hora. Las arterias y venas uterinas previo reparo con seda a nivel del cérvix uterino fueron perfundidas con resina semisintética (palatal 85 % y estireno 15 %) coloreado con rojo y azul mineral, respectivamente. Luego los úteros se preservaron en solución fijadora conservadora chilena; se tomaron medidas de los lechos vasculares con calibrador digital (Mitutoyo®), además se realizó una descripción general de la irrigación uterina, como aporte al estudio anatómico del órgano. También se determinó la toma de medidas externas de los ovarios y el útero para su caracterización.

Tabla 1. Variables continuas y discretas

Tipo de variable	Discreta nominal	Continua
Ramificaciones de las arterias y venas uterinas	Número entero	
Territorio irrigado por las arterias del sistema reproductor de la hembra porcina	rangos	
Calibre de las arterias, venas y sus ramas		En milímetros

Fuente: elaboración propia

Resultados

La longitud promedio de los ovarios fue 23,07 +/- 3,93 mm para el derecho, y 23,02 +/- 4,45 mm para el izquierdo, y se observaron diferentes valores en las medidas de las estructuras ováricas (tabla 2), (figura 1).

La longitud y ancho de los mesovarios fue de 26,2 +/- 9,9 mm y 4,2 +/- 2,6 mm para el derecho y 24,6 +/- 9,7 mm, y 3,82 +/- 2,6 mm para el izquierdo. En las muestras analizadas, los ovarios se encontraron totalmente cubiertos por la bolsa ovárica (figura 1) que se origina a partir del mesosálpinx. La profundidad de la bolsa ovárica derecha fue de 46,2 +/- 10,3 mm, y la de la izquierda fue de 43 +/- 8,9 mm. En cuanto a las estructuras de irrigación se encontró en la arteria ovárica derecha un

calibre de $1,7 \pm 0,31$ mm y una longitud de $36,2 \pm 24,1$ mm; mientras que en la izquierda se observó un calibre de $1,6 \pm 0,5$ mm y una longitud y $35,6 \pm 16,5$ mm. La vena ovárica derecha mostró una longitud y calibre de $35 \pm 15,4$ mm y $2,5 \pm 15,4$ mm; la izquierda de $31,5 \pm 6,3$ mm y $1,9 \pm 0,9$ mm. Se observó que la vena ovárica hacía su trayecto enrollándose alrededor de la arteria ovárica.

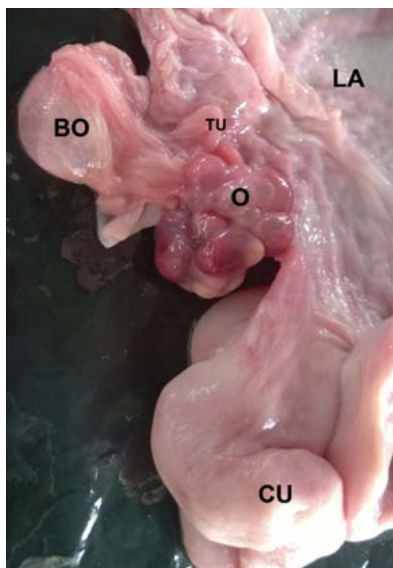

Figura 1. Útero fresco de cerda. O: ovario; BO: bolsa ovárica; TU: tuba uterina; CU: cuerno uterino; LA: ligamento ancho

Fuente: elaboración propia

Las tubas uterinas presentaron una longitud de $140,3 \pm 29,3$ mm del lado derecho y $135,9 \pm 29,2$ mm del lado izquierdo (figura 2). Los diferentes calibres de cada uno de los segmentos de la tuba y su pared se describen en la tabla 3.

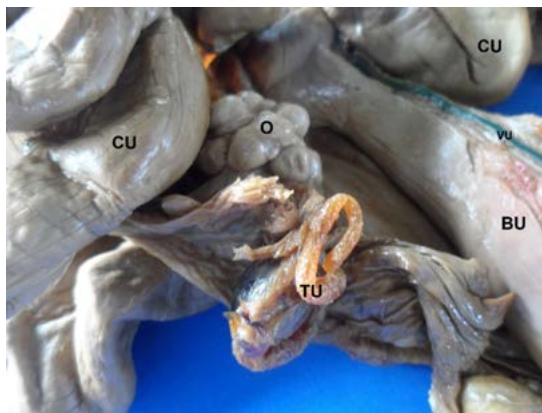

Figura 2. Útero conservado de cerda con solución fijadora conservadora chilena. TU: tuba uterina; O: ovario; CU: cuerno uterino; BU: cuerpo del útero; VU: vena uterina

Fuente: elaboración propia

Se observó una longitud de $596,3 \pm 237,4$ mm en los cuernos uterinos del lado derecho y $560,9 \pm 239,1$ mm en el lado izquierdo (figura 3). El calibre a lo largo de esta estructura y de su pared se observan en la tabla 4.

Tabla 2. Caracterización morfológica de los ovarios de cerda de reemplazo medidas en milímetros

		Longitud borde medial	Ancho medio	Ancho anterior	Ancho posterior
Ovario derecho	Promedio	8,5	10,1	8,9	10,2
	DE	2,8	2,6	2,1	2,6
Ovario izquierdo	Promedio	7,9	10	8,8	9,5
	DE	2,9	3,8	3,2	2,8

Fuente: elaboración propia

Tabla 3. Caracterización morfológica de las tubas uterinas de cerda de reemplazo medidas en milímetros

		Calibre tercio inicial	Calibre tercio medio	Calibre tercio final
Tuba derecha	Promedio	1,72	1,71	1,9
	DE	0,8	0,5	0,5
Tuba izquierda	Promedio	1,73	1,61	1,85
	DE	0,9	0,6	0,5

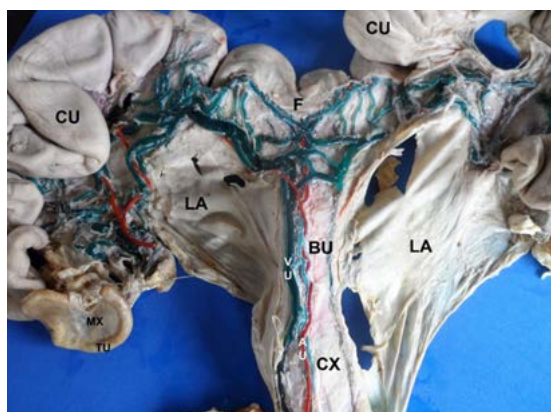


Figura 3. Útero conservado de cerda con solución fijadora conservadora chilena y perfundido con resina semisintética. AU: arteria uterina; VU: vena uterina; CX: cérvix uterino; BU: cuerpo del útero; LA: ligamento ancho; CU: cuerno uterino; F: fundus; TU: tuba uterina; MX: mesosalpinx

Fuente: elaboración propia

El fundus uterino mostró un calibre anterior de $23,02 \pm 7,24$ mm y uno posterior de $18,66 \pm 5,27$ mm (figura 3). La longitud del ligamento intercornual fue de $13,52 \pm 7,22$ mm y su ancho de $3,37 \pm 3,74$ mm. El ancho del cuerpo uterino fue de $16,2 \pm 4,24$ mm y su longitud de $59,08 \pm 19,22$ mm. La longitud del ligamento ancho del útero derecho fue de $119,56$ mm y su ancho medio de $84,63 \pm 26,84$ mm; el del lado izquierdo presentó una longitud de $128,6 \pm 32,97$ mm y un ancho medio de $82,46 \pm 18,19$ mm. En el cérvix uterino se encontró una longitud de $75,15 \pm 20,9$ mm; un ancho anterior de $26,6 \pm 4,69$ mm; un ancho posterior de $27,83 \pm 4,52$ mm y un calibre de la pared de $3,83 \pm 1,57$ mm (figura 3).

La morfometría tanto de la arteria como de la vena uterina se determinó según su recorrido y sus calibres, lo que se encuentra consignado en las tablas 5 y 6 (figura 3). Se observó anastomosis entre las arterias ováricas y las arterias uterinas en el 100 % de los úteros.

Tabla 4. Caracterización morfológica de los cuernos uterinos de cerda de reemplazo medidas en milímetros

		Calibre lateral	Calibre medial	Calibre medio	Calibre pared interna
Cuerno derecho	Promedio	4,5	5,1	5,9	1,41
	DE	3,98	4,52	7,41	0,86
Cuerno izquierdo	Promedio	4	4,9	5,3	1,45
	DE	3,34	4,51	6,89	0,87

Tabla 5. Expresión morfológica de la arteria uterina en cerdas de reemplazo

	Calibre craneal	Calibre medio	Calibre caudal	Calibre rama derecha	Calibre rama izquierda
Promedio	1,8	1,5	1,7	2,2	1,9
DE	0,93	0,92	0,87	1,47	1,76

Fuente: elaboración propia

Tabla 6. Expresión morfológica de la vena uterina en cerdas de reemplazo

		Calibre craneal	Calibre medio	Calibre caudal	Calibre de la tributaria craneal	Calibre de la tributaria caudal
Vena uterina derecha	Promedio	2,68	1,6	1,75	2,01	2
	DE	1,54	0,54	0,51	1,28	1,19
Vena uterina izquierda	Promedio	2,04	1,74	1,98	2,11	2,34
	DE	1,91	1,26	1,91	1,32	1,29

Discusión

Trabajos previos reportan que la vena ovárica se enrolla alrededor de la arteria ovárica demostrando una estrecha relación entre la irrigación arterial y venosa [9], [11-13], lo cual concuerda con las observaciones de este estudio donde esta característica se presentó en el 100 % de las piezas evaluadas.

Se describe la presencia de anastomosis entre las arterias ováricas y uterinas en varias especies, lo que favorece el suministro de sangre al ovario o al útero en caso de obstrucción de alguno de estos vasos [9], [14], [15], esta característica concuerda con los hallazgos de esta investigación, donde se observó en todas las muestras evaluadas.

Se ha observado que los ovarios de la cerda se encuentran recubiertos totalmente dentro de la bolsa ovárica [10], lo que concuerda con los datos encontrados en esta investigación. Además, se ha descrito en la perra que sus ovarios también se encuentran rodeados en su totalidad por la bolsa ovárica y parcialmente en la gata [16].

Se reporta una longitud de las tubas uterinas de 15 - 30 cm [10], siendo mayor a la observada en las piezas anatómicas incluidas en este estudio (13,8 cm). En reportes previos, algunos autores indican que la longitud de los cuernos uterinos se encuentra entre 40 y 65 cm [17] lo que concuerda con este estudio donde se observó un valor promedio para esta medida de 56,5 cm; otros autores describen que los cuernos uterinos de la cerda presentan una longitud entre 100 a 150 cm [10], [18], lo que es muy superior a lo observado en nuestro estudio.

El cuerpo del útero porcino es corto con una longitud de 5 cm, según reportes previos [10], [17], siendo ligeramente inferior a lo observado en esta investigación (5,9 cm). Se describe que el cuello uterino de la cerda presenta una longitud aproximada de 10 cm [10], [17], lo que es superior a lo encontrado en esta serie (7,5 cm). Según lo descrito en una investigación previa, la arteria uterina se divide en tres o cuatro ramas que después van a formar el plexo arterial ovárico y la irrigación al mesosalpinx [14]; estos datos difieren de lo encontrado por este estudio en la serie donde la arteria uterina se divide en una rama craneal y otra caudal para irrigar al ovario y el mesosalpinx.

Conclusión

Se encontró que la morfometría descrita en esta investigación en la mayoría de las estructuras es menor a lo descrito en estudios previos, posiblemente debido a que las medidas descritas por otros autores se hayan realizado en hembras multíparas, lo que conlleva realizar otros estudios en hembras con estas características para poder determinar correctamente las medidas en diferentes grupos según su paridad o grupo etéreo.

Agradecimientos

Al frigorífico Vijagual de la ciudad de Bucaramanga, Colombia, por la donación de piezas para la realización de esta investigación.

Referencias

- [1] Crick SJ, Sheppard MN, Ho SY, Gebstein L, Anderson RH. Anatomy of the pig heart: comparisons with normal human cardiac structure. *J Anat.* 1998 jul.; 193(1):105-19. doi:10.1046/j.1469-7580.1998.19310105.x.
- [2] Sahni D, Kaur GD, Jit H. Anatomy and distribution of coronary arteries in pig in comparison with man. *Indian J Med Res.* 2008 jun.; 127(6):564-70.
- [3] Phillips ABM, Green J, Bergdall V, Yu J, Monreal G, Gerhard M, Cheatham JP, Galantowicz M, Holzer RJ. Teaching the "hybrid approach": a novel swine model of muscular ventricular septal defect. *Pediatr Cardiol.* 2009 feb.; 30(2):114-8. doi: 10.1007/s00246-008-9297-x.
- [4] Kosiński A, Grzybiak M, Kozłowski D. Distribution of myocardial bridges in domestic pig. *Pol J Vet Sciences.* 2010; 13(4):689-693.
- [5] Gómez FA, Ballesteros LE. Anatomic study of the right coronary artery in pigs. Feature review in comparison with the human artery. *Int J Morphol.* 2013; 31(4):1289-1296. doi: 10.4067/S0717-95022013000400023.
- [6] Gómez FA, Ballesteros LE. Morphologic expression of the left coronary artery in pigs. An approach in relation to human heart. *Rev Bras Cir Cardiovasc.* 2014 abr.; 29(2):214-20. doi: 10.5935/1678-9741.20140027.

- [7] Mossman HW, Duke KL. Comparative morphology of the mammalian ovary. Madison, Wisconsin: University of Wisconsin Press; 1973.
- [8] Reynolds SRM. Blood and lymph vascular systems of the ovary. En Greep RD, Astwood EB, editores. Handbook of Physiology, secc. 7, vol. II, parte 1. Washington, D.C.: American Physiological Society; 1973.
- [9] Hossain MI, O'shea JD. The vascular anatomy of the ovary and the relative contribution of the ovarian and uterine arteries to the blood supply of the ovary in the guinea pig. *J Anat.* 1983 oct.;137(3):457-66.
- [10] Sisson S, Grossman J, Getty R. Anatomía de los animales domésticos. 5.ª ed. Tomo II. Barcelona: Salvat; 1995; p. 1435-36.
- [11] Ginther OJ, Del Campo CH. Vascular anatomy of the uterus and ovaries and the unilateral luteolytic effect of the uterus: Cattle. *Am J Vet Res.* 1974 feb.; 35(2):193-203.
- [12] Ginther OJ, Dierschke DJ, Walsh SW, Del Campo CH. Anatomy of arteries and veins of uterus and ovaries in rhesus monkeys. *Biol Reprod.* 1974 sept; 11(2):205-19. Disponible en: <https://doi.org/10.1095/biolreprod11.2.205>
- [13] Lee CS, O'shea JD. Observations on the vasculature of the reproductive tract in some Australian marsupials. *J Morphol.* 1977 oct.; 154(1):95-114. doi: 10.1002/jmor.1051540107.
- [14] Oxenreider SL, McClure RC, Day BN. Arteries and veins of the internal genitalia of female swine. *J Reprod Fertil.* 1965; 9:19-27.
- [15] Del Campo CH, Ginther OJ. Vascular anatomy of the uterus and ovaries and the unilateral luteolytic effect of the uterus: Guinea pigs, rats, hamsters and rabbits. *Am J Vet Res.* 1972 dic.; 33(12):2561-78.
- [16] Mattoon JS, Nyland TG. Small animal diagnostic ultrasound. 3.ª ed. Elsevier; 2015. Cap. 18, Ovaries and uterus: p. 634-54.
- [17] Williams S. Atlas de reproducción porcina. Buenos Aires: Editorial Interamericana; 2016. 42 p.
- [18] Gordon I. Reproducción controlada del cerdo. Zaragoza, España. Editorial Acribia; 1999. 357 p.