

## Hallazgos de neurosonografías fetales y su relación con resultados perinatales en pacientes en el servicio de ecografía entre enero de 2012 a julio de 2015. CEDIUL S.A., Barranquilla

### Findings of fetals neurosonographies and relationship to perinatal results in patients who in the ultrasound service between january 2012 to july 2015. CEDIUL S.A., Barranquilla

Israel Díaz Yunes<sup>1</sup>, Norella Ortega Ariza<sup>2</sup>, Aylin Acevedo Ángulo<sup>3</sup>, Mariana Salcedo Díaz<sup>4</sup>

<sup>1</sup>MD Ginecólogo obstetra – Perinatologo, Docente Posgrado Ginecología y Obstetricia, Universidad Metropolitana. Barranquilla, Colombia

<sup>2</sup>MD Ginecóloga Obstetra, Coordinadora de Investigación Productiva, Universidad Metropolitana. Barranquilla, Colombia

<sup>3</sup>MD Residente de tercer año de Ginecología y Obstetricia, Universidad Metropolitana. Barranquilla, Colombia

<sup>4</sup>MD Residente de tercer año de Ginecología y Obstetricia, Universidad Metropolitana. Barranquilla, Colombia

#### Resumen

**Introducción:** las anomalías del Sistema Nervioso Central son causas de discapacidad frecuentes en la infancia, dependiendo de la gravedad las lesiones y localización de estas, pueden llevar a aumento en la mortalidad.

**Objetivo:** correlacionar los hallazgos de neurosonografías fetales con resultados perinatales en pacientes que acudieron al servicio de ecografía entre enero de 2012 a julio de 2015 en CEDIUL S.A, Barranquilla.

**Materiales y métodos:** se analizaron 55 neurosonografías fetales e historias clínicas y se evaluaron los resultados perinatales de los recién nacidos. Se tuvieron en cuenta variables como edad materna, edad gestacional, indicación de neurosonografía fetal, hallazgos patológicos, ingreso a Unidad de Cuidados Intensivos, bebe vivo en casa.

**Resultados:** la indicación más frecuente para realizar neurosonografías fetales en este estudio fue el defecto del Sistema Nervioso Central. Se encontró asociación significativa de defectos de fosa posterior con mortalidad perinatal. No se encontró asociación entre hallazgos patológicos de neurosonografía fetal con restricción del crecimiento intrauterino, ingreso a Unidad de Cuidados Intensivos, edad gestacional o peso al nacer.

**Conclusión:** los hallazgos encontrados en neurosonografías fetales, no influyen directamente en resultados perinatales adversos, a menos que se asocien con otras patologías materno-fetales.

**Palabras clave:** neurosonografía fetal, malformaciones del Sistema Nervioso Central, resultados perinatales.

#### Abstract

**Introduction:** CNS anomalies are frequent causes of disability in childhood, depending on the severity of the lesions and their location, may lead to an increase in mortality.

**Objective:** To correlate the findings of fetal neurosonographies with perinatal results in patients who attended the ultrasound service between January 2012 and July 2015 in CEDIUL S.A, Barranquilla.

**Materials and methods:** 55 fetal neurosonographies and clinical histories were analyzed and the perinatal outcomes of the newborns were evaluated. Variables such as maternal age, gestational age, indication of fetal neurosonography, pathological findings, ICU admission, and take home baby were considered.

**Results:** The most frequent indication for fetal neurosonographies in this study was the CNS defect. We found a significant association of posterior fossa defects with perinatal mortality. No association was found between pathological findings of fetal neurosonography with IUGR, ICU admission, gestational age or birth weight.

**Conclusion:** The findings of fetal neurosonographies do not directly influence adverse perinatal outcomes, unless they are associated with other maternal-fetal pathologies.

**Key words:** fetal neurosonography, CNS malformations, perinatal results.

Correspondencia:

Israel Díaz Yunes. Calle 76 No. 42 - 78. Barranquilla, Colombia

Tel: 009+57 + 5 (código de área) +3697021

auditor@cediul.com

Recibido: 02/03/16; aceptado: 20/04/16

## Introducción

El sistema nervioso es el soporte material para el conocimiento, la afectividad y la conducta: “el cerebro es un procesador de información “in vivo” que se modifica y remodela a partir de los programas genéticos y las aferencias experienciales”. (1) El desarrollo del sistema nervioso central comienza al iniciarse la vida prenatal, continua una serie de procesos durante la gestación y no termina sino hasta mucho tiempo después del nacimiento.

El tejido neural, incluyendo el cerebro y la médula espinal, surge de la capa ectodérmica del embrión durante la segunda semana de fertilización, por medio de mecanismos de neurulización; una vez finalizado este proceso, el Sistema Nervioso Central (SNC) sufre fases de proliferación, migración, organización y por último de mielinización. (2)

El desarrollo del cerebro fetal es vulnerable a varias clases de efectos ambientales deletéreos durante la vida intrauterina y perinatal. Por esta razón está expuesto a que se produzcan alteraciones importantes y malformaciones por el efecto de accidentes o por la presentación de situaciones de riesgo de diferente naturaleza en cualquier edad gestacional y fase de su desarrollo (infecciones, traumatismos, hipoxia, etc.).

Por lo anterior, los esfuerzos pioneros del Director de la escuela Ian Donald en el ultrasonido obstétrico al final del siglo XX han permitido que exista una mayor comprensión de la estructura y función del sistema nervioso fetal. (1)

Las malformaciones del sistema nervioso central son unas de las malformaciones congénitas más frecuentes, encontrándose los defectos del tubo neural en una tasa de 0,1-0,3% de los recién nacidos (1-2 / 1000 nacimientos).

La incidencia de anomalías intracraneales no relacionadas a los defectos del tubo neural, pueden ser del 1%, considerándose como la segunda causa de discapacidad en la infancia y el origen de lesiones severas y permanentes sin posibilidad de plantear opciones terapéuticas en gran mayoría de los casos. Posterior el estudio detallado del SNC, la neurosonografía, la cual tiene criterios globales para su indicación que incluyen cualquier anomalía del sistema nervioso central que se vea en el primer trimestre, la ecografía anatómica de semana 20 de gestación o cualquier otra en embarazos avanzados, así como cualquier historia familiar o embarazos previos afectados por una patología del sistema nervioso central fetal. (3)

Por lo tanto, el desarrollo de estrategias diagnósticas para evitar y reducir la carga de lesiones cerebrales, ha generado el reto actual y evolutivo para los investigadores a la hora de llevar a cabo un ultrasonido, para tener éxito con la comprensión de funciones neurológicas fetales. De esta forma, mejorar la predicción anteparto de qué fetos está en riesgo de resultados neurológicos adversos independientes del manejo del parto.

La eficacia del cribado ecográfico de las anomalías del sistema nervioso ha sido mejorada, con la introducción de los transductores transvaginales de alta frecuencia, se ha contribuido a establecer la sonoembriología, utilizado en el embarazo temprano ha permitido diagnósticos tempranos de anomalías fetales importantes. (4)

Igual en fetos con anomalías fetales fuera del sistema nervioso central, el asesoramiento genético incluye el descartar hallazgos neurosonográficos, teniéndose en cuenta que existe un riesgo aumentado para la presentación de anomalías en el sistema nervioso central fetal; así como fetos afectados por retardo del crecimiento fetal intrauterino.

El reconocimiento de la anatomía normal del cerebro fetal por neurosonografía y su desarrollo a lo largo de la gestación, nos permite establecer pautas para modelos de clasificación de anomalías del cerebro fetal, la afectación del comportamiento fetal y correlación de los hallazgos prenatales con el resultado al nacimiento y pronóstico postnatal.

## Materiales y métodos

Se realizó un estudio transversal con componente analítico en el que se analizaron reportes de neurosonografía fetal e historias clínicas de las pacientes gestantes que ingresaron al Servicio de Ecografía Obstétrica en CEDIUL S.A, entre enero de 2012 y julio de 2015 con indicación específica de realización de neurosonografía fetal.

Para el seguimiento de las pacientes y la evaluación de los resultados perinatales se obtuvo el consentimiento verbal de las pacientes confirmando los hallazgos de la historia clínica con el seguimiento vía telefónica. Las neurosonografías fetales fueron realizadas por especialistas con más de 10 años de experiencia y basado en los protocolos estándares de la ISUOG, con equipos de ultrasonido de alta resolución (VOLUSON 730 EXPERT y VOLUSON E8), G&E Medical Systems. Para el análisis de las variables categóricas se utilizó el test de Chi cuadrado y para las variables cuantitativas se utilizó el test de ANOVA. La recolección de los datos se llevó a cabo en Microsoft Excel versión 2013 y el

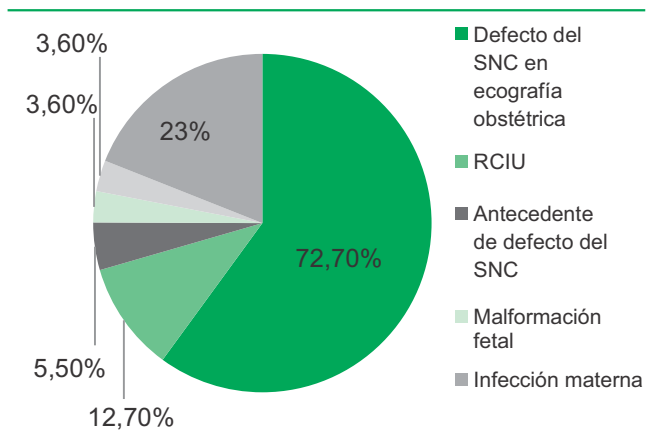
análisis de los datos con el programa EPIINFO versión 7.0.

El Comité científico de CEDIUL S.A y de la universidad Metropolitana aprobaron el trabajo. No fue necesario la aprobación del comité de ética puesto que los hallazgos fueron tomados directamente de historias clínicas considerándose de acuerdo al artículo 11 de la resolución 8430 de 1993 sin riesgo.

**Resultados**

A lo largo de la recolección de información se realizaron 56 estudios ecográficos avanzados del sistema nervioso central (SNC), a pacientes que habían ingresado al servicio de Ecografía en CEDIUL S.A, Barranquilla; con la indicación de realizar Neurosonografía fetal entre enero de 2012 a julio de 2015, de las cuales se excluyó un paciente por datos de registro incompletos. Según las características descriptivas de los pacientes evaluados (fetos) se distribuyeron dos grupos, neurosonografía fetal con al menos un hallazgo patológico y neurosonografía normales. De los 55 fetos a los cuales se les realizó neurosonografía, en 26 (47.2%) de ellos se encontraron al menos un hallazgo patológico y 29 (52.8%) con hallazgos normales. Las indicaciones de neurosonografía fetal fueron en orden de frecuencia: defecto del SNC en ecografía obstétrica previa, 40 (72.7%); RCIU, 7(12.7%); antecedente de defecto del SNC, 3 (5.5%); cromosomopatía, 2 (3.6%); malformación fetal, 2 (3.6%); infección materna, 1 (1.8%). (Figura 1)

**Figura 1.** Indicaciones de la neurosonografía fetal en pacientes que acudieron al servicio de ecografía en el periodo de enero de 2012 a julio de 2015 a CEDIUL S.A.



**Fuente:** Reportes de Neurosonografías fetales e historias clínicas realizadas en CEDIUL S.A.

Dentro de las indicaciones de las neurosonografías fetales, se encontró una distribución según el resultado de hallazgos patológicos y normales; para la indicación de defecto por SNC en ecografía obstétrica previa, se encontró que 25/40 (62.5%) tuvieron hallazgos patológicos; y 15/40 tuvieron neurosonografías normales. Para el grupo de RCIU, 7/7 tuvo resultados normales, y no hubo resultados patológicos en las neurosonografías fetales. Para el grupo de pacientes con antecedente de defecto en el SNC, 3/3 se encontraron neurosonografías normales; la indicación de cromosomopatías, con un total de 2 pacientes, tuvo un resultado en hallazgos patológicos y un resultado normal. Y para la indicación de malformación fetal, 2/2 paciente tuvo resultados normales en la neurosonografía; y para infección materna 1/1 tuvo resultado normal en la neurosonografía.

La edad materna promedio al momento de la realización del estudio ecográfico detallado del SNC fue de 29.2 ± 5.2 años de edad en pacientes con al menos un hallazgos patológico, y de 28.8 ± 5.4 años de edad en pacientes con hallazgos normales.

El Promedio de edad gestacional al momento de la realización del estudio ecográfico avanzado del SNC fue de 29.1 ± 6.4 semanas para el grupo de fetos con al menos un hallazgo patológico, mientras que en el grupo de hallazgos normales fue de 29.3 ± 4.9 semanas. (Tabla 1).

La distribución de las pacientes por trimestres de gestación según los hallazgos patológicos encontrados en el estudio ecográfico detallado del SNC fue: en el segundo trimestre 14 pacientes en el grupo de al menos un hallazgos patológico y 14 pacientes en el grupo de hallazgos normales, y para el tercer trimestre fueron 12 pacientes para los hallazgos patológicos y 15 pacientes para los hallazgos normales. Las características maternas de pacientes según los hallazgos en la neurosonografía fetal en CEDIUL S.A entre el periodo de enero de 2012 a julio de 2015. (Tabla 1.)

De las neurosonografías fetales que se encontraron con hallazgos patológicos, la distribución según el área topográfica afectada corresponden a: 10 (38.4%) para línea media, 9 (34.6%) fosa posterior, 6 (23%) sistema ventricular, 1 (3.8%) microcefalia. (Figura 2.)

Haciendo una discriminación de los datos por área topográfica, se describen los diagnósticos ecográficas encontrados: para los defectos de línea media, se hallan en orden de frecuencia, agenesia del cuerpo calloso (4/10); holoprosencefalia semilobar (2/10); quiste del cavum vergae (2/10); holoprosencefalia lobar (1/10); y agenesia del cavum del septum pellucidum (1/10). Para los defectos de fosa posterior

entramos, síndrome de Arnold Chiari II (4/9); megacisterna magna (4/9) y; el síndrome de Dandy Walker (1/9). Para los defecto de sistema ventricular, ventriculomegalia severa (2/6); Ventriculomegalia

leve (2/6) y; quiste del plexo coroideo (2/6). Y por último otras anomalías, donde se incluyó un solo caso de microcefalia aislada.

**Tabla 1.** Características maternas asociadas al embarazo de pacientes a quien se les realizó neurosonografía fetal en CEDIUL S.A. en el periodo de enero de 2015 a julio de 2015.

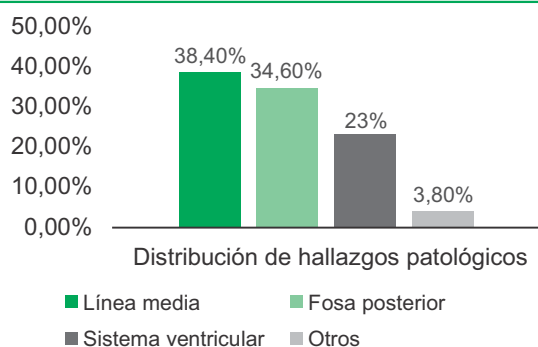
Características de las gestantes	Neurosonografías fetales normales (n=29)	Neurosonografías fetales patológicas (n=26)	valor p
Edad materna (*)	28.8 ± 5.4	29.2 ± 5.2	0.32
Edad gestacional al momento de la ecografía (*)	29.3 ± 4.9	29.1 ± 6.4	0.92
Trimestre de embarazo al momento de la ecografía (**)			0.67
Segundo trimestre	14	14	
Tercer trimestre	12	15	

\* Los resultados están expresados en media más desviación estándar

\*\* Chi cuadrado, p<0.05

**Fuente.** Reportes de Neurosonografías fetales e historias clínicas realizadas en CEDIUL S.A.

**Figura 2.** Distribución de hallazgos patológicos según área topográfica del sistema nervioso central.



**Fuente:** Reportes de Neurosonografías fetales e historias clínicas realizadas en CEDIUL S.A.

## Resultados perinatales

Al correlacionar los hallazgos en las neurosonografías fetales con los resultados perinatales, se realizaron los siguientes análisis. Se tuvo en cuenta si la edad gestacional al nacimiento fue a término o pretérmino, y esto se comparó con los resultados de las neurosonografías fetales, al analizar los datos no se encontraron diferencias significativas entre los 2 grupos, con un valor de  $p=0.84$ ;  $RR=1.0$  (0.5-2.1).

Al correlacionar los hallazgos en la neurosonografía fetal, se encontró que de los 26 pacientes con hallazgos

patológicos en la neurosonografía, 8 (30.7%) tuvieron ingreso a UCI y 18 (69.2%) no tuvieron ingreso a UCI, y de los 29 pacientes con hallazgos normales a la neurosonografía fetal, 10 (34.4%) ingresaron a UCI y 19 (65%) no ingresaron a UCI, por lo que no se encuentra relación del ingreso a UCI entre los 2 grupos. (Tabla 2)

**Tabla 2.** Correlación entre los hallazgos de la neurosonografía fetal y el ingreso a UCI de los recién nacidos.

	Si n(%)	No n(%)	Total
Neurosonografía fetal patológica	8 (30.7)	18 (69.2)	26
Neurosonografía fetal normal	10 (34.4)	19 (65.5)	29
<b>Total</b>	<b>18</b>	<b>37</b>	<b>55</b>

**Fuente.** Reportes de neurosonografías fetales e historias clínicas realizadas en CEDIUL S.A.

Al correlacionar los resultados perinatales con el término de recién nacido vivo en casa se encontró que de las neurosonografías con hallazgos patológicos, 6/9 (23%) pacientes fallecieron, sin embargo estos datos no alcanzan a dar significativos ( $p=0.2$ ), es decir, los hallazgos patológicos en la neurosonografías fetales no se correlacionó directamente con el resultado de recién nacido muerto. Además, encontramos que la



tasa de recién nacido vivo en casa, para ambos grupos fue similar, con un RR= 2.2 (IC: 0.6-8), p= 0.2. (Tabla 3.)

**Tabla 3.** Correlación de hallazgos en la neurosonografía fetal y recién nacidos vivos en casa

	Recién nacido vivo en casa		Total n
	NO n(%)	SI n(%)	
Neurosonografía fetal patológica	6 (23.1)	20 (76.9)	26
Neurosonografía fetal Normal	3 (10.3)	26 (89.6)	29
<b>Total</b>	<b>9</b>	<b>46</b>	<b>55</b>

RR= 2.2 (IC: 0.6-8), p= 0.2.

**Fuente:** Reportes de Neurosonografías fetales e historias clínicas realizadas en CEDIUL S.A.

Por otro lado, se puede identificar a partir de la observación de la correlación, que no hubo hallazgos significativos entre recién nacidos vivos y muertos, posiblemente por las comorbilidades asociadas, ya sean de causa materna o fetal.

Al analizar los datos encontrados en las neurosonografías fetales e historias clínicas en los pacientes que fallecieron, se indagó sobre el defecto que más se asoció a muerte perinatal, a partir de lo cual se encontró que los defectos de fosa posterior mostraron un 44.4% (4/9) de mortalidad, en comparación con otros hallazgos patológicos en la neurosonografía fetal que alcanza a ser significativo. RR 3.7 (IC: 0.8-16.8) (p: 0.046). De los hallazgos patológicos de fosa posterior que resultaron en muerte perinatal correspondían a síndrome de Arnold Chiari. (Tabla 4)

**Tabla 4.** Correlación entre el tipo de hallazgo patológico de fosa posterior y otros hallazgos patológicos encontrados en la neurosonografía fetal.

	Recién nacido vivo en casa		Total n
	NO n(%)	SI n(%)	
Fosa posterior	4 (44.4)	5 (55.5)	9
Otros hallazgos patológicos	2 (11.7)	15 (88.2)	17
<b>Total</b>	<b>6</b>	<b>20</b>	<b>26</b>

RR= 3.7 (IC: 0.8-16.8), p= 0.046

**Fuente.** Reportes de Neurosonografías fetales e historias clínicas realizadas en CEDIUL S.A.

La asociación de resultados patológicos en la neurosonografía fetal con aneuploidias o cuadros sindrómicos, 16 de las 55 pacientes a quienes se les realizó neurosonografía fetal, tuvo indicación de cariotipo fetal; solo 5/16 de las pacientes presentaron cariotipo fetal compatibles con cromosopatías. Para el grupo de hallazgos patológicos en la neurosonografía fetal, 6, tuvo 2 resultados anormales del cariotipo fetal que corresponden a trisomía 13 y trisomía 21; del grupo de neurosonografía fetal normal, 3 de las pacientes tuvieron resultados del cariotipo fetal compatible con: trisomía 21 (2/3) y una paciente con microdelección del cromosoma 13.

De las pacientes que presentaron cromosopatías por cariotipo fetal y en relación a hallazgos patológicos en la neurosonografía fetal, 2 de ellas decidieron interrupción voluntaria del embarazo de forma temprana, considerándose que la patología de base y la malformación fetal eran incompatibles con la vida.

## Discusión

Luego de una detallada revisión de las principales bases de datos, entre ellas PubMed y Medline, se pudo constatar que no existen publicaciones que aborden el objeto de estudio analizado en este trabajo, es decir, la relación entre los resultados perinatales y la neurosonografía fetal. Sin embargo, se pudieron encontrar otros trabajos en los cuales se hace referencia a aspectos generales de la neuroanatomía fetal, procedimientos técnicos de la aplicación de la neurosonografía fetal y procesos de identificación de hallazgos normales y patológicos, que si bien permiten un enfoque general de anomalías del sistema nervioso central, como se evidencia a continuación, no logran una correlación con resultados perinatales de manera global, que es lo que se propone en el presente estudio.

Con esto en consideración, es menester resaltar que el sistema nervioso como soporte material para el conocimiento, la afectividad y la conducta; puede ser categorizado como un procesador de información "in vivo", que puede ser modificable y moldeable a partir de los programas genéticos y las aferencias experienciales. Como describe Iruetagiya, Jesús; en su trabajo dedicado a evolución neurosonografía fetal, las malformaciones del sistema nervioso central están presentes en aproximadamente el 2-3% de los recién nacidos, considerándose como la segunda causa de anomalías congénitas, en su mayoría diagnosticables durante el período prenatal; la frecuencia de diagnóstico patológico del sistema nervioso central por neurosonografía fue de 47% en este estudio. (1,3)

El enfoque del examen de detección de anomalías fetales cerebrales es diferente dependiendo de los

factores de riesgo materno y fetal, y de los resultados de una primera exploración ecográfica. Al identificar un feto de alto riesgo, la evaluación detallada del sistema nervioso central estará indicada, con el fin de establecer pautas para la clasificación de la anomalía cerebral, la afectación del comportamiento fetal y correlacionar los hallazgos prenatales en ecografía con el resultado al nacimiento y pronóstico postnatal del neurodesarrollo. (1,5)

En consideración con lo anterior, en el presente estudio, dentro de las características maternas asociadas al embarazo de pacientes a quien se les realizó neurosonografía fetal el promedio de edad gestacional al momento de la realización del estudio ecográfico avanzado del SNC fue de 29.1 semanas; la cual se vio influenciada por factores como ingreso tardío al control prenatal, dificultades por parte de la EPS de la paciente, y el diagnóstico tardío de embarazo y de la anomalía cerebral; aunque corresponde a edades gestacionales límites para el estudio neurosonográfico fetal, descritos por los protocolos de la ISUOG, (4) y las guías del Clinic de Barcelona 2012.

A pesar de esto, se considera que la ecografía básica y/o detallada del sistema nervioso central debe realizarse en forma temprana (ecografía semana 11-14 y la ecografía semana 20-24) permite el diagnóstico de forma oportuna de patologías severas del sistema nervioso central, con bajo pronóstico de supervivencia o incompatibles con la vida, lo cual involucraría la indicación de pruebas complementarias, información a los padres, con emisión del pronóstico a corto y largo plazo del neurodesarrollo, y las opciones del asesoramiento genético para el actual y futuros embarazos. (6)

La literatura es clara al exponer las indicaciones globales de la neurosonografía fetal, según Figueras F, Gratacos E, en su libro de actualización en Medicina Materno-fetal, Servicio de Medicina Materno-Fetal del Hospital Clínic de Barcelona, Institut Clínic de Ginecología Obstetricia y Neonatología (ICGON) (7) siendo en su orden de importancia, hallazgo ecográfico patológico del sistema nervioso central, el antecedente familiar o previo de un hijo con alteración del SNC, y el RCIU severo (estadio III), donde el compromiso neurológico fetal y su asociación con un resultado perinatal adverso es mayor, que incluye la prematuridad y muerte perinatal; (8) en este estudio se logró identificar dentro de las indicaciones de las neurosonografías, las tres indicaciones antes descritas en el orden de frecuencia. Estos resultados confirman el diagnóstico ecográfico previo a la toma de la neurosonografía y aumenta el valor diagnóstico de misma, en un 62.5%, corroborando los hallazgos patológicos, encontrado en este estudio.

Dentro de los resultados perinatales evaluados en relación a los hallazgos en la neurosonografía fetal, tanto patológicos como normales, en el presente trabajo fueron incluidos: prematuridad, APGAR a los 5 minutos, ingreso a UCI, tasa de recién nacido vivo en casa; de los cuales no se encontraron diferencias significativas entre los 2 grupos. No se encontró relación con investigaciones previas comparables.

Sin embargo, al discriminar los datos de pacientes que fallecieron en el grupo de neurosonografías con hallazgos patológicos, se asoció a muerte perinatal los defectos de fosa posterior, los cuales mostraron un 44.4% (4/9) de mortalidad, en comparación con otros hallazgos patológicos en la neurosonografía fetal, que alcanza a ser significativo, con un RR 3.7 (IC: 0.8-16.8) (p: 0.046). Siendo el síndrome de Arnold Chiari tipo II, la causa de mortalidad perinatal, como lo describe Gandolfi Colleoni, y col; (9) y F. Figueras, E. Gratacos (10) en sus trabajos, la mortalidad del Arnold Chiari tipo II es de 30-40%, con alta tasa de discapacidad neuroadaptativa en un 60 a 70% de los casos, en lo cual se hace referencia que la severidad del pronóstico justificaría la interrupción de la gestación, posterior a ellos la confirmación del diagnóstico por patología fetal y el asesoramiento genético clínico que determine el riesgo de recurrencia.

Los defectos encontrados en neurosonografía fetal son amplios y van de casos leves a severos con altas tasas de morbilidad y mortalidad, (11) como se describió anteriormente. Su correlación clínica con los resultados perinatales, estará determinado por la severidad de los casos, en este estudio, a la hora de discriminar la patología del sistema nervioso central, se encontró que el 88.2% de los casos fueron leves, con resultados perinatales favorable al nacimiento que permitió tener un recién nacido vivo en casa; con base a esto, las alteraciones identificables prenatalmente por ecografía del sistema nervioso central requieren de un seguimiento estrecho del neurodesarrollo del infante, (12) ya que un resultado perinatal favorable al nacimiento no garantiza un desarrollo neuroadaptativo adecuado.

A su vez, se debe tener en cuenta que la evaluación neurológica del recién nacido tiene muchas facetas, inicialmente intervienen en el desarrollo de reflejos neurológicos primarios; el resultado de la terapia de estimulación neurológica y por último el genotipo propio del recién nacido; estos parámetros deben ser valorados en el tiempo con la escala de Bayley de Desarrollo Infantil y del niño (3ª edición; Bayley-III, (1) que evalúa el neurodesarrollo en los 3 primeros años de vida y que puede extenderse su apreciación hasta los 6 años de vida, para definir el grado de afectación neurológica.

## Referencias

1. Pooh R, Kurjak A. Neurología Fetal. Caracas, Amolca, 2011.
2. Abuhamad A, Ultrasonido en Obstetricia y Ginecología: *Un abordaje práctico*. Argentina, Medilibros, 2014.
3. Iruretagoyena J, Shah D, Malinger G. Dedicated fetal neurosonographic evaluation improves patient care and maternal fetal medicine fellow training. *J Matern Fetal Neonatal Med*. 2016; 29(3):482-6. DOI: 10.3109/14767058.2015.1006623
4. Guidelines I. Sonographic examination of the fetal central nervous system: guidelines for performing the 'basic examination' and the 'fetal neurosonogram' *Ultrasound Obstet Gynecol* 2007; 29(1): 109–16. DOI: 10.1002/uog.3909
5. Carrera JM, Kurjak A. Conducta fetal: estudio ecográfico de la neurología fetal. España, Elsevier, 2008.
6. Hospital Clínic, Hospital Sant Joan de Déu, Universitat de Barcelona. Neurosonografía fetal. 2014; 1-20.
7. Figueras F, Gratacos E, Puerto B. Curso Intensivo en Medicina Maternofetal. Finalización de la gestación. Inducción del parto. Cardona (Barcelona), 2012; 259.
8. Figueras F, Gratacós E. Update on the diagnosis and classification of fetal growth restriction and proposal of a stage-based management protocol. *Fetal Diagn Ther*. 2014; 36(2):86-98. DOI: 10.1159/000357592
9. Gandolfi Colleoni G1, Contro E, Carletti A, Ghi T, Campobasso G, Rembouskos G. et al. Prenatal diagnosis and outcome of fetal posterior fossa fluid collections. *Ultrasound Obstet Gynecol*. 2012; 39(6):625-31. DOI: 10.1002/uog.11071
10. Figueras F; Gratacos E; Puerto B. Curso Intensivo en Medicina Maternofetal. Instituto Clínic de Ginecología, Obstetricia y Neonatología (ICGON). Hospital Clínic. Universidad de Barcelona, 2012.
11. Recio M, Martínez P, Adiego B, Martínez V, Tamarit I, García-Flores J. et al. RM fetal: Embriología, anatomía y patología de fosa posterior. *Seram*, 2014; 1-50. DOI: 10.1594/seram2014/S-0019
12. Spirt BA, Oliphant M, Gordon LP. Fetal central nervous system abnormalities. *Radiol Clin North Am*. 1990 28(1):59-73.