



**Л. Є. Абрагамович, О. Л. Абрагамович-Стасенко**  
Львівський національний медичний університет  
імені Данила Галицького

## Ефективність лікування фітомазью «Антинеодерм С-А» хворих із добро- та злоякісними новоутворами шкіри

**Актуальність.** У всіх країнах світу, зокрема й в Україні, спостерігається значне зростання рівня захворюваності населення на новоутвори шкіри, профілактика і лікування яких має важливе медико-соціальне та економічне значення.

Згідно з сучасною класифікацією [4], усі новоутвори шкіри поділяються на доброякісні [пігментні невуси, дерматофіброми (син. папіломи), актинічні кератози (син. старечі кератоми), бородавки, гемангіоми, кісти, ринофіми тощо] та злоякісні [меланоми, плоскоклітинний рак, базальноклітинний рак (базаліоми), спіноцелюлярні карциноми з актинічного кератозу тощо].

Як стверджував С. Шалімов [11], рак шкіри у структурі захворюваності жінок посідає друге місце після раку грудної залози, а чоловіків – третє після раку легень і шлунка. Така динаміка зумовлена способом життя, популярністю відпочинку в країнах з високим рівнем ультрафіолетового опромінення [9], модою на засмагу, частим відвідуванням солярію [1, 2, 12], підвищеною радіоактивністю довкілля внаслідок аварії на Чорнобильській АЕС [11], порушенням імунного гомеостазу.

У клінічній практиці використовуються різні методи лікування доброякісних та злоякісних новоутворів шкіри [3, 6], серед яких широке застосування отримали хірургічний метод, лазерна та електрокоагуляція, кріодеструкція за допомогою рідкого азоту, мазі на основі концентрованих лугів і кислот тощо. Статистичні показники оцінювання їх ефективності свідчать про те, що добрі віддалені результати лікування злоякісних новоутворів шкіри досягаються лише у 15,0–25,0 % пацієнтів. Пошук нових більш ефективних методів лікування цієї категорії хворих заслуговує на особливу увагу.

**Мета дослідження.** З'ясувати ефективність лікування фітомазью «Антинеодерм С-А» пацієнтів із доброякісними та злоякісними новоутворами шкіри.

**Матеріал і методи дослідження.** Впродовж 28 років ми обстежили й пролікували 20221 хворого з різними доброякісними та злоякісними новоутворами (8 214 (40,62 %) чоловіків, 12 007 (59,38 %) жінок) (табл. 1), віком від 3 до 93 років (табл. 2). Серед них 329 (1,63 %) хворих із ранніми стадіями меланоми та 118 (0,58 %) хворих із плоскоклітинним раком шкіри, які до цього часу не лікувалися, 1024 (5,06 %) хворі з діагнозом «базальноклітинний рак шкіри», у яких спостерігався рецидив захворювання після традиційних методів «видалення» в інших клініках. Із 16335 хворих (80,78 %) з доброякісними новоутворами 7350 (45,00 %) не допомогли інші методи лікування.

Використано такі методи обстеження:

Візуальний огляд за допомогою лупи.

Дерматоскопія [5].

Біопсія у випадках доброякісних пухлин шкіри (для уточнення діагнозу) з подальшим гістологічним і патоморфологічним дослідженням біоптатів.

У хворих із ранніми стадіями меланоми (біопсія категорично заборонена, оскільки може призвести до травматичного метастазування пухлини [7, 8, 10]), визначали специфічний онкологічний маркер – S-100 меланомний протеїн, який дає змогу виявити наявність метастазів.

Хворим із меланомами на ранніх стадіях проводили комплексне клініко-лабораторне та інструментальне обстеження внутрішніх органів на наявність метастазів, відповідно до затверджених протоколів МОЗ України.

**Характеристика пацієнтів із доброякісними та злоякісними новоутворами шкіри, яких лікували фітомазю “Антинеодерм С-А”, залежно від статевого диморфізму**

№ з/п	Новоутвори шкіри та їх різновиди	Разом (п, %)		Стать пацієнтів (п, %)			
				чоловіки		жінки	
1	2	3	4	5	6	7	8
1	<b>Меланоми на ранніх стадіях</b>	329	100,00	125	38,00	204	62,00
1.1	Лентиго-меланома	115	35,00	45	13,72	70	21,28
1.2	Поверхнево поширена	29	8,80	12	3,63	17	5,17
1.3	Десмопластична	7	2,13	2	0,61	5	1,52
1.4	Вузлова	161	48,90	58	17,60	103	31,30
1.5	Акрально-лентигінозна	12	3,65	5	1,52	7	2,13
1.6	Меланома з природженого невоклітинного невусу	5	1,52	3	0,92	2	0,60
2	<b>Плоскоклітинний рак</b>	118	100,00	70	59,32	48	40,68
2.1	Поверхнева форма	62	52,54	40	33,90	22	18,64
2.2	Інвазивний плоскоклітинний рак (ороговіння)	34	28,81	20	16,95	14	11,86
2.3	Інвазивний плоскоклітинний рак (неороговіння)	17	14,41	7	5,94	10	8,47
2.4	Хвороба Боуена	5	4,24	3	2,54	2	1,70
3	<b>Базальноклітинний рак (базаліома)</b>	3439	100,00	2319	67,43	1120	32,57
3.1	Вузлова форма	1217	35,39	732	21,29	485	14,10
3.2	Виразкова форма	1968	57,23	1452	42,23	516	15,00
3.3	Виразково-вузлова форма	168	4,89	89	2,59	79	2,30
3.4	Склероподібна форма	24	0,70	10	0,29	14	0,41
3.5	Поверхнева форма	21	0,61	14	0,41	7	0,20
3.6	Пігментована форма	41	1,19	22	0,64	19	0,55
4	<b>Пігментні невуси</b>	7361	100,00	2948	40,05	4413	59,95
4.1	Набутий невоклітинний (інтраепідермальний)	3672	49,90	1505	20,46	2167	29,44
4.2	Складний невоклітинний (дермоепідермальний)	2304	31,30	874	11,87	1430	19,43
4.3	Внутрішньодермальний невоклітинний	1217	16,53	490	6,65	727	9,88
4.4	Галоневус (невус Саттона; лейкопігментний)	60	0,82	31	0,43	29	0,39
4.5	Голубий (синій невуc Ядассона–Тіче)	46	0,62	20	0,27	26	0,35
4.6	Невус Шпітца (епітеліоїдоклітинний і веретеноподібний)	62	0,84	28	0,38	34	0,46
5	<b>Дерматофіброми (папіломи)</b>	5143	100,00	1003	19,50	4140	80,50
5.1	Тверда	655	12,73	170	3,30	485	9,43
5.2	М'яка (дерматопапілома)	3281	63,80	564	10,97	2717	52,83
5.3	Гігантська дерматопапілома	1207	23,47	269	5,23	938	18,24
6	<b>Бородавки</b>	2349	100,00	1160	49,38	1189	50,62
6.1	Прості ювенільні	1742	74,16	864	36,78	878	37,38
6.2	Підшовні	290	12,35	156	6,65	134	5,70

1	2	3	4	5	6	7	8
6.3	Долонні	235	10,00	113	4,80	122	5,20
6.4	Плоскі	82	3,49	27	1,15	55	2,34
7	<b>Актинічні кератози (стареча кератома; себорейна кератома)</b>	1286	100,00	496	38,57	790	61,43
8	<b>Гемангіоми</b>	98	100,00	40	40,82	58	59,18
8.1	Капілярна	86	87,76	36	36,74	50	51,02
8.2	Кавернозна (кавернома)	2	2,04	0	0,00	2	2,04
8.3	Стареча (гемангіома Кемпбелла де Моргана)	3	3,06	1	1,02	2	2,04
8.4	Павукоподібна (судинна зірочка)	7	7,14	3	3,06	4	4,08
9	<b>Кісти</b>	69	100,00	29	42,03	40	57,97
9.1	Епідермальна	29	42,03	15	21,74	14	20,29
9.2	Волосяна	2	2,90	0	0,00	2	2,90
9.3	Імплантаційна	7	10,14	2	2,90	5	7,24
9.4	Міліум (мініатюрна епідермальна)	14	20,29	7	10,15	7	10,14
9.5	Синовіальна	17	24,64	10	14,50	7	10,14
10	<b>Ринофіми носа – четверта стадія розацеазної хвороби</b>	29	100,00	24	82,76	5	17,24
11	<b>Усього:</b>	20 221	100,00	n=8214	40,62%	n=12007	59,38%

Як бачимо з табл. 1, меланома на ранніх стадіях достовірно частіше зафіксована у жінок, а базаліома, навпаки, у чоловіків. Дерматофіброми (папіломи) в чотири рази частіше діагностували у жінок, а актинічні кератози – майже удвічі. Ринофіми носа виявляли майже у п'ять разів частіше у чоловіків, ніж у жінок.

Аналіз матеріалу залежно від віку пацієнтів дав змогу виявити певні закономірності. Серед хворих із ранніми стадіями меланом домінували особи похилого віку, поодиноким був випадок ранньої стадії меланоми у хворого шкільного віку (16 років). Більшість хворих із плоскоклітинним раком та базаліомою були середнього та похилого віку. Хворі з пігментними невусами траплялися у всіх вікових групах, проте домінували у групі зрілого віку. Найбільше хворих з дерматофібромами було у зрілому та середньому віці. Бородавки мали хворі молодшої генерації, починаючи від дошкільного та закінчуючи зрілим віком, серед яких найбільше було шкільного та молодого віку. Найбільше хворих із кератомами було в старечому віці (75–90 років) і вдвічі менше – у похилому (від 60 до 74 років). Гемангіоми переважали в дітей дошкільного та шкільного віку. Кісти переважно зафіксовані у хворих зрілого віку. Ринофіми частіше траплялися в осіб віком понад 45 років, переважали у хворих похилого віку.

**Методика лікування.** Фітомазь «Антинеодерм С-А» (кількість процедур накладання фітомазі залежить від розміру, глибини залягання, консистенції, наслідків рецидивів після загальноприйнятих

методів лікування тощо і в середньому становить від 3 до 5 процедур) накладали на видиму частину новоутвору, який поглинає її і некротизується. Як наслідок, пухлина стає чужорідним тілом для організму і природним шляхом повністю елімінується, включаючи елементи інвазивного росту. Мазь вибірково омертвляє видозмінені клітини пухлини, не пошкоджуючи здорову тканину, і регенерація шкіри відбувається набагато швидше та практично відсутні значні косметичні дефекти.

Методика оцінювання віддалених результатів лікування полягала в такому: якщо під час проспективного моніторингу за станом хворого впродовж 5 років і більше (в деяких випадках 12–17 років) рецидивів лікованих новоутворів не було, результат лікування трактували як добрий, якщо впродовж 5 років вони виникали, результат вважали незадовільним.

**Результати дослідження та їх обговорення.** У абсолютної більшості лікованих хворих не було незадовільних безпосередніх результатів курації. Лікування перебігало без ускладнень, окрім випадків хворих з підшошними бородавками, у яких закінчити курацію не вдалося через їхню відмову від необхідних у цьому випадку численних лікувальних сеансів. Віддалені результати лікування представлені в табл. 3 і на рис. 1–25.

**Характеристика пацієнтів із доброякісними та злоякісними новоутворами шкіри, яких лікували фітомазью “Антинеодерм С-А”, залежно від віку**

№ з/п	Новоутвори шкіри та їх різновиди	Разом (n,%)		Вік хворих															
				Дошкільний (1–6 років)		Шкільний (7–17 років)		Молодий (18–29 років)		Зрілий (30–44 роки)		Середній (45–59 років)		Похилий (60–74 роки)		Старечий (75–90 років)		Довгожителі (понад 90 років)	
				n	%	n	%	n	%	n	%	n	%	n	%	n	%	n	%
1	<b>Меланоми на ранніх стадіях</b>	329	100,00	0	0,00	1	0,30	0	0,00	15	4,56	55	16,72	214	65,00	43	13,07	2	0,61
1.1	Лентиго-меланома	115	35,00	0	0,00	0	0,00	0	0,00	5	1,52	5	1,52	96	29,20	9	2,74	0	0,00
1.2	Поверхнево поширена	29	8,80	0	0,00	0	0,00	0	0,00	0	0,00	12	3,64	17	5,20	0	0,00	0	0,00
1.3	Десмопластична	7	2,13	0	0,00	0	0,00	0	0,00	0	0,00	7	2,13	0	0,00	0	0,00	0	0,00
1.4	Вузлова	161	48,90	0	0,00	0	0,00	0	0,00	2	0,60	22	6,70	101	30,70	34	10,30	2	0,61
1.5	Акрально-лентигозна	12	3,65	0	0,00	0	0,00	0	0,00	2	0,61	10	3,04	0	0,00	0	0,00	0	0,00
1.6	Меланома з природженого невоклітинного невису	5	1,52	0	0,00	0	0,00	0	0,00	5	1,52	0	0,00	0	0,00	0	0,00	0	0,00
2	<b>Плоскоклітинний рак</b>	118	100,00	0	0,00	0	0,00	0	0,00	0	0,00	43	36,40	58	49,20	17	14,40	0	0,00
2.1	Поверхнева форма	62	52,54	0	0,00	0	0,00	0	0,00	0	0,00	5	4,23	41	34,70	16	13,56	0	0,00
2.2	Інвазивний плоскоклітинний рак (ороговіння)	34	28,81	0	0,00	0	0,00	0	0,00	0	0,00	17	14,40	17	14,40	0	0,00	0	0,00
2.3	Інвазивний плоскоклітинний рак (неороговіння)	17	14,41	0	0,00	0	0,00	0	0,00	0	0,00	17	14,41	0	0,00	0	0,00	0	0,00
2.4	Хвороба Боуена	5	4,24	0	0,00	0	0,00	0	0,00	0	0,00	5	4,24	0	0,00	0	0,00	0	0,00
3	<b>Базальноклітинний рак (базаліома)</b>	3439	100,00	0	0,00	0	0,00	0	0,00	101	2,94	1274	37,00	1975	57,40	89	2,59	0	0,00
3.1	Вузлова форма	1217	35,39	0	0,00	0	0,00	0	0,00	0	0,00	564	16,40	578	16,80	75	2,18	0	0,00
3.2	Вираzkова форма	1968	57,23	0	0,00	0	0,00	0	0,00	0	0,00	506	14,70	1445	42,02	17	0,50	0	0,00
3.3	Вираzkово-вузлова форма	168	4,89	0	0,00	0	0,00	0	0,00	0	0,00	146	4,25	22	0,64	0	0,00	0	0,00
3.4	Склероподібна форма	24	0,70	0	0,00	0	0,00	0	0,00	0	0,00	24	0,70	0	0,00	0	0,00	0	0,00
3.5	Поверхнева форма	21	0,61	0	0,00	0	0,00	0	0,00	0	0,00	21	0,61	0	0,00	0	0,00	0	0,00
3.6	Пігментована форма	41	1,19	0	0,00	0	0,00	0	0,00	0	0,00	22	0,64	19	0,55	0	0,00	0	0,00
4	<b>Пігментні невису</b>	7361	100,00	12	0,16	257	3,50	706	9,60	1284	17,40	1798	24,43	1740	23,64	1557	21,15	7	0,10
4.1	Набутий невоклітинний (інтраепідермальний)	3672	49,90	12	0,16	257	3,50	130	1,77	295	4,00	1433	19,50	789	10,72	749	10,20	7	0,10
4.2	Складний невоклітинний (дермоепідермальний)	2304	31,30	0	0,00	0	0,00	74	1,00	374	5,10	154	2,10	907	12,32	795	10,80	0	0,00
4.3	Внутрішньодермальний невоклітинний	1217	16,53	0	0,00	0	0,00	454	6,17	593	8,05	170	2,30	0	0,00	0	0,00	0	0,00
4.4	Галоневус (невус Саттона; лейкопігментний)	60	0,82	0	0,00	0	0,00	19	0,26	5	0,07	14	0,21	8	0,11	14	0,19	0	0,00
4.5	Голубий (синій) невис Ядассона–Тіче	46	0,62	0	0,00	0	0,00	17	0,23	7	0,09	12	0,16	10	0,13	0	0,00	0	0,00
4.6	Невис Шпітца (епітеліодоклітинний і веретеноподібний)	62	0,84	0	0,00	0	0,00	12	0,16	10	0,14	14	0,19	26	0,35	0	0,00	0	0,00
5	<b>Дерматофіброми</b>	5143	100,00	0	0,00	17	0,33	778	15,13	1555	30,24	1954	38,00	782	15,20	57	1,11	0	0,00
5.1	Тверда	655	12,73	0	0,00	17	0,33	62	1,20	161	3,13	206	4,00	180	3,50	29	0,56	0	0,00
5.2	М'яка (дерматопапілома)	3281	63,80	0	0,00	0	0,00	662	12,90	1275	24,80	845	16,40	475	9,24	24	0,50	0	0,00
5.3	Гігантська дерматопапілома	1207	23,47	0	0,00	0	0,00	53	1,03	120	2,33	902	17,54	127	2,47	5	0,10	0	0,00
6	<b>Бородавки</b>	2349	100,00	521	22,19	854	36,40	936	39,80	38	1,62	0	0,00	0	0,00	0	0,00	0	0,00
6.1	Прості ювенільні	1742	74,16	487	20,70	667	28,40	588	25,00	0	0,00	0	0,00	0	0,00	0	0,00	0	0,00
6.2	Підшовні	290	12,35	0	0,00	122	5,20	130	5,54	38	1,62	0	0,00	0	0,00	0	0,00	0	0,00
6.3	Долонні	235	10,00	0	0,00	17	0,72	218	9,28	0	0,00	0	0,00	0	0,00	0	0,00	0	0,00
6.4	Плоскі	82	3,49	34	1,40	48	2,04	0	0,00	0	0,00	0	0,00	0	0,00	0	0,00	0	0,00
7	<b>Активні кератоми (стареча кератома; себорейна кератома)</b>	1286	100,00	0	0,00	0	0,00	0	0,00	0	0,00	41	3,19	446	34,70	797	62,00	2	0,15
8	<b>Гемангіоми</b>	98	100,00	43	43,90	48	49,00	5	5,10	0	0,00	2	2,04	0	0,00	0	0,00	0	0,00
8.1	Капілярна	86	87,76	43	43,90	43	43,90	0	0,00	0	0,00	0	0,00	0	0,00	0	0,00	0	0,00
8.2	Кавернозна (кавернома)	2	2,04	0	0,00	0	0,00	2	2,04	0	0,00	0	0,00	0	0,00	0	0,00	0	0,00
8.3	Стареча (гемангіома Кемпбелла де Моргана)	3	3,06	0	0,00	0	0,00	0	0,00	0	0,00	2	2,04	1	1,02	0	0,00	0	0,00
8.4	Павукоподібна (судинна зірочка)	7	7,14	0	0,00	4	4,08	3	3,06	0	0,00	0	0,00	0	0,00	0	0,00	0	0,00
9	<b>Кісти</b>	69	100,00	0	0,00	0	0,00	0	0,00	30	43,50	21	30,40	18	26,10	0	0,00	0	0,00
9.1	Епідермальна	29	42,03	0	0,00	0	0,00	0	0,00	29	43,03	0	0,00	0	0,00	0	0,00	0	0,00
9.2	Волосяна	2	2,90	0	0,00	0	0,00	0	0,00	0	0,00	2	2,90	0	0,00	0	0,00	0	0,00
9.3	Імплантаційна	7	10,14	0	0,00	0	0,00	0	0,00	0	0,00	7	10,14	0	0,00	0	0,00	0	0,00
9.4	Міліум (мініатюрна епідермальна)	14	20,29	0	0,00	0	0,00	0	0,00	0	0,00	14	20,29	0	0,00	0	0,00	0	0,00
9.5	Синовіальна	17	24,64	0	0,00	0	0,00	0	0,00	0	0,00	0	0,00	17	24,64	0	0,00	0	0,00
10	<b>Ринофіми носа – четверта стадія розацеазної хвороби</b>	29	100,00	0	0,00	0	0,00	0	0,00	0	0,00	10	34,50	12	41,40	7	24,14	0	0,00

## Результати лікування фітомазью «Антинеодерм С-А» пацієнтів з доброякісними та злоякісними новоутворами шкіри

№ з/п	Новоутвори шкіри та їх різновиди	Разом (n,%)		Результат лікування			
				Незадовільний		Добрий	
1	<b>Меланоми на ранніх стадіях</b>	329	100,00	0	0,00	329	100,00
1.1	Лентиго-меланома	115	35,00	0	0,00	115	35,00
1.2	Поверхневопоширена	29	8,80	0	0,00	29	8,80
1.3	Десмопластична	7	2,13	0	0,00	7	2,13
1.4	Вузлова	161	48,90	0	0,00	161	48,90
1.5	Акрально-лентигозна	12	3,65	0	0,00	12	3,65
1.6	Меланома з природженого невоклітинного невусу	5	1,52	0	0,00	5	1,52
2	<b>Плоскоклітинний рак</b>	118	100,00	0	0,00	118	100,00
2.1	Поверхнева форма	62	52,54	0	0,00	62	52,54
2.2	Інвазивний плоскоклітинний рак (ороговіння)	34	28,81	0	0,00	34	28,81
2.3	Інвазивний плоскоклітинний рак (неороговіння)	17	14,41	0	0,00	17	14,41
2.4	Хвороба Боуена	5	4,24	0	0,00	5	4,24
3	<b>Базальноклітинний рак (базаліома)</b>	3439	100,00	0	0,00	1120	100,00
3.1	Вузлова форма	1217	35,39	0	0,00	485	35,39
3.2	Виразкова форма	1968	57,23	0	0,00	516	57,23
3.3	Виразково-вузлова форма	168	4,89	0	0,00	79	4,89
3.4	Склероподібна форма	24	0,70	0	0,00	14	0,70
3.5	Поверхнева форма	21	0,61	0	0,00	7	0,61
3.6	Пігментована форма	41	1,19	0	0,00	19	1,19
4	<b>Пігментні невуси</b>	7361	100,00	0	0,00	4413	100,00
4.1	Набутий невоклітинний (інтраепідермальний)	3672	49,90	0	0,00	2167	49,90
4.2	Складний невоклітинний (дермоепідермальний)	2304	31,30	0	0,00	1430	31,30
4.3	Внутрішньодермальний невоклітинний невус	1217	16,53	0	0,00	727	16,53
4.4	Галоневус (невус Саттона; лейкопігментний)	60	0,82	0	0,00	29	0,82
4.5	Голубий (синій невус Ядассона-Тіче)	46	0,62	0	0,00	26	0,62
4.6	Невус Шпітца (епітеліодоклітинний і веретеноподібний невус)	62	0,84	0	0,00	34	0,84
5	<b>Дерматофіброми</b>	5143	100,00	0	0,00	4140	100,00
5.1	Тверда	655	12,73	0	0,00	485	12,73
5.2	М'яка (дерматопапілома)	3281	63,80	0	0,00	2717	63,80
5.3	Гігантська дерматопапілома	1207	23,47	0	0,00	938	23,47
6	<b>Бородавки</b>	2349	100,00	5	0,22	2344	99,78
6.1	Прості ювенільні	1742	74,16	0	0,00	878	74,16
6.2	Підшовні	290	12,35	5	0,22	285	12,13
6.3	Долонні	235	10,00	0	0,00	235	10,00
6.4	Плоскі	82	3,49	0	0,00	82	3,49
7	<b>Актинічні кератоми (стареча кератома; себорейна кератома)</b>	1286	100,00	0	0,00	1286	100,00
8	<b>Гемангіоми</b>	98	100,00	0	0,00	98	100,00
8.1	Капілярна	86	87,76	0	0,00	86	87,76
8.2	Кавернозна (кавернома)	2	2,04	0	0,00	2	2,04
8.3	Стареча (гемангіома Кемпбелла де Моргана)	3	3,06	0	0,00	3	3,06
8.4	Павукоподібна (судинна зірочка)	7	7,14	0	0,00	7	7,14
9	<b>Кісти</b>	69	100,00	0	0,00	69	100,00
9.1	Епідермальна	29	42,03	0	0,00	29	42,03
9.2	Волосяна	2	2,90	0	0,00	2	2,90
9.3	Імплантаційна	7	10,14	0	0,00	7	10,14
9.4	Міліум (мініагюрна епідермальна кіста)	14	20,29	0	0,00	14	20,29
9.5	Синовіальна	17	24,64	0	0,00	17	24,64
10	<b>Ринофіми носа – четверта стадія розацеазної хвороби</b>	29	100,00	0	0,00	29	100,00
11	<b>Меланоми на ранніх стадіях</b>	20221	100,00	5	0,02	20216	99,98



Як бачимо з табл. 3, із 2349 (100,00 %) пацієнтів з різними видами бородавок у 2344 (99,78 %) результат лікування був добрий, а незадовільний спостерігався у 5 (0,22 %) хворих з підошовними бородавками, зумовлений небажанням продовжувати лікування. А від загальної кількості пролікованих хворих (20221–100,00 %) незадовільний результат зафіксовано у 0,02 % пацієнтів. До хворих із добри-

ми результатами лікування належать і ті 1024 хворі з базально-клітинним раком шкіри та 7350 хворих із доброякісними новоутворами, у яких виникли ознаки рецидиву хвороби після застосування до цього інших методів (хірургічного, лазерного та електрокоагуляційного, кріодеструкції за допомогою рідкого азоту, з використанням мазі на основі концентрованих лугів і кислот тощо).

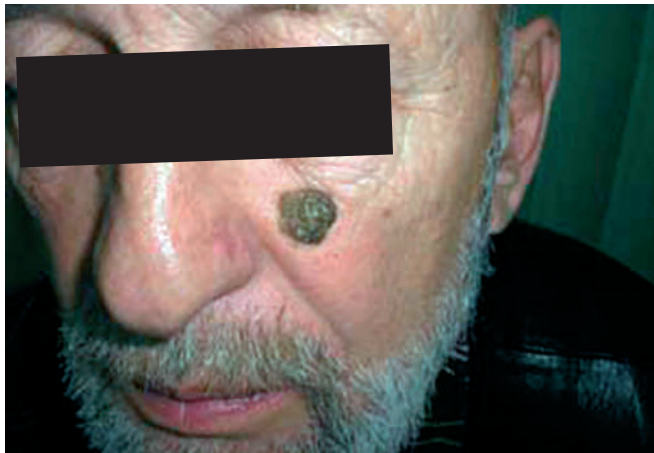

Рис. 1. Меланома (гістологічно підтверджена) до лікування маззю "Антинеодерм С-А".

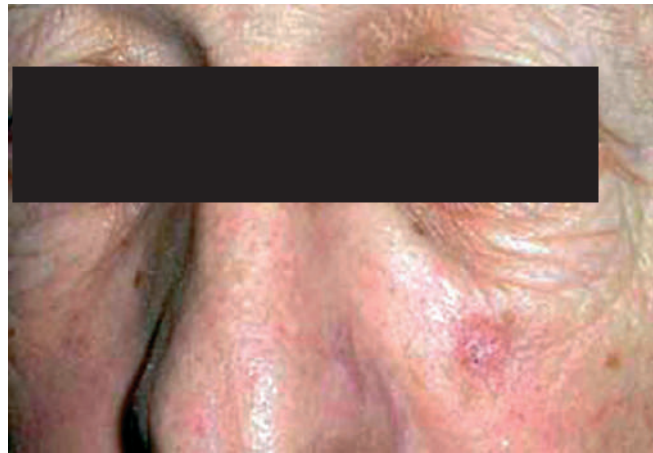
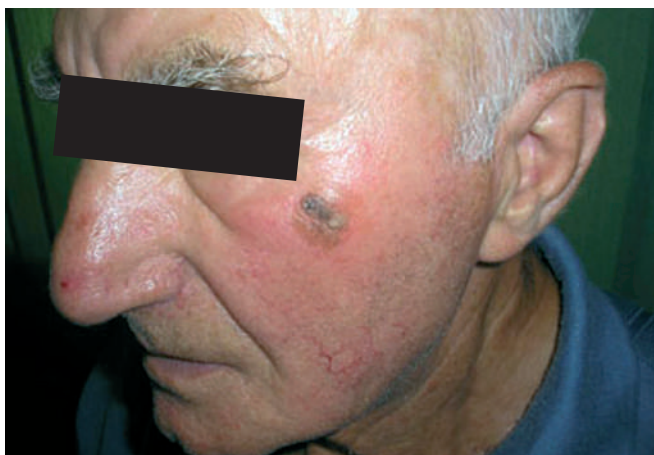
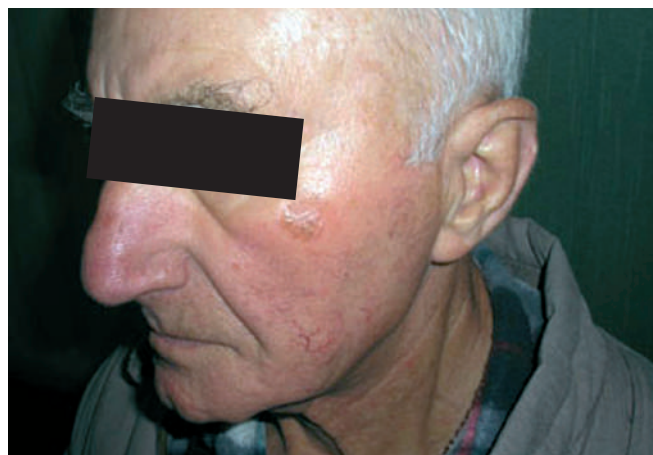
Рис. 2. Повне одужання.



а



б

Рис. 3. Меланома поверхнево поширена (гістологічно підтверджена) до (а) та після (б) лікування фітомаззю «Антинеодерм С-А».

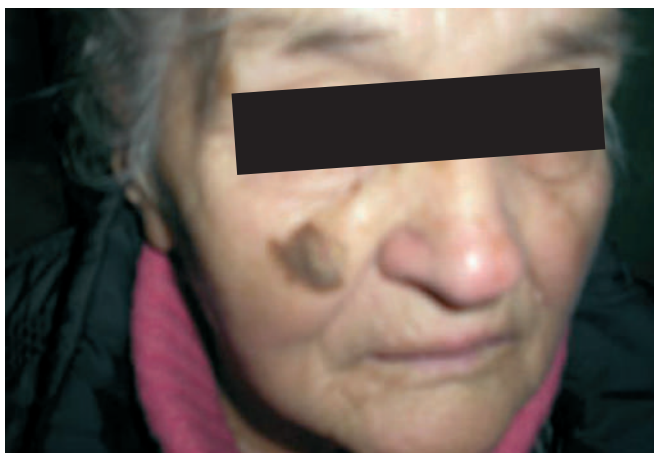

Рис. 4. Меланома (гістологічно підтверджена) до лікування фітомаззю «Антинеодерм С-А».

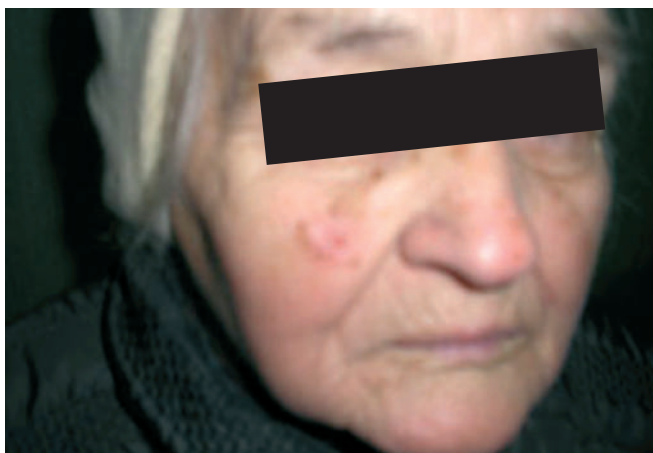

Рис. 5. Меланома після лікування фітомаззю «Антинеодерм С-А». Місце виходу пухлини повністю епітелізувалося, залишкова пляма через якийсь час зникла. Тенденції до відновлення не спостерігається.

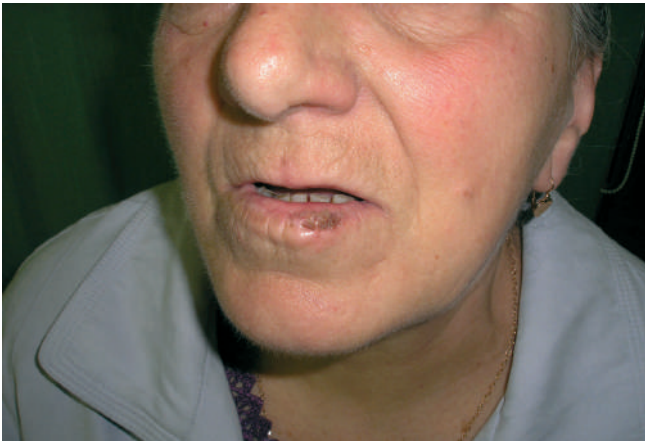

Рис. 6. Плоскоклітинний рак до лікування фітомаззю «Антинеодерм С-А».

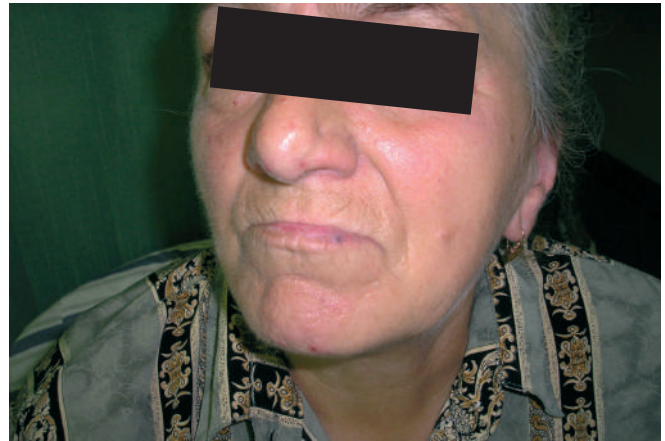

Рис. 7. Плоскоклітинний рак після лікування фітомаззю «Антинеодерм С-А». Виразка повністю епітелізувалася. Кірка через якийсь час відпала, залишкова пляма зникла.

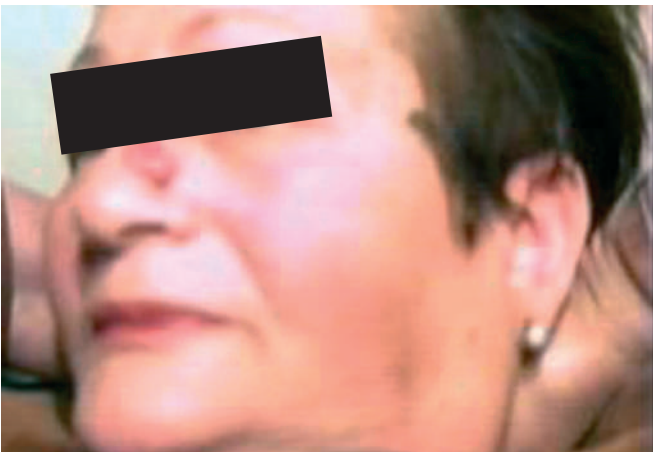

Рис. 8. Гігантська базаліома, вузлувата форма, до лікування. Базаліома гістологічно підтверджена в онкодиспансері. Від запропонованої хірургічної операції з наступним опроміненням пухлини хвора категорично відмовилася та наполягала на лікуванні фітомаззю «Антинеодерм С-А».

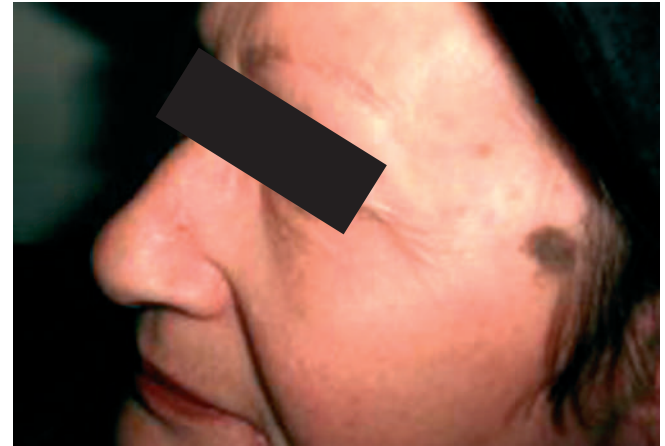
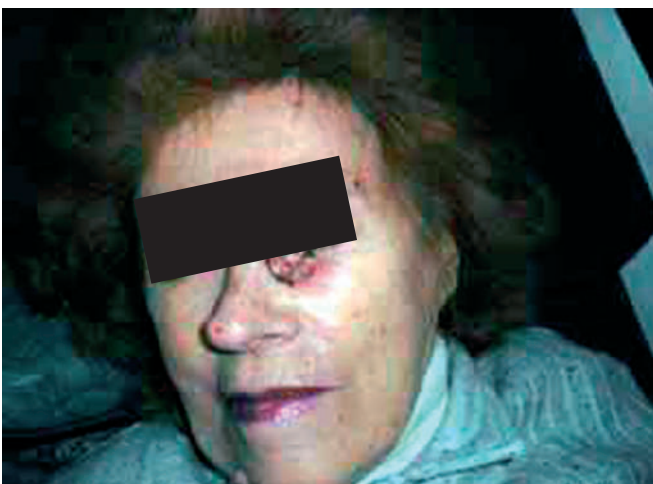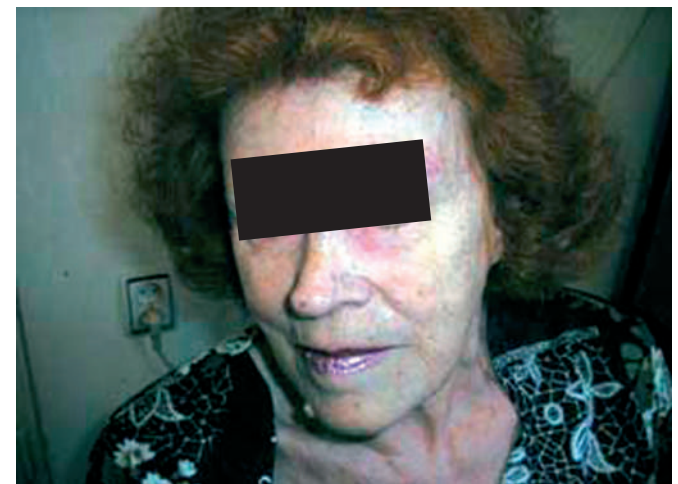


Рис. 9. Гігантська базаліома, вузлувата форма, після лікування маззю «Антинеодерм С-А». Виразка повністю епітелізувалася, залишкова пляма за якийсь час зникла.



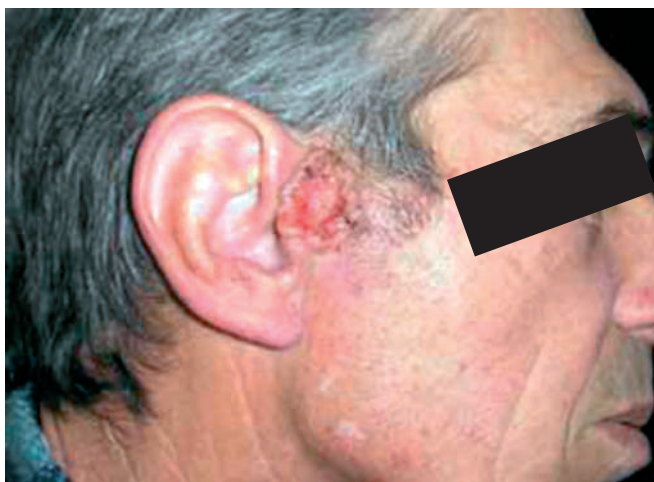а



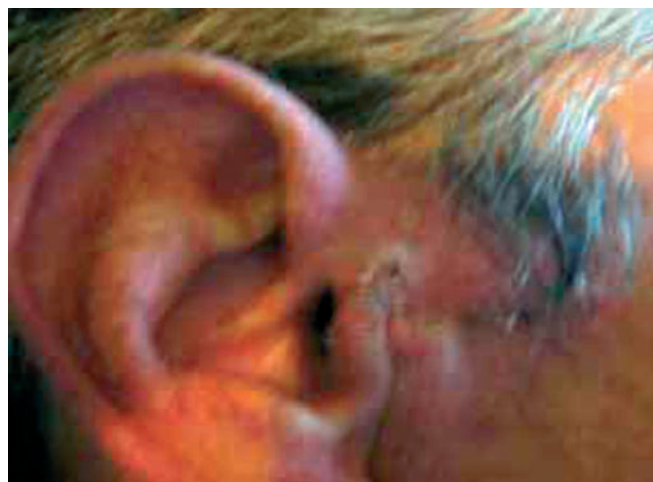б

Рис. 10. Базальноклітинний рак шкіри (ерозивна форма) (гістологічно підтверджений) до (а) та після (б) лікування фітомаззю «Антинеодерм С-А».



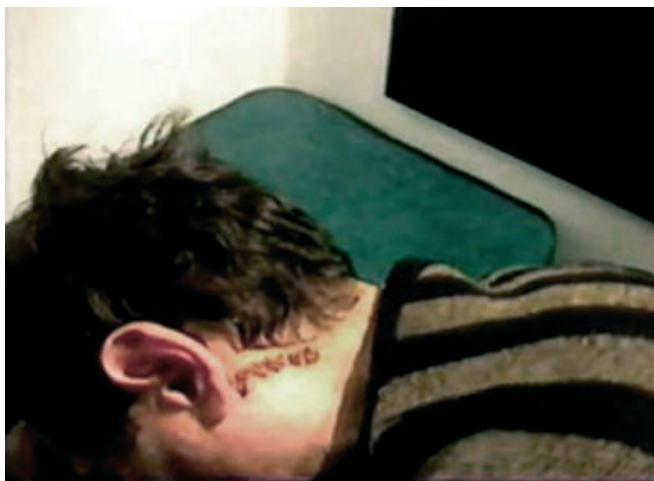

*a*



*б*

*Рис. 11.* Базальноклітинний рак шкіри (гістологічно підтверджений) до (а) та після (б) лікування фітомазью «Антинеодерм С-А».

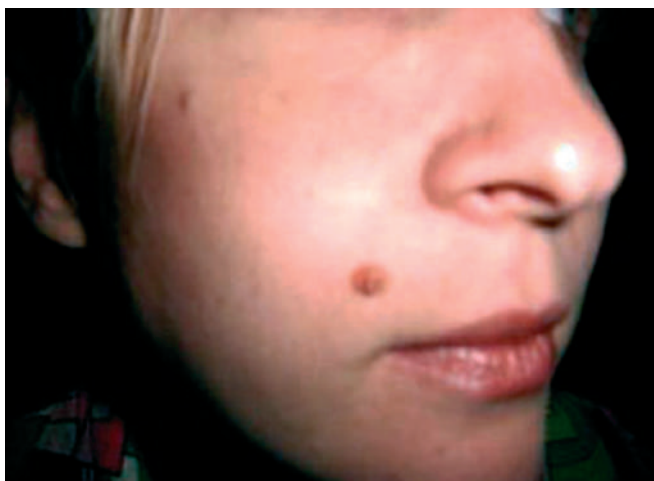


*a*

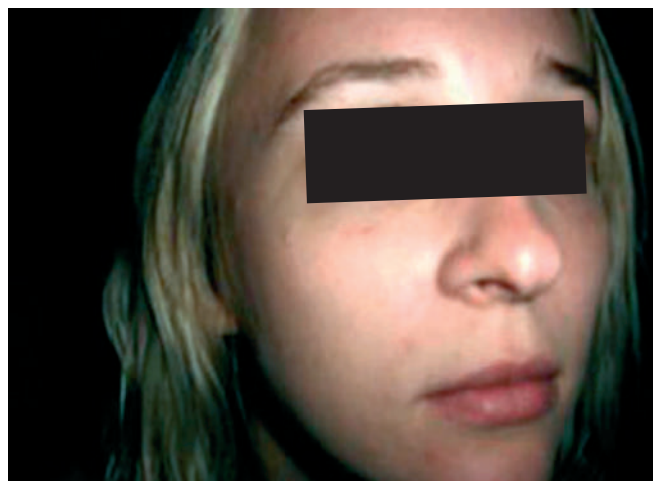

*б*

*Рис. 12.* Вроджений невус до (а) та після (б) лікування фітомазью «Антинеодерм С-А».



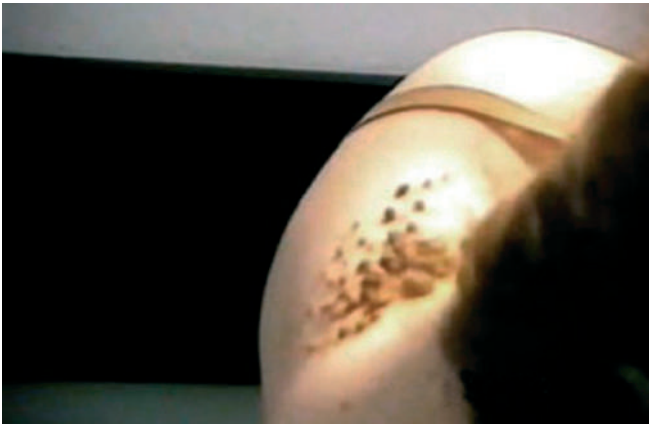*Рис. 13.* Складний внутрішньодермальний невус до лікування фітомазью «Антинеодерм С-А».



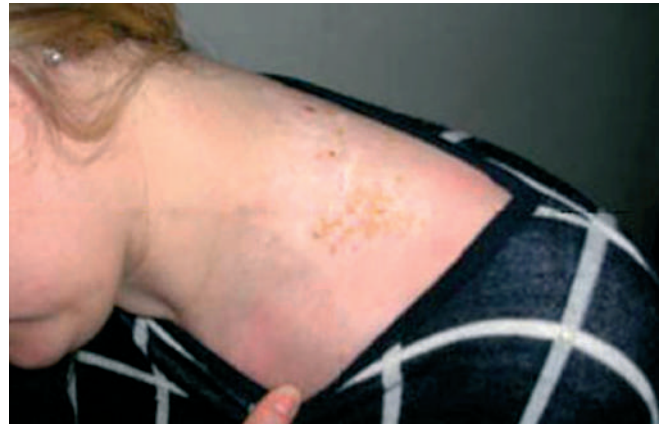*Рис. 14.* Складний внутрішньодермальний невус у процесі лікування фітомазью «Антинеодерм С-А».

Виразка повністю епітелізувалася, залишкова пляма через якийсь час зникла. Впродовж 3 років диспансерного спостереження тенденції до відновлення новоутвору не було.



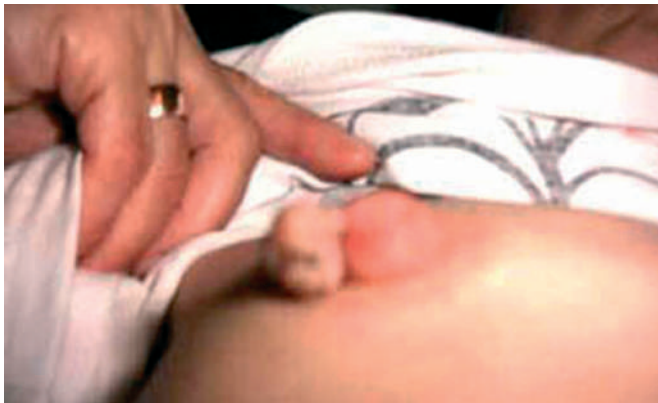

*Рис. 15.* Вроджений невус до лікування фітомазью «Антинеодерм С-А».

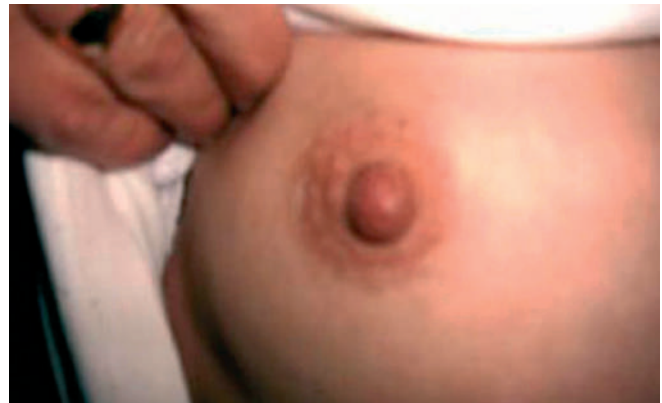

*Рис. 16.* Вроджений невус після лікування фітомазью «Антинеодерм С-А».

Залишкові плями зникли через 23 дні. Вродовж 2,5 років диспансерного спостереження тенденції до відновлення новоутвору не було.

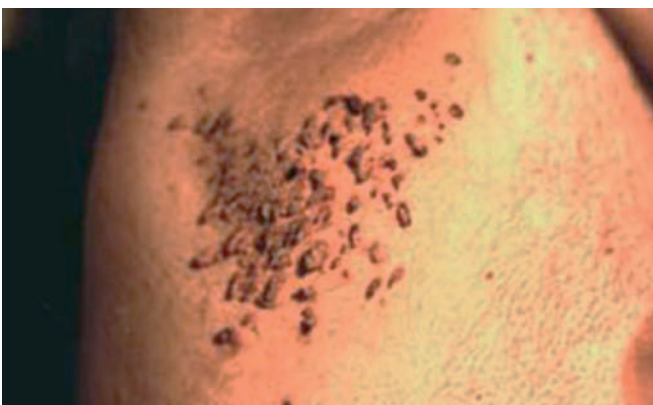


*Рис. 17.* Гігантська папілома до лікування маззью «Антинеодерм С-А».



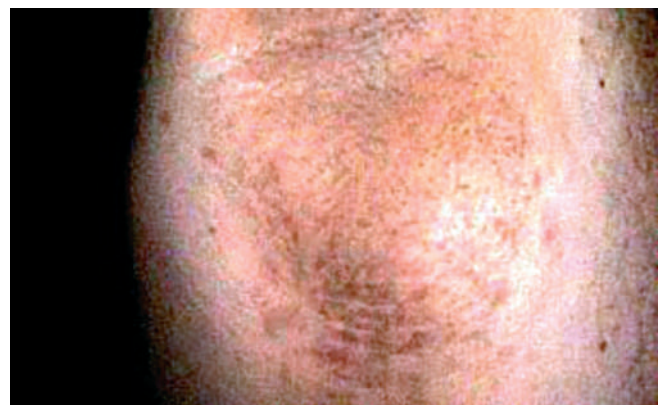
*Рис. 18.* Гігантська папілома після лікування маззью «Антинеодерм С-А».

Виразка повністю епітелізувалася. Залишкова пляма в місці видалення через якийсь час повністю зникла. Суб'єктивних відчуттів у хворої не було. Впродовж 3 років диспансерного спостереження тенденції до відновлення новоутвору не було.



*Рис. 19.* Множинні папіломи верхньої аксиллярної ділянки до лікування фітомазью «Антинеодерм С-А».

Суб'єктивно пацієнт скаржився на періодичне запалення папілом та біль.



*Рис. 20.* Множинні папіломи верхньої аксиллярної ділянки після лікування фітомазью «Антинеодерм С-А».

Папіломи повністю вилікували, виразки після видалення повністю епітелізувалися, залишкові плями через якийсь час зникли). Пацієнту паралельно з косметичною операцією проведено комплексне обстеження та лікування патології внутрішніх органів і систем. Упродовж 5 років диспансерного спостереження на тлі значного покращення загального здоров'я тенденції до відновлення новоутворів не було.

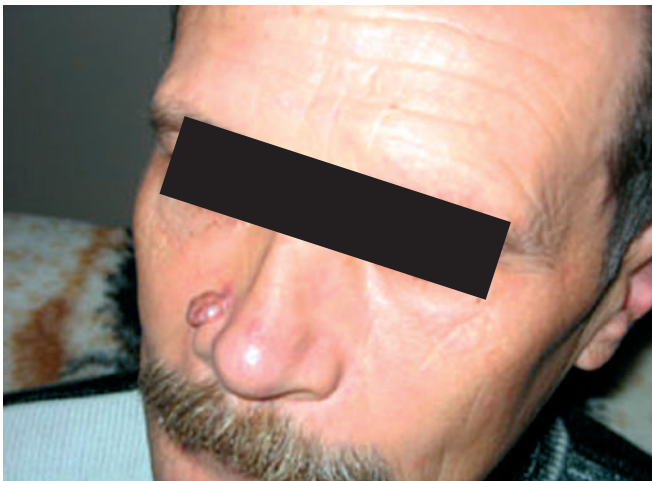

Рис. 21. Папілома до лікування маззю «Антинеодерм С-А».

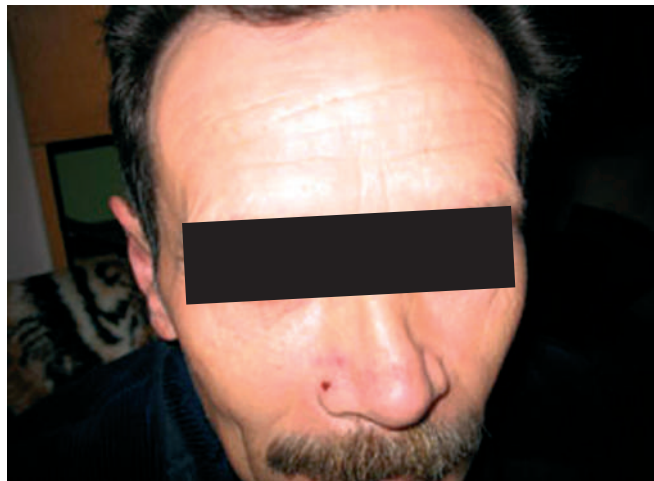
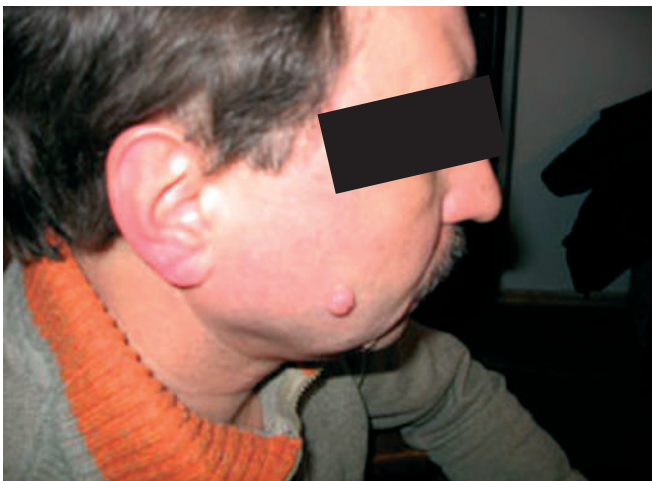
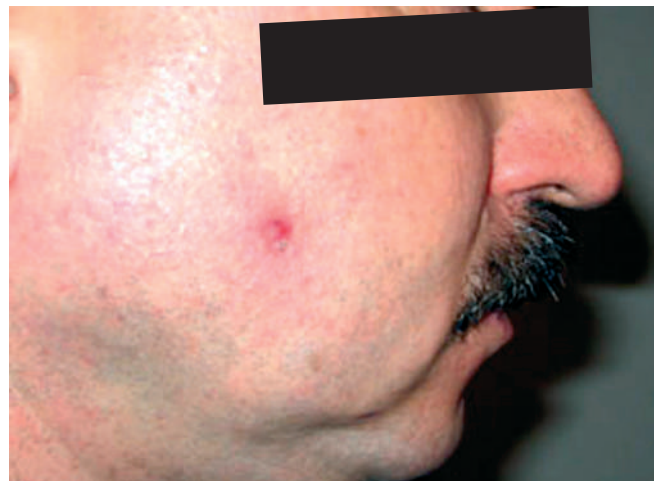Рис. 22. Папілома після лікування маззю «Антинеодерм С-А». Через якийсь час плямка зникла.



*a*



*б*

Рис. 23. Дерматофіброма до (а) та після (б) лікування фітомаззю «Антинеодерм С-А».

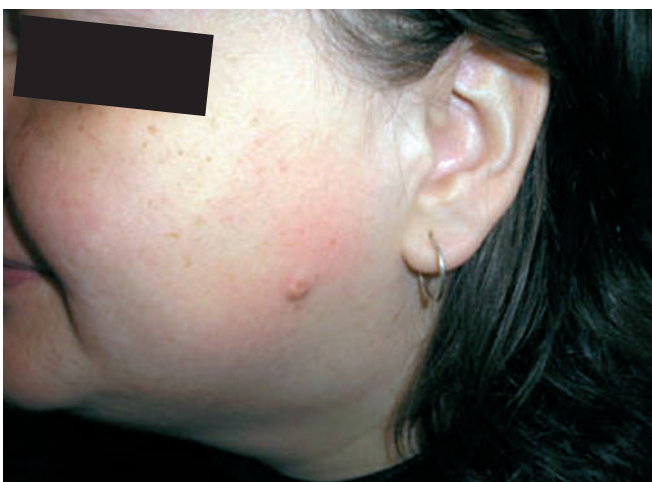

Рис. 24. Дерматофіброма до лікування фітомаззю «Антинеодерм С-А».

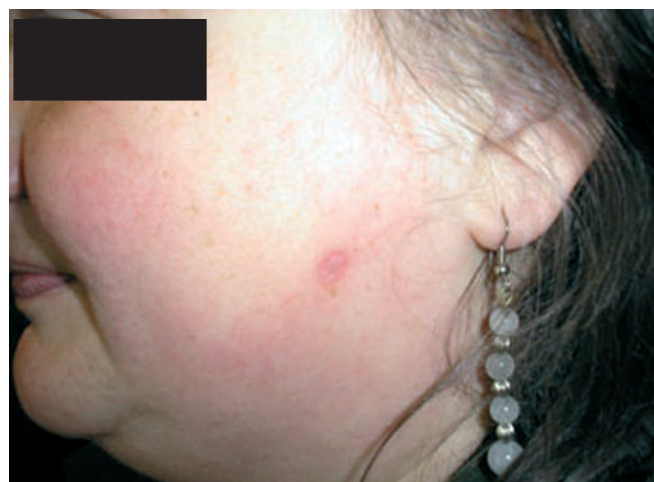

Рис. 25. Дерматофіброма після лікування фітомаззю «Антинеодерм С-А».

Виразка після виходу пухлини. Новоутвір повністю вийшов, включаючи інвазивний ріст (коріння). Залишкова плямка через якийсь час зникла.



Об'єктивним підтвердженням ефективності нашого способу лікування розглянутих вище новоутворів шкіри за допомогою фітомазі «Антинеодерм С-А» є документальні матеріали, зафіксовані в протоколах, на фотографіях, у відеозаписах, зроблених до, під час та після лікування, а також «Книга відгуків», де проліковані пацієнти записують свої думки стосовно нашого методу лікування новоутворів

шкіри (режим доступу в інтернеті: [www.hope-nadia.com.ua](http://www.hope-nadia.com.ua)).

**Висновки.** Лікування доброякісних і злоякісних новоутворів, а також меланом на ранніх стадіях фітомазью «Антинеодерм С-А» є безпечним та ефективним, а тому, незалежно від статі й віку хворих, може бути рекомендоване для застосування в дерматоонкології.

#### Список літератури

1. Актинический кератоз как преинвазивная карцинома / А. Е. Ковнеристый, В. Г. Коляденко, Е. В. Коляденко [и др.] // Український журнал дерматології, венерології, косметології. – 2005. – № 1. – С. 27–32.
2. Актинический кератоз как преинвазивная карцинома. Терапия заболевания / А. Е. Ковнеристый, В. Г. Коляденко, Е. В. Коляденко [и др.] // Український журнал дерматології, венерології, косметології. – 2005. – № 3. – С. 9–14.
3. Галайчук І. Й. Шляхи вирішення проблем діагностики та лікування меланоми шкіри в Україні / І. Й. Галайчук // Тези доп. 10-го конгресу Світової федерації українських лікарських товариств. – Чернівці ; Київ ; Чикаго, 2004. – № 709. – С. 446.
4. Дерматология. Атлас-справочник / Т. Фицпатрик, Р. Джонсон, К. Вулф [и др.] ; пер. с англ. – М. : Практика, 1999. – 1088 с.
5. Дерматоскопия / Р. Джор, Х. П. Соьер, Дж. Арджентиано [и др.] ; пер. с англ. под ред. Л. В. Демидова. – М. : ООО «Рид Элсивер», 2010. – 244 с.
6. Ковнеристый А. Е. Актинический кератоз – новые взгляды на «старую» болезнь / А. Е. Ковнеристый // Тези доп. 1-го з'їзду Української асоціації лікарів-дерматовенерологів і косметологів (м. Київ, 20–23 вересня 2005 р.) // Український журнал дерматології, венерології, косметології. – 2005. – № 3. – С. 173.
7. Кращий гуманітарний проект за підсумками 4-го Міжнародного форуму «НІ-ТЕСН 2003». – Режим доступу : [www.Cancer.ic.ck.ua](http://www.Cancer.ic.ck.ua).
8. Оториноларингология : учеб. / под ред. И. Б. Солдатов, В. Р. Гофмана. – СПб. : ЭЛБИ, 2000. – 446 с.
9. Прохоров Д. В. Особенности эпидемиологии и клинических проявлений меланомы кожи в АР Крым / Д. В. Прохоров // Український журнал дерматології, венерології, косметології. – 2011. – № 2. – С. 25–28.
10. Санкт-Петербургская государственная медицинская академия имени И. И. Мечникова. Кафедра онкологии : реферат на тему «Меланома кожи». – Режим доступу : <http://works.tarefer.ru/51/101062/index.html>.
11. Шалімов С. Перспективи розвитку онкології в Україні / С. Шалімов // Ваше здоров'я. – 2006. – № 19. – С. 6–7.
12. Higashi M. K. Health economic evaluation of non-melanoma skin cancer and actinic keratosis / M. K. Higashi, D. L. Veensrta, P. C. Langley // Pharmacoeconomics. – 2004. – Vol. 22. – P. 83–94.

Стаття надійшла до редакції журналу 10.06.2014 р.

## Ефективність лікування фітомазью «Антинеодерм С-А» хворих із добро- та злоякісними новоутворами шкіри

Л. Є. Абрагамович, О. Л. Абрагамович-Стасенко

Двадцятивосьмирічний досвід лікування фітомазью «Антинеодерм С-А» злоякісних (ранні стадії меланоми, плоскоклітинний та базальноклітинний рак) і доброякісних (пігментні невуси, дерматофіброми, бородавки, актинічні кератози, гемангіоми, кісти, ринофіми носа) новоутворів шкіри у 20 221 хворих (8 214 (40,62 %) чоловіків, 12 007 (59,38 %) жінок) віком від 3 до 93 років показав, незалежно від статі та віку, високу її ефективність (добрий результат отримано у 99,98 % лікованих). За безпечністю, ефективністю та перевагою над іншими відомими методами лікування шкірних новоутворів препарат «Антинеодерм С-А» не має конкурентних аналогів у світі. Ефективність лікування підтверджена результатами клініко-лабораторних та інструментальних обстежень, а також відповідними фотографіями до і після курації.

**Ключові слова:** доброякісні та злоякісні новоутвори шкіри, фітомазь «Антинеодерм С-А».

## The Effectiveness of the Treatment of Patients with Benign and Malignant Neoplasms of the Skin with the Ointment “Antineoderm C-A”

L. Abrahamovych, O. Abrahamovych-Stasenko

Twenty eight years of experience in treating malignant (early stages of melanoma, squamous cell and basal cell cancers) and benign (pigmented nevi, dermatofibromas, warts, actinic keratoses, hemangiomas, cysts, rhinophyma) skin neoplasms with “Antineoderm C-A” in 20 221 patients (8 214 (40.62 %) men, 12 007 (59.38 %) women), aged 3-93 years, showed, regardless of gender and age, its high efficiency (good result was obtained in 99.98 % of the patients). “Antineoderm C-A” for its safety, effectiveness and advantages over the other known methods of the treatment of skin neoplasms, has no competitive analogues in the world till now. The effectiveness of treatment was confirmed by the results of the clinical laboratory and instrumental examinations, and also by the relevant photos, taken before and after curation.

**Keywords:** benign and malignant neoplasms of the skin, ointment “Antineoderm C-A”.