

УДК 612.111:616.995.1
L70; L73

ИЗМЕНЕНИЯ ЭРИТРОЦИТОВ ПРИ БАБЕЗИОЗЕ

RED BLOOD CELL CHANGE AT BABESIOSIS

©Мезенцев С. В.,

д-р ветеринар. наук

НПО «Алтайагровет», www.altaiivet.ru,
г. Барнаул, Россия, msv.dok@rambler.ru

©Mezencev S.,

Dr. habil., *Altaiagrovet*, www.altaiivet.ru
Barnaul, Russia, msv.dok@rambler.ru

©Мезенцева Н. Д.,

Управление ветеринарии по г. Барнаулу
г. Барнаул, Россия

©Mezenceva N.,

Veterinarian of Treatment and Prevention Department,
Barnaul, Russia

Аннотация. Babesia canis имеет широкое распространение по всему земному шару. Бабезиоз собак постоянно регистрируется на территории Российской Федерации. На долю данного заболевания приходится от 14% до 18% от общего количества собак, которым были оказаны ветеринарные услуги.

Развитие заболевания происходит в течение 3-7 дней с появлением клинических признаков: общее угнетение, повышение температуры, гематурия.

У животных развивается аутоиммунная гемолитическая анемия, связанная с нарушением структуры мембраны эритроцитов. В этот период на поверхности эритроцитов появляются выпячивания различной величины, обусловленное изменением электроотрицательного заряда на оболочке эритроцита. Развивается акантоцитоз.

Abstract. Babesia canis is widespread across the globe. Babesiosis of dogs is constantly registered in the territory of the Russian Federation. This disease accounts for 14-18% of the total number of dogs that received veterinary services.

The development of the disease occurs within 3-7 days. Certain clinical signs develop: general oppression, fever, hematuria.

Animals develop autoimmune hemolytic anemia. The structure of the erythrocyte membrane is broken. On the surface of erythrocytes appear protrusions of various sizes. This is due to a change in the electronegative charge on the red blood cell membrane. Acanthocytosis develops.

Ключевые слова: бабезиоз, пироплазмоз, собака, инвазирование восприимчивых животных, акантоцитоз, гипохромия, эритроциты, гемоглобин, ретикулоциты.

Keywords: babesiosis, pyroplasmosis, dog, invasion of susceptible animals, acanthocytosis, hypochromia, erythrocytes, hemoglobin, reticulocytes.

Введение

Домашние плотоядные в условиях урбанизированных территорий нередко оказываются источником возбудителя опасных для человека инфекционных и инвазионных болезней, борьба с которыми не может быть организована и эффективно проведена без своевременной и безошибочной диагностики.

В настоящее время наблюдается тенденция роста кровепаразитарных заболеваний среди мелких непродуктивных животных (бабезиоз, анаплазмоз). Наблюдается расширение ареала переносчика (иксодовый клещ), промежуточных хозяев (мышевидные грызуны, лисы, кабаны и др.) и самих возбудителей паразитарных болезней (*Babesia*, *Anaplasma*) [1, с.25, 26].

Бабезиоз (пироплазмоз) собак – природно-очаговое трансмиссивное кровепаразитарное заболевание, вызываемое простейшим паразитом *Babesia* (*Piroplasma*) *canis*.

Babesia canis имеет широкое распространение по всему земному шару. Ее размеры составляют: округлых одиночных форм – 2,1-4,5 мкм, парных грушевидных – 3,1-5,6 x 1,4-1,7 мкм. Различают многообразие форм паразита: округлая, амебовидная, веретеновидная, анаплазмозидная, грушевидная и другие. Все формы могут различно ассоциироваться в одном эритроците. Диагностической формой считается парная грушевидная форма, которая образует острый угол, а размеры ее больше или равны радиусу эритроцита.

Бабезиоз собак постоянно регистрируется на территории Российской Федерации. По данным многих авторов, на долю данного заболевания приходится от 14% до 18% от общего количества собак, которым были оказаны ветеринарные услуги [2, с. 37, 39].

Babesia canis с тремя подвидами. Учитывая генетическое своеобразие возможно подвид *B. canis rossii* следует рассматривать как отдельный вид *B. rossii*. Также на генетическом уровне различимы подвиды *B. canis canis*, *B. canis vogeli*, *B. canis presentii* (паразит кошек).

Babesia gibsoni – выделяют два основных изолята – азиатский, американский. *Babesia gibsoni* – мелкие паразиты размером 1-2,5 мкм (не более 1/8 диаметра эритроцита), овальные, реже грушевидные парные формы располагаются под прямым углом, обычно на периферии эритроцита.

Theileria annae – недавно описанный вид, близкий к *Babesia microti* (паразит грызунов). Отмечается на территории Испании. Морфологически не отличим от *Babesia gibsoni*.

Babesia equi – облигатные паразиты лошадей, однако есть случаи подтвержденные генетическими анализами заражения собак этим видом бабезий.

Промежуточными хозяевами являются собаки, лисы, шакалы, енотовидные собаки и другие представители семейства псовых (всего около 10 видов). Бабезии не имеют тканевой стадии, сразу после инокуляции в организм при присасывании клеща проникают в красные кровяные тельца. В эритроцитах они делятся, проходя ряд стадий: амебовидную, овальную, одноклеточную, двуклеточную. После разрушения эритроцита трофозоиты проникают в следующую клетку, цикл бесполого размножения повторяется. При питании кровью хозяев заражаются клещи.

Резервуаром возбудителя при этом могут служить не только плотоядные, но и сами популяции клещей, в которых возбудитель сохраняется за счет трансовариальной и трансфарной передачи. Циркуляция возбудителя в синантропных очагах поддерживается за счет большого числа паразитоносителей – переболевших животных. Особенно высока доля таких животных среди беспризорных собак.

Доказан трансплацентарный путь передачи потомству. Кроме того, клещи способны проникать в дома и квартиры с землей для цветов, различными предметами и на других животных и человеке [3, с. 1].

Клинические проявления возникают, когда число пораженных эритроцитов достигает 3-5%.

При разрушении эритроцитов в кровь попадают продукты жизнедеятельности паразитов и гетерогенные протеины, что обуславливает мощную пирогенную реакцию и другие общетоксические проявления. Нарастающая анемия сопровождается выраженной тканевой гипоксией и нарушениями микроциркуляции. В почечных капиллярах оседают клеточные оболочки («тени») эритроцитов и свободный гемоглобин, что приводит к развитию гематурии и острой почечной недостаточности [4, с. 182].

Собаки разных пород восприимчивы к бабезиозу в одинаковой степени. Следует учитывать только некоторые различия в экстенсивности и интенсивности инфекации иксодовыми клещами собак гладкошерстных и длинношерстных пород, что, как следствие, может обуславливать особенности эпизоотического процесса при бабезиозе. Более часто клещевая инфекация обнаруживается у собак гладкошерстных пород (русская пегая гончая, мопс, чи-хуа-хуа) и у метисов, беспородных. Сверхострая форма бабезиоза отмечена у собак пород лабрадор, восточно-европейская овчарка и спаниель.

Тяжелое течение бабезиоза у молодых собак 1-2 лет часто обусловлено отсутствием нестерильного иммунитета, а у животных старше 15 лет – возрастными физиологическими особенностями иммунной системы (редукцией тимуса), или приобретенными иммунодефицитными состояниями, первичными хронически протекающими инфекционными болезнями.

Результаты гематологических и биохимических исследований показывают, что у собак при тяжелой форме бабезиоза наблюдаются эритропения, снижение уровня гемоглобина, гематокрита, тромбоцитов, лейкоцитоз, увеличение концентрации в крови билирубина (в 3-25 раз), мочевины (1,5-5), креатинина (1,2-3), уменьшение содержания глюкозы (на 15-50%). При средней и легкой степени тяжести заболевания вышеуказанные гематологические и биохимические изменения у собак выражены меньше [5, с. 417].

Считается, что внутриклеточный гемолиз наносит организму больше вреда, чем внутрисосудистый, т.к. мембраны эритроцитов, свободно циркулирующие по кровотоку, вызывают рассеянную интраваскулярную коагуляцию. Фрагменты мембран эритроцитов могут разрушать ренальный эпителий.

Довольно часто бабезиоз собак протекает в сочетании с лептоспирозом, гепатитом, эрлихиозом (*Ehrlichia canis*), дирофиляриозом (*Dirofilaria immitis*), риккетсиозом [6, с. 43,44].

При исследовании крови собак на бабезиоз (пироплазмоз) в окрашенных мазках крови иногда выявляется возбудитель дирофиляриоза [7, с. 58].

Ряд исследователей отмечают поражение собак в природных очагах микстинвазией, состоящих из трех видов бабезий – *Babesia canis*, *Babesia rossi* и *Babesia vogeli* [8, с. 128].

Цели и задачи

Основной целью исследования было определено влияние развития бабезий в эритроцитах собак на морфологические показатели клеток крови.

Так как бабезии поражают здоровые эритроциты, главной задачей исследований было выявить морфологические изменения, возникающие в эритроцитах крови при интенсивном развитии бабезиоза у собак.

Объекты и методы исследования

Объектами исследований являлась кровь восприимчивых животных, доставляемая в ветеринарный центр АверсVet.

В качестве основного метода исследований использовалась микроскопия окрашенных азур-эозином мазков крови с использованием набора для окрашивания LEUCODIF 200 (Чехия) под разным увеличением.

Для микроскопии применялся тринокулярный микроскоп Микромед 3 вар. 3-20. Микроскоп рассчитан на длину тубуса «бесконечность», объективы стандарта DIN, парфокальная высота объективов 45 мм.

Для изготовления микрофотографий применялся видеоокуляр TourCam 5.1 MP с цифровой CMOS (КМОП) камерой на базе сенсора Aptina MT9T001.

Исследовательская часть

При проведении лабораторных исследований на бабезиоз (пироплазмоз) собак было установлено, что на территории города разграничение сезонности весна-осень теряет свою актуальность и регистрируется в период с середины мая до середины октября.

Развитие заболевания «классическое» – после укуса клеща небольшой инкубационный период (от 3 до 7 дней) до появления клинических признаков (общее угнетение, повышение температуры, гематурия).

В эритроцитах происходит бесполое размножение бабезий делением каждой на 2-4 особи. Бабезии имеют различную форму и размеры, чаще характерны кольцевые формы, располагающиеся вдоль стенок эритроцита (Рисунок 1). Пары бабезий образуют грушевидные формы, которые имеют диагностическое значение в постановке диагноза.

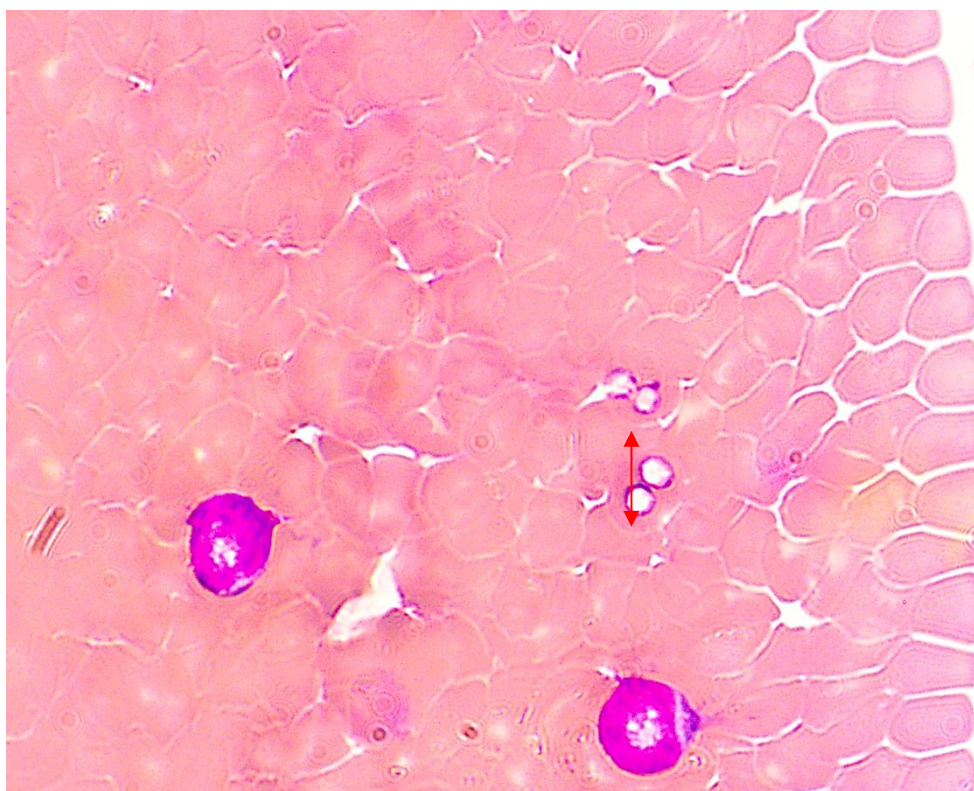


Рисунок 1. Размножение бабезий в эритроцитах –
(эритроциты собаки, окраска Азур-Эозином, увел. x 100)

Разрушение эритроцитов происходит в паренхиме селезенки и печени.

У животных развивается аутоиммунная гемолитическая анемия, связанная с нарушением структуры мембраны эритроцитов. В этот период на поверхности эритроцитов появляются выпячивания различной величины, на разном расстоянии друг от друга, что обусловлено изменением электроотрицательного заряда на оболочке эритроцита. Такой характер изменения формы эритроцита называется акантоцитоз (Рисунок 2).

Тканевые макрофаги являются активными фагоцитами и утилизируют акантоцитозные эритроциты как чужеродные агенты, что увеличивает процент распада эритроцитов в венозном русле организма животного. При этом в большом объеме высвобождается глобулярный белок – гемоглобин, который в полном объеме не связывается в печени в уробилиноген, а переходит в метгемоглобин и выводится почками, окрашивая мочу в красный цвет.

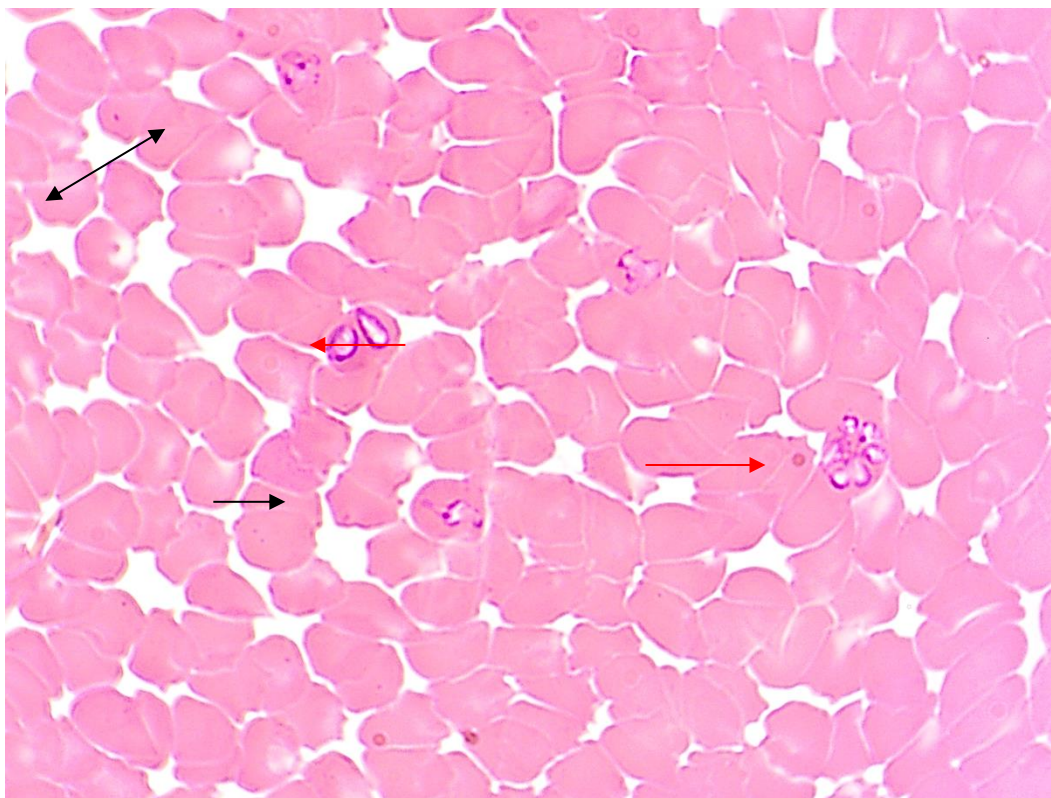


Рисунок 2. Гипохромия и акантоцитоз эритроцитов при бабезиозе (эритроциты собаки, окраска Азур-Эозином, увел. x 100) (черные стрелки), бабезии внутри эритроцитов (красные стрелки)

При этом необходимо отметить, что бабезия при проникновении в эритроцит для дальнейшего размножения не выбирает видоизмененный эритроцит, а стремится занять здоровый, правильной формы с четким контуром и нормальным поверхностным натяжением оболочки. Это связано с тем, что паразит (бабезия) получает питательные вещества, находясь внутри эритроцита, которые попадают внутрь клетки крови путем осмоса, поэтому эритроциты с измененной плотностью их «не интересуют».

Гипохромия, возникающая при пироплазмозе, по результатам лабораторных гематологических исследований объясняется пониженным содержанием гемоглобина в эритроците (Рисунок 2). В это же время сосудистом русле появляются незрелые формы эритроцитов – ретикулоциты, что свидетельствует о возникновении регенеративного сдвига в процессе кроветворения.

Заключение

Проведенными лабораторными исследованиями установлено, что на территории города разграничение сезонности весна-осень теряет свою актуальность и болезнь регистрируется у собак в период с середины мая до середины октября.

У животных развивается аутоиммунная гемолитическая анемия, связанная с нарушением структуры мембраны эритроцитов. В этот период на поверхности эритроцитов появляются выпячивания различной величины и развивается акантоцитоз.

Тканевые макрофаги активно фагоцитируют акантоцитозные эритроциты как чужеродные агенты, что увеличивает распад эритроцитов в венозном русле.

В результате гематологических исследований установлена гипохромия эритроцитов, характеризующаяся пониженным содержанием гемоглобина в эритроците. В это же время сосудистом русле появляются незрелые формы эритроцитов – ретикулоциты, что свидетельствует о возникновении регенеративного сдвига в процессе кроветворения.

Список литературы:

1. Фадеева А. Н., Рожина О. И. Проявление заболеваемости собак в условиях урбанизированных территорий // Вестник Нижегородской ГСХА, 2015. №1 (5). С. 25-28.
2. Самойловская Н. А., Успенский А. В., Новосад Е. В., Гулюкин Е. А. и др. Гемоспориозы сельскохозяйственных, домашних и диких животных на территории Российской Федерации // Российский паразитологический журнал. 2015. №3 (33). С. 37-44.
3. Коняев С. В. Бабезиоз собак // Мир ветеринаров, 18.12.2015. Режим доступа: <http://www.veterinars.com/parazitologiya/babeziroz-sobak.html> (дата обращения 12.11.2017).
4. Дехно М. А., Самойлова Е. С. Оценка сопряженности воспалительного процесса в почках с гематологическими показателями при бабезиозе собак // Ученые записки Казанской государственной академии ветеринарной медицины им. Н. Э. Баумана. 2011. Т. 207. С. 182-186.
5. Новак М. Д., Никулина О. Ю., Енгашев С. В. Методические положения по диагностике, лечению и профилактике бабезиоза собак в Центральном районе Российской Федерации // Российский паразитологический журнал. 2016. Т. 37. С. 414-420.
6. Белименко В. В., Заблоцкий В. Т., Саруханян А. Р., Христиановский П. И. Бабезиоз собак // Российский ветеринарный журнал. Мелкие домашние и дикие животные. 2012. №2. С. 42-46.
7. Мезенцев С. В., Мезенцева Н. Д. Диагностика дирофиляриоза собак // Бюллетень науки и практики. 2017. №11 (24). С. 57-64. DOI: 10.5281/zenodo.1048297.
8. Егоров Д. С., Баландина В. Н., Крючкова Е. Н. и др. Бабезиозы собак в Верхневолжье // Теория и практика борьбы с паразитарными болезнями. 2015. №16. С. 128-129.

References:

1. Fadeeva, A. N., & Rozhina, O. I. (2015). Proyavlenie zaboлеваemosti sobak v usloviyakh urbanizirovannykh territorii. *Vestnik Nizhegorodskoi GSKHA*, (1), 25-28. (in Russian)
2. Samoilovskaya, N. A., Uspenskii, A. V., Novosad, E. V., Gulyukin, E. A., & al. (2015). Gemosporidiozy selskokhozyaistvennykh, domashnikh i dikikh zhivotnykh na territorii Rossiiskoi Federatsii. *Rossiiskii parazitologicheskii zhurnal*, (3), 37-44. (in Russian)
3. Konyaev, S. V. Babeziroz sobak. *Mir veterinarov*, 18.12.2015. Available at: <http://www.veterinars.com/parazitologiya/babeziroz-sobak.html>, accessed 12.11.2017). (in Russian)
4. Dekhno, M. A., & Samoilova, E. S. (2011). Otsenka sopryazhennosti vospalitel'nogo protsessa v pochkakh s gematologicheskimi pokazatelyami pri babeziroze sobak. *Uchenye zapiski*

Kazanskoi gosudarstvennoi akademii veterinarnoi meditsiny im. N. E. Baumana, 207, 182-186. (in Russian)

5. Novak, M. D., Nikulina, O. Yu., & Engashev, S. V. (2016). Metodicheskie polozheniya po diagnostike, lecheniyu i profilaktike babezioza sobak v Centralnom raione Rossiiskoi Federatsii. *Rossiiskii parazitologicheskii zhurnal*, 37, 414-420. (in Russian)

6. Belimenko, V. V., Zablotskii, V. T., Sarukhanyan, A. R., Khristianovskii, P. I. (2012). Babezioz sobak. *Rossiiskii veterinarnyi zhurnal. Melkie domashnie i dikiye zhivotnye*, (2), 42-46.

7. Mezencev, S., & Mezenceva, N. (2017). Diagnosis of heartworm in dogs. *Bulletin of Science and Practice*, (11), 57-64. doi:10.5281/zenodo.1048297.

8. Egorov, D. S., Balandina, V. N., Kryuchkova, E. N., & al. (2015). Babeziozy sobak v Verkhnevolzhie. *Teoriya i praktika borby s parazitarnymi boleznyami*, (16), 128-129. (in Russian).

*Работа поступила
в редакцию 07.12.2017 г.*

*Принята к публикации
12.12.2017 г.*

Ссылка для цитирования:

Мезенцев С. В., Мезенцева Н. Д. Изменения эритроцитов при бабезиозе // Бюллетень науки и практики. Электрон. журн. 2018. Т. 4. №1. С. 101-107. Режим доступа: <http://www.bulletennauki.com/mezentsev-mezentseva> (дата обращения 15.01.2018).

Cite as (APA):

Mezencev, S., & Mezenceva, N. (2018). Red blood cell change at babesiosis. *Bulletin of Science and Practice*, 4, (1), 101-107