

HEPATOTOKSISITAS EKSTRAK DAUN BABADOTAN (*AGERATUM CONYZOIDES*) PADA TIKUS PERCOBAAN

YULVIAN SANI¹, SAUMITIRA BUSTAMI², dan AISJAH GIRINDRA²

¹ Balai Penelitian Veteriner
Jalan R.E. Martadinata 30, P.O. Box 151, Bogor 16114, Indonesia

² FMIPA - Institut Pertanian Bogor
Jalan. Raya Padjadjaran, Bogor 16151, Indonesia

(Diterima dewan redaksi 1 Mei 1997)

ABSTRACT

SANI, Y., S. BUSTAMI, dan A. GIRINDRA. 1998. The hepatotoxicity of *Ageratum conyzoides* leaf in experimental rats. *Jurnal Ilmu Ternak dan Veteriner* 3 (1): 63-70.

Five extracts were obtained from *Ageratum conyzoides* leaf extracted in methanol-water (4:1). They were neutral extract (in ethyl acetate), moderately polar extract (in chloroform); basic extract (in chloroform-methanol), polar extract (in methanol), and filtrate. Three extracts were tested biologically and the moderately polar extract was found to be most toxic for female Wistar rats. While the toxicity of neutral extract was mild and other extracts were non-toxic. Therefore, the moderately polar extract was investigated for the hepatotoxicity effects in the present study. Intragastric dosing of this extract in rats has caused mortality with clinical signs of weakness, low activity and death. Pathological examination showed mottling on the capsular surface of liver. Microscopically showed anisokaryosis, megalocytosis, bile duct cells proliferation and necrosis. Multiple dosing of this extract may lead to liver and lung injury showing anisokaryosis, megalocytosis, bile duct cells proliferation, centrilobular necrosis, vacuolisation, mitotic figures and mononuclear cells infiltration in the liver and epithelialisation of alveolar walls, thickening of alveolar walls and oedema in the lungs. Liver regeneration occurred 7 days after the last dosing showing mitotic figures and return to the normal structure of liver. The average body weight gain reduced during the first 3 weeks of intoxication from 127.6 g. on predosing to 120.4 g. on week-3 followed by an increased on body weight until the last experiment to 130.8 g. when dosing of extract was terminated. There was an increased of alanine amino transferase (ALAT) during the first 2 days after dosing from 14.6 IU/l to 23.0 IU/l and reduced at the following days to 7.5 IU/l at day-5 after dosing. Dosing with retrorsin has caused an increased in ALAT consistently during the first 5 days to 8.7 IU/l. The activity of aspartate amino transferase (ASAT) reduced during the first 3 days after dosing with the extract from 29.2 IU/l to 15.1 IU/l and from 15.9 IU/l to 8.9 IU/l with retrorsin, but both enzymes appeared higher than control rats. The analysis of toxic compound in *A. conyzoides* leaf showed that the Rf value was similar to retrorsin showing the leaf containing pyrrolizidine alkaloid compounds.

Keywords: *Ageratum conyzoides*, retrorsine, pathology, regeneration, liver, lungs

ABSTRAK

SANI, Y., S. BUSTAMI dan A. GIRINDRA. 1998. Hepatotoksisitas ekstrak daun babadotan (*Ageratum conyzoides*) pada tikus percobaan. *Jurnal Ilmu Ternak dan Veteriner* 3 (1): 63-70.

Sebanyak 5 jenis ekstrak telah diperoleh dari daun babadotan segar yang diekstraksi dengan pelarut metanol : air (4:1) yaitu ekstrak netral (larut dalam etil asetat), polar moderat (larut dalam khloroform), basa (larut dalam khloroform-metanol), ekstrak polar (larut dalam metanol) dan residu (filtrat). Tiga di antaranya telah diuji secara biologis pada tikus betina Wistar dan ekstrak polar moderat disimpulkan sebagai ekstrak yang paling toksik yang dapat menimbulkan kematian pada tikus percobaan. Sementara itu, ekstrak netral menunjukkan derajat toksisitas yang rendah dan ekstrak lain tidak toksik pada tikus percobaan. Oleh karena itu, ekstrak polar moderat digunakan untuk mempelajari senyawa hepatotoksisitas pada penelitian ini. Pemberian ekstrak tersebut secara intragastrik telah menimbulkan kematian pada tikus dengan gejala klinis lemah, lesu, bulu kusam dan kematian. Secara patologis terlihat bahwa organ hati mengalami bintik-bintik keputihan (*mottling*) pada permukaan kapsular. Secara mikroskopis menunjukkan ukuran inti tidak seragam (*anisokariosis*), megalositosis, proliferasi sel saluran empedu dan nekrosis sel hati. Pemberian ekstrak babadotan secara berulang dengan dosis bertingkat menimbulkan perubahan pada jaringan hati dan paru-paru seperti anisokaryosis, megalositosis, proliferasi sel saluran empedu, nekrosis bagian centrilobular, vakuolisasi, badan-badan mitotik (*mitotic figure*) dan infiltrasi sel mononuklear pada jaringan hati serta epitelialisasi alveolar, penebalan dinding alveolar dan oedema pada paru-paru. Regenerasi jaringan hati terjadi 7 hari setelah penghentian pemberian ekstrak yang ditandai dengan timbulnya *mitotic figure* dan kembalinya struktur jaringan hati kepada bentuk normalnya. Rataan bobot badan menurun selama 3 minggu pertama dari 127,6 g. sebelum pemberian ekstrak menjadi 120,4 g. pada akhir minggu

ke-3 yang diikuti dengan kenaikan bobot badan sampai akhir percobaan sebesar 130,8 g. setelah penyuntikan dihentikan. Sementara itu aktivitas enzimatis *alanine amino transferase* (ALAT) meningkat selama 2 hari pertama setelah penyuntikan dari 14,6 IU/l menjadi 23,0 IU/l serta menurun secara bertahap pada hari berikutnya hingga 7,5 IU/l pada hari ke-5 hingga akhir percobaan. Sementara itu pemberian senyawa retrorsin menimbulkan peningkatan aktivitas ALAT secara konsisten selama 5 hari pertama sebesar 8,7 IU/l. Aktivitas enzim *aspartate amino transferase* (ASAT) menurun selama 3 hari pertama setelah penyuntikan ekstrak babadotan dari 29,2 IU/l menjadi 15,1 IU/l dan retrorsin dari 15,9 IU/l menjadi 8,9 IU/l. Tetapi tingkatan kedua enzim tersebut masih berada di atas tingkatan enzimatis pada kelompok kontrol. Demikian pula halnya dengan aktivitas ASAT yang menurun selama 3 hari pertama dari 29,3 IU/l menjadi 15,1 IU/l pada kelompok ekstrak daun babadotan dan 15,9 IU/l menjadi 8,9 IU/l pada kelompok senyawa retrorsin, tetapi lebih tinggi daripada kelompok kontrol. Analisis kandungan senyawa toksik babadotan menunjukkan nilai refraktori cahaya (*R_f*) yang sama dengan nilai retrorsin, sehingga diperkirakan daun babadotan mengandung gugusan pirolizidin alkaloida.

Kata kunci: *Ageratum conyzoides*, retrorsin, patologi, regenerasi, hati, paru-paru

PENDAHULUAN

Ageratum conyzoides (babadotan) adalah sejenis tanaman perdu yang tumbuh di daerah basah dan berawa. Tanaman ini termasuk ke dalam famili *Asteraceae* dan banyak dijumpai tumbuh di berbagai daerah di Indonesia. Secara umum tanaman ini memiliki rasa yang pahit dan mengeluarkan aroma yang kurang sedap sehingga kurang diminati oleh ternak sebagai pakan hijauan. Namun, keracunan dapat terjadi apabila ternak dalam keadaan lapar mengkonsumsi tanaman tersebut, terutama setelah mengalami perjalanan yang jauh dan lokasi yang baru tersebut tidak memiliki pakan hijauan yang memadai.

STOLTZ dan MURDIATI (1986) melaporkan bahwa keracunan tanaman beracun pernah terjadi di daerah Sumatera Utara pada sejumlah sapi yang baru didatangkan dari luar propinsi. Sapi tersebut mengalami kematian setelah mengkonsumsi hijauan yang tersedia di lokasi penampungan. Sirosis hati merupakan kelainan utama yang dijumpai pada hampir keseluruhan ternak yang mati. Sementara itu, babadotan diduga merupakan salah satu penyebab keracunan pada ternak tersebut di samping beberapa tanaman lainnya. Beberapa penelitian telah pula dilaksanakan untuk mempelajari toksisitas tanaman ini. Sekelompok tikus Wistar diberi diet yang mengandung tanaman babadotan sebesar 10-30% setiap hari secara laboratorik menunjukkan perubahan pada jaringan hatinya secara konsisten (SANI dan STOLTZ, 1993). Perubahan histopatologis umumnya terlihat berupa anisokariosis sel hati, megalositosis dan proliferasi sel saluran empedu (SANI dan STOLTZ, 1993; SANI dan BAHRI, 1994).

Analisis kandungan senyawa toksik yang menimbulkan kerusakan pada jaringan hati akibat tanaman ini belum pernah dilaporkan. RÖDER dan WIEDENFELD (1991) mencoba untuk mengidentifikasi senyawa toksik daun babadotan secara kimiawi dan melaporkan, bahwa tanaman tersebut mengandung senyawa pirolizidin alkaloida dengan struktur kimia berupa *lycopsamin* dan *echinatin*. Kedua senyawa

tersebut bersifat toksik terhadap serangga *Lepidoptera*. Namun, senyawa aktif daun babadotan penyebab kerusakan hati belum diketahui. Oleh karena itu, penelitian ini dilakukan untuk mempelajari senyawa aktif daun babadotan yang bersifat hepatotoksik melalui ekstraksi dan uji biologis pada tikus betina Wistar.

MATERI DAN METODE

Tanaman babadotan (*Ageratum conyzoides*)

Tanaman babadotan (*A. conyzoides*) yang sedang berbunga dikoleksi pada pagi hari pukul 7:00 WIB di Desa Cimanglid, Kabupaten Bogor. Daun babadotan dipisahkan dari tangkainya dan dibawa langsung tanpa penundaan ke laboratorium untuk dibersihkan dengan air. Selanjutnya disimpan pada suhu -30°C di dalam sebuah refrigerator sampai digunakan untuk proses ekstraksi.

Ekstraksi daun babadotan

Ekstraksi dilakukan berdasarkan dua metode yang berbeda untuk menentukan fraksi aktif dari daun babadotan segar yaitu metode ekstraksi umum (HARBORNE, 1984) dan metode ekstraksi khusus senyawa pirolizidin alkaloida (CULVENOR *et al.*, 1981). Sebanyak 250 g. bobot basah daun babadotan yang telah dipotong halus diekstraksi di dalam pelarut metanol:air (4:1) pada volume 2.500 ml (HARBORNE, 1984) selama 1-2 jam dan selanjutnya disaring untuk ekstraksi secara bertahap sampai diperoleh 5 fraksi yang berbeda dari daun babadotan, antara lain: (1) ekstrak netral, (2) ekstrak polar moderat, (3) ekstrak basa, (4) ekstrak metanol (bersifat polar) dan (5) filtrat yang mengandung serat kasar. Masing-masing ekstrak yang diperoleh dilakukan uji biologis terhadap 2 ekor tikus betina Wistar yang diberikan secara intragastrik untuk mengetahui toksisitasnya.

Sementara itu ekstraksi khusus untuk mengetahui kandungan senyawa pirolizidin alkaloida dilakukan dengan mengikuti metode CULVENOR *et al.* (1981).

Sebanyak 100 g daun babadotan diekstraksi dengan metanol panas ($t \leq 40^\circ\text{C}$) sebanyak 3 kali pengulangan dan didekantasi. Filtrat dikeringkan dengan rotoevaporator dan diekstraksi dengan penambahan H_2SO_4 0,1 N. Larutan tersebut selanjutnya disaring dan dievaporasi dengan rotoevaporator dan filtrat dibagi menjadi dua bagian yang sama banyak. Bagian pertama ditambahkan H_2SO_4 2N dan selanjutnya dibasakan dengan penambahan NH_3 pekat hingga mencapai pH 10. Bagian kedua ditambahkan dengan Zn secara bertahap setiap setengah jam, dan diaduk selama ± 4 jam. Selanjutnya dengan cara yang sama seperti bagian terdahulu dibasakan dengan penambahan NH_3 pekat hingga mencapai pH 10. Kepada masing-masing bagian ditambahkan $(\text{NH}_4)_2\text{SO}_4$ anhidrat lalu disaring. Kemudian larutan ini diekstraksi dengan CHCl_3 sebanyak 3 kali. Pemisahan senyawa alkaloida dilakukan terhadap kedua fraksi tersebut dengan menggunakan kromatografi lapisan tipis (*thin layer chromatography*, TLC) dengan menggunakan pelarut pengemban khloroform:heksana:etil asetat (7:2:1) pada plat khusus alkaloida DC *alufolien Kieselgel*. Standar yang digunakan sebagai pembanding adalah senyawa alkaloida retrorsin. Nilai R_f ditentukan berdasarkan perbandingan R_f standar dan sampel yang diamati dari noda berwarna orange dari pereaksi Dragendorff.

Uji biologis ekstrak aktif daun babadotan

Untuk seleksi ekstrak aktif daun babadotan dilakukan uji pendahuluan terhadap 5 jenis ekstrak yang diperoleh dari metode HARBORNE (1984) pada 9 ekor tikus Wistar betina, kecuali untuk ekstrak polar dan filtrat yang pada penelitian terdahulu telah menunjukkan tidak toksik untuk hewan percobaan. Masing-masing ekstrak diberikan secara intragastrik kepada 2 ekor tikus dan toksisitas diamati berdasarkan gejala klinis dan mortalitas yang dijumpai pada hewan perlakuan selama 72 jam setelah penyuntikan. Nekropsi dilakukan terhadap seluruh hewan baik yang mengalami kematian selama pengamatan maupun pada akhir percobaan. Hewan yang hidup diterminasi 72 jam setelah penyuntikan di bawah anestesia ringan dengan dietil eter yang diikuti dengan eksanguinasi pada kedua pembuluh darah besar arteri dan vena jugularis. Jaringan hati dan beberapa jaringan lain seperti jantung, ginjal, paru-paru, usus serta limpa dikoleksi dan difiksasi dengan *buffered neutral formalin* 10% yang selanjutnya diwarnai dengan pewarna hematoksilin eosin untuk pemeriksaan mikroskopik. Fraksi yang paling toksik yang menimbulkan angka kematian tertinggi atau menimbulkan gejala keracunan paling parah dipilih sebagai ekstrak yang akan digunakan untuk mempelajari senyawa hepatotoksik daun babadotan pada tikus Wistar betina.

Dosis toksik antara ditentukan pada 12 ekor tikus yang dibagi sama banyak menjadi 4 kelompok, diberi fraksi aktif terseleksi secara intragastrik dengan dosis tunggal masing-masingnya sebesar 0,5; 0,7; 1,0 dan 1,4 mg/ekor. Dosis toksik antara ditentukan berdasarkan mortalitas yang pertama kali timbul pada dosis terendah atau kelainan patologis yang paling parah yang ditimbulkan pada dosis yang terendah setelah penyuntikan. Pengamatan dosis antara dilakukan selama 7 hari setelah penyuntikan dan nekropsi dilakukan terhadap seluruh hewan perlakuan baik yang dijumpai mati selama pengamatan maupun yang diterminasi pada akhir pengamatan untuk pemeriksaan makroskopik dan mikroskopik.

Selanjutnya, sebanyak 42 ekor tikus Wistar betina dibagi menjadi dua kelompok, yaitu 14 ekor kelompok kontrol dan 28 ekor kelompok perlakuan. Kelompok perlakuan dibagi sama banyak menjadi 2 subkelompok yang masing-masingnya diberi senyawa retrorsin dan fraksi aktif daun babadotan secara intragastrik. Fraksi aktif daun babadotan diberikan setiap hari selama seminggu berturut-turut sebesar 1,4 mg/ekor dan ditingkatkan setiap minggu sebanyak 1,4 mg/ekor selama 3 minggu sehingga dosis akhir mencapai 4,2 mg/ekor. Sementara itu, senyawa retrorsin diberikan kepada 14 ekor tikus perlakuan lainnya dengan cara yang sama.

Sedikitnya 2 ekor tikus dari masing-masing subkelompok diterminasi di bawah anestesia ringan dietil eter yang diikuti dengan eksanguinasi pada kedua pembuluh darah besar arteri dan vena jugularis pada hari ke - 0, 1, 2, 3, 5, 7 dan 14 hari setelah penyuntikan untuk dinekropsi dan koleksi sampel darah. Sampel darah dikoleksi dari setiap tikus yang diterminasi untuk diperiksa terhadap aktivitas enzimatis ASAT dan ALAT. Beberapa organ seperti jaringan hati, ginjal, paru-paru dan limpa dikoleksi untuk pemeriksaan histopatologik. Kelompok kontrol tidak diberi senyawa standar dan fraksi aktif daun babadotan, tetapi diberi pakan normal secara *ad libitum* selama percobaan.

Analisis kimiawi fraksi aktif daun babadotan

Kandungan alkaloid di dalam daun babadotan dianalisis mengikuti metode ekstraksi yang disampaikan oleh CULVENOR *et al.* (1981). Sebanyak 100 gram daun babadotan segar diekstraksi di dalam metanol hangat ($t \leq 40^\circ\text{C}$) sebanyak 3 kali ekstraksi. Setelah didekantasi dan penguapan, filtrat diekstraksi dengan larutan H_2SO_4 0,1N dan dikeringkan dengan menggunakan rotoevaporator. Selanjutnya, filtrat dibagi sama banyak menjadi dua bagian yang kepada masing-masing bagian ditambahkan H_2SO_4 pekat hingga mencapai 2N. Salah satu bagian dari ekstrak tersebut ditambah dengan Zn. Setelah pengasaman kedua filtrat

tersebut dibasakan dengan NH_3 pekat hingga mencapai pH 10. Selanjutnya ditambah $(\text{NH}_4)_2\text{SO}_4$ anhidrat dan diekstraksi dengan pelarut khloroform sebanyak 3 kali dan dikeringkan dengan menggunakan rotoevaporator. Senyawa alkaloida di dalam daun babadotan dianalisis dengan menggunakan TLC dan pengemban khloroform : heksana : etil asetat (7:2:1) pada plat khusus untuk alkaloida DC *alufolien Kieselgel* dan standar retrorsin. Pewarnaan untuk menentukan senyawa tersebut dilakukan dengan menggunakan pewarnaan Dragendorff.

HASIL

Ekstraksi dan analisis senyawa toksik daun babadotan

Dari 250 g daun babadotan segar yang diekstraksi dengan pelarut metanol:air (4:1) diperoleh sebanyak 5 jenis fraksi yaitu 0,98 g (0,39%) ekstrak neutral; 0,78 g (0,31%) ekstrak polar moderat; 0,18 g (0,07%) ekstrak basa; 0,07 g (0,03%) ekstrak polar; dan 247,09 g (99,2%) residu. Oleh karena itu pemberian ekstrak tersebut dilakukan pada dosis sebesar 0,49 mg/250 g ekstrak etil asetat; 0,20 mg/250 g ekstrak khloroform; 0,07 mg/250 g ekstrak khloroform-metanol secara intragastrik masing-masing kepada 2 ekor tikus dengan bobot badan antara 100-200 g. Berdasarkan pengujian terdahulu ekstrak polar dan filtrat diketahui tidak toksik untuk tikus, maka kedua ekstrak tersebut tidak diuji pada penelitian ini.

Hasil pengamatan menunjukkan bahwa fraksi khloroform menimbulkan kematian selama 3 hari setelah penyuntikan. Kematian tercepat terjadi 24 jam setelah penyuntikan dengan gejala klinis berupa lemah, lesu, pucat, penurunan aktivitas serta bulu berdiri dan kusam. Secara patologis, kelainan pada organ hati merupakan perubahan patologis yang konsisten pada setiap tikus berupa pembengkakan, peningkatan konsistensi jaringan apabila dipalpasi dan bentuk-bentuk granular pada bidang permukaan kapsular. Pemeriksaan mikroskopik dijumpai nekrosis sentrolobular dan vakuolisasi sel hati. Paru-paru mengalami penebalan pada dinding alveolar, oedema pulmonum yang ringan dan pneumonia. Satu dari 2 ekor tikus yang disuntik dengan ekstrak etil asetat mengalami kematian 3 hari setelah penyuntikan tanpa gejala klinis yang spesifik. Di lain pihak, gejala keracunan tidak dijumpai pada ekstrak khloroform-metanol yang dengan itu seluruh hewan percobaan bertahan hidup hingga akhir pengamatan tanpa menunjukkan kelainan klinis dan patologis. Oleh karena itu, diperkirakan bahwa senyawa toksik daun babadotan berada di dalam ekstrak khloroform atau larut di dalam pelarut khloroform. Hasil pengujian biologis ekstrak daun babadotan diilustrasikan pada Tabel 1.

Selanjutnya analisis senyawa aktif pirolizidin alkaloida pada daun babadotan dilakukan melalui ekstraksi dengan pelarut khloroform (CULVENOR *et al.*, 1981). Senyawa alkaloida dianalisis dengan menggunakan TLC dengan membandingkan senyawa standar retrorsin yang diwarnai dengan pewarna Dragendorff. Dari 100 g daun babadotan segar diperoleh 2 fraksi yang berbeda, yaitu fraksi-1 di dalam H_2SO_4 dan fraksi-2 di dalam Zn yang masing-masingnya sebanyak 0,001 g (0,001%) bobot basah. Analisis senyawa alkaloida pada TLC menunjukkan bahwa rata-rata nilai R_f dari kedua fraksi tersebut mencapai 0,74 (fraksi-1) dan 0,64 (fraksi-2). Secara keseluruhan nilai R_f dari kedua fraksi mencapai 0,69 yang memiliki nilai yang sama dengan senyawa retrorsin, yaitu 0,69.

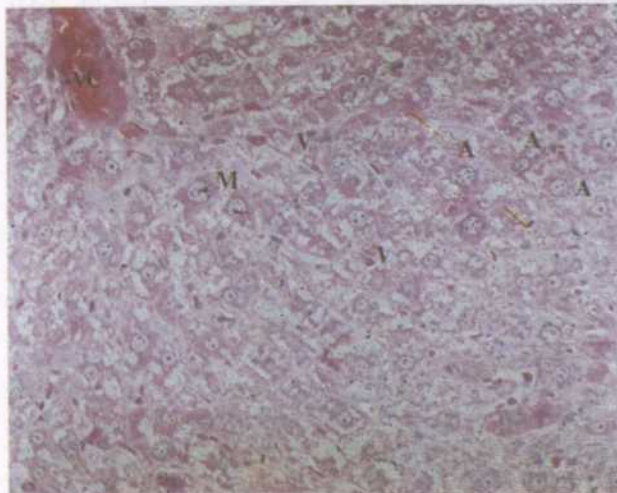
Hepatotoksisitas ekstrak daun babadotan

Sebanyak 14,3 g ekstrak kasar telah diperoleh dari 450 g daun babadotan segar yang diekstrak dengan pelarut khloroform dan digunakan untuk mempelajari hepatotoksisitas pada hewan percobaan. Ekstrak ini selanjutnya disuntikkan secara intragastrik masing-masing sebesar 0,5; 0,7; 1,0 dan 1,4 mg/ekor kepada 3 ekor tikus percobaan. Sebanyak 1 dari 3 ekor tikus yang diberi ekstrak daun babadotan sebesar 1,0 mg/ekor menimbulkan kematian 3 hari setelah penyuntikan dengan gejala klinis yang sama dengan pengamatan terdahulu, yaitu lesu, lemah, penurunan aktivitas dan bulu kusam. Secara makroskopis terlihat keputihan, pembengkakan dan bintik-bintik pada permukaan kapsular hati serta oedema pulmonum. Organ lain tidak menunjukkan perubahan patologis yang spesifik. Kerusakan jaringan hati pada umumnya berupa vakuolisasi, anisokariosis, megalositosis, proliferasi sel saluran empedu dan infiltrasi sel mononuklear. Sementara itu, epitelialisasi terkadang dijumpai pada alveolar paru-paru. Apabila dosis penyuntikan ditingkatkan menjadi 1,4 mg/ekor, maka 2 dari 3 ekor tikus mengalami kematian beberapa hari setelah pemberian ekstrak dengan gejala klinis yang lebih parah. Secara makroskopis dan mikroskopis, perubahan yang konsisten juga dijumpai pada jaringan hati dan paru-paru. Pada dosis yang lebih rendah tidak dijumpai mortalitas dan perubahan patologis selama pengamatan sehingga dosis toksik antara untuk ekstrak daun babadotan ini disimpulkan berkisar antara 1,0 - 1,4 mg/ekor.

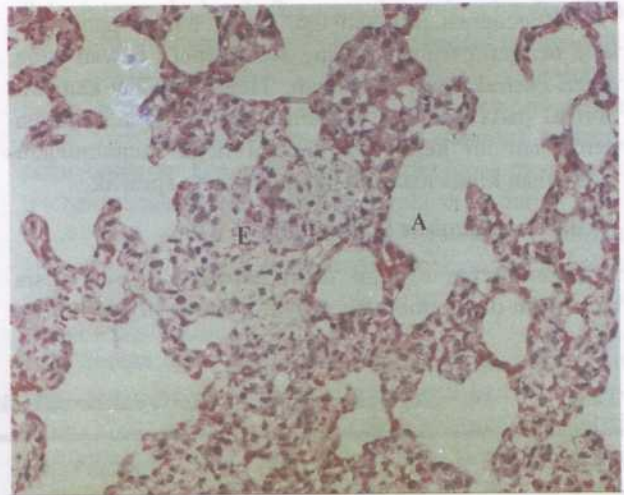
Sehubungan dengan hanya 1 ekor tikus dijumpai mati pada dosis tunggal sebesar 1,0 mg/ekor, maka untuk pemberian ekstrak secara berulang dilakukan dengan dosis awal sebesar 1,4 mg/ekor, yang kemudian ditingkatkan dua kali pada minggu berikutnya selama 3 minggu. Pemberian ekstrak daun babadotan setiap hari menimbulkan penurunan rata-rata bobot badan dari 127,6 g pada awal percobaan menjadi 126,4 g setelah 3

minggu. Penurunan bobot badan tersebut terjadi secara beraturan sesuai dengan tingkatan dosis yang diberikan yaitu menjadi 124,3 g pada dosis 1,4 mg/ekor/ hari selama minggu ke-1, 120,4 g pada dosis 2,8 mg/ekor/ hari selama minggu ke-2 dan meningkat menjadi 126,4 g pada dosis 4,2 mg/ekor/hari selama minggu ke-3. Gejala klinis tidak dijumpai kelainan yang spesifik pada hewan perlakuan kecuali kecurusan. Perubahan patologis menunjukkan kelainan pada organ hati yang konsisten berupa keputihan, pembengkakan, penge-rasan ringan dan pembentukan granular pada permukaan kapsular. Kelainan patologis tersebut dapat dijumpai hingga 3 hari setelah akhir percobaan dan tidak dijumpai lagi 5 hari setelah penyuntikan yang dengan itu organ hati kembali kepada bentuk semulanya. Secara mikroskopis menunjukkan bahwa pemberian ekstrak daun babadotan selalu menimbulkan kerusakan jaringan hati dan paru-paru. Kerusakan jaringan hati meliputi anisokaryosis sel hati, megalositosis, vakuolisasi dan proliferasi sel saluran empedu (Gambar 1). Sementara itu, pada paru-paru terdapat kerusakan jaringan berupa epitelialisasi sel alveolar dan infiltrasi sel mononuklear (Gambar 2). Jaringan lain, demikian pula kelompok kontrol tidak menunjukkan perubahan patologis.

Penghentian pemberian ekstrak daun babadotan pada tikus menimbulkan regenerasi jaringan hati pada hari ke-5 setelah penyuntikan terakhir. Secara mikroskopis terlihat bahwa jaringan hati mengalami peningkatan warna sitoplasma sel hati bagian sentrolobular menjadi warna yang lebih basofilik serta me-



Gambar 1. Kerusakan jaringan hati akibat pemberian ekstrak daun babadotan yang menunjukkan anisokaryosis, megalositosis, proliferasi sel saluran empedu dan vakuolisasi. (H&E. x100).



Gambar 2. Perubahan histopatologis pada jaringan paru-paru akibat pemberian ekstrak daun babadotan yang menunjukkan epitelialisasi sel alveolar dan infiltrasi sel mononuklear. (H&E. x100)

ngandung benda-benda granular, anisokariosis dan infiltrasi sel mononuklear. Pembentukan sel mitotik dapat dijumpai pada beberapa jaringan hati pada hari ke-7. Pada jaringan paru-paru, epitelialisasi sel alveolar masih dapat dijumpai sampai hari ke-5 setelah pemberian ekstrak daun babadotan, tetapi tidak dijumpai lagi pada hari ke-7. Perubahan mikroskopis pada kedua jaringan tersebut diilustrasikan pada Tabel 2.

Penurunan bobot badan juga dijumpai selama 4 hari pertama apabila sekelompok tikus diberi senyawa pyrrolizidin alkaloid standar retrorsin sebesar 2,5 mg/ekor dari 159 g menjadi 124 g Pada hari ke-5 setelah penyuntikan, bobot badan meningkat kembali hingga 138 g pada akhir percobaan. Gejala klinis yang spesifik tidak dijumpai selama pengamatan tetapi kelainan pada organ hati merupakan perubahan patologis yang utama selama 3 hari setelah penyuntikan yaitu berupa keputihan, bintik-bintik granular pada permukaan kapsular dan pembengkakan. Hati terlihat kembali kepada bentuk semula pada hari ke-4. Secara mikroskopis terlihat perubahan yang sama seperti kelompok tikus yang diberi ekstrak daun babadotan berupa nekrosis sentrolobular, vakuolisasi, anisokariosis dan megalositosis pada jaringan hati, serta penebalan dan epitelialisasi dinding alveolar paru-paru. Nekrosis sentrolobular mulai terlihat pada hari ke-2 hingga ke-3 pada jaringan hati, yang diikuti oleh anisokariosis, megalositosis dan vakuolisasi sel. Sementara itu, penebalan dinding dan epitelialisasi dinding alveolar paru-paru terlihat pada hari ke-3 hingga hari ke-7 setelah penyuntikan.

Regenerasi jaringan hati mulai terjadi pada hari ke-5 dengan perubahan yang sama seperti hewan yang diberi ekstrak daun babadotan. Hewan terlihat kembali normal pada hari ke-14 setelah penyuntikan. Selama percobaan ini kelompok kontrol tidak menunjukkan perubahan klinis maupun patologis yang spesifik.

Aktivitas enzimatis jaringan hati

Pemberian ekstrak daun babadotan pada dosis bertingkat dan pemberian senyawa retrorsin pada dosis

tunggal menimbulkan pengaruh terhadap aktivitas enzim hati ASAT dan ALAT. Pemberian ekstrak daun babadotan selama 3 minggu menimbulkan kenaikan aktivitas ALAT dari 14,6 IU/l pada hari ke-1 menjadi 23,0 IU/l pada hari ke-2 setelah penyuntikan. Selanjutnya aktivitas enzim tersebut terlihat menurun hingga mencapai titik terendah pada hari ke-5 sebesar 7,5 IU/l dan tidak mengalami perubahan hingga hari ke-14 setelah penyuntikan.

Tabel 1. Uji biologis beberapa ekstrak daun babadotan pada tikus betina Wistar dengan bobot badan 100 - 200 gram

No.	Fraksi	Dosis (mg)	Jumlah hewan (ekor)	Mortalitas	Periode mortalitas (jam)	Toksisitas
1.	Netral	0,49	2	1/2	72	Toksik ringan
2.	Polar moderat	0,20	2	2/2	24	Toksik
3.	Basa	0,07	2	0/2	-	Non toksik

Tabel 2. Tingkat kerusakan jaringan hati dan paru-paru akibat pemberian ekstrak daun babadotan pada tikus Wistar betina yang diamati secara mikroskopis.

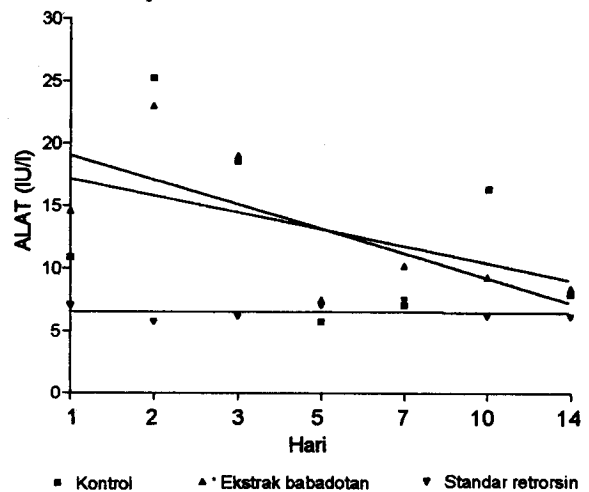
Hari	Hati					Paru-paru			
	PSE	M	A	V	Lain-lain	Ep	O	Mo	Eo
1	++	+	++	-	Infiltrasi eosinofil	++	-	-	+
2	+	+	++	+	Infiltrasi eosinofil	+++	+	+	-
3	+	++	++	+	Infiltrasi eosinofil	++	-	+	-
5	-	-	+	-	Mitotic figures	++	-	-	+
7	-	-	-	-	Regenerasi	-	-	-	-
14	-	-	-	-	Normal	-	-	-	-

Keterangan : PSE : proliferasi sel saluran empedu
 M : megalositosis
 A : anisokariosis
 V : vakuolisasi
 Ep : epitelialisasi
 O : oedema
 Mo : infiltrasi sel mononuklear
 Eo : infiltrasi sel eosinofil

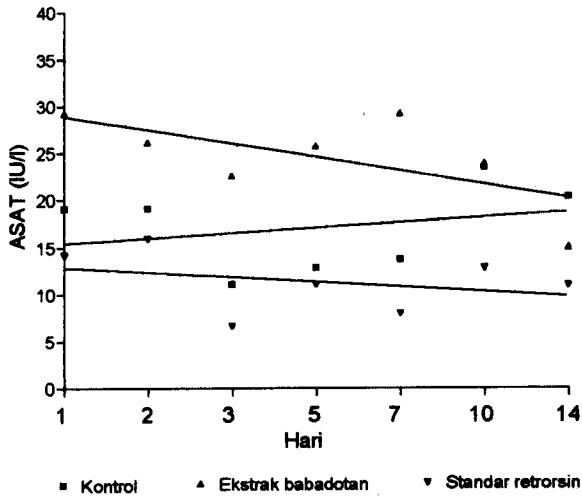
Aktivitas enzim ALAT terlihat lebih rendah pada hari ke-1 yaitu, sebesar 5,8 IU/l setelah pemberian retrorsin daripada pemberian ekstrak daun babadotan dan kelompok kontrol pada hari yang sama. Namun, aktivitas enzim ini mengalami peningkatan pada hari ke-5 setelah penyuntikan sebesar 8,7 IU/l dan tidak mengalami perubahan hingga hari ke-14 setelah penyuntikan (Gambar 3).

Sementara itu, aktivitas enzim ASAT mencapai 29,2 IU/l pada hari ke-1 setelah pemberian ekstrak daun babadotan, tetapi menurun hingga 22,6 IU/l pada hari ke-3 dan pada hari ke-14 menjadi 15,1 IU/l. Pemberian retrorsin menimbulkan penurunan aktivitas enzim ASAT dari 15,9 IU/l pada hari ke-1 setelah penyuntikan menjadi 8,9 IU/l pada hari ke-2, tetapi meningkat kembali sampai hari ke-14 hingga 14,0 IU/l. Kelompok kontrol hanya mengalami penurunan yang relatif kecil dari 19,0 IU/l pada hari ke-1 menjadi 8,9

IU/l pada akhir percobaan. Aktivitas enzim ini diilustrasikan pada Gambar 4.



Gambar 3. Aktivitas enzimatis ALAT pada tikus betina Wistar yang diberi ekstrak daun babadotan



Gambar 4. Aktivitas enzimatis ASAT pada tikus betina Wistar yang diberi ekstrak daun babadotan

PEMBAHASAN

Berbagai jenis tanaman beracun banyak dijumpai di berbagai wilayah Indonesia, namun belum banyak mendapat perhatian untuk diamati, karena kasus keracunan pada ternak jarang dilaporkan dan sistem peternakan yang bersifat tradisional melalui pengiratan pakan hijauan, sehingga secara tidak sengaja hijauan tersebut mengalami seleksi secara alamiah. Perkembangan pola beternak yang terjadi saat ini secara berangsur mulai mengarah kepada sistem pengembalaan, sehingga keracunan tanaman beracun mungkin dapat terjadi sewaktu-waktu apabila pengawasan ternak tidak dilakukan secara baik. Kasus keracunan pernah dilaporkan di Propinsi Sumatera Utara beberapa tahun yang lalu (STOLTZ dan MURDIATI, 1986). Beberapa jenis tanaman dikoleksi dari lokasi kejadian dan 6 dari 43 jenis tanaman yang dikoleksi diduga sebagai penyebab utama timbulnya penyakit sirosis hati yang diakhiri dengan kematian pada ternak. Salah satu jenis tanaman tersebut adalah *A. conyzoides* (babadotan), namun senyawa aktif penyebab sirosis hati dari babadotan belum diketahui.

Pada penelitian ini telah dilakukan ekstraksi terhadap daun babadotan segar untuk mempelajari kandungan senyawa toksik penyebab hepatotoksisitas pada hewan percobaan. Berdasarkan penelitian terdahulu (SANI, data tidak dipublikasi), ekstrak polar dan filtrat tidak menunjukkan toksisitas pada beberapa hewan percobaan dan tidak menimbulkan gejala keracunan baik secara klinis maupun patologis. Oleh karena itu, pengujian toksisitas ekstrak daun babadotan diarahkan kepada ekstrak netral, ekstrak polar moderat dan ekstrak basa. Setelah dilakukan pengujian biologis terhadap ketiga ekstrak tersebut, maka ekstrak polar moderat yang larut di dalam khloroform menunjukkan toksisitas yang tinggi pada tikus percobaan.

Selanjutnya, dosis toksik antara ditentukan berdasarkan penyuntikan ekstrak daun babadotan secara intragastrik pada tingkatan dosis 0,5; 0,7; 1,0; dan 1,4 mg/ekor. Hasil penentuan dosis tersebut diperoleh tingkatan dosis toksik antara sebesar 1,0-1,4 mg/ekor ekstrak polar moderat. Kematian pertama dijumpai pada dosis terendah sebesar 1,0 mg/ekor sebanyak 1 dari 3 ekor tikus yang diberi ekstrak daun babadotan. Jumlah kematian yang lebih banyak dijumpai pada tingkatan dosis sebesar 1,4 mg/ekor, yaitu sebanyak 2 ekor tikus dengan gejala klinis yang lebih parah.

Secara makroskopis dan mikroskopis, perubahan yang sama juga dijumpai pada jaringan hati dan paru-paru. Pada dosis yang lebih rendah tidak dijumpai mortalitas selama pengamatan dan tidak dijumpai kelainan yang spesifik. Oleh karena itu, kisaran dosis toksik antara untuk ekstrak daun babadotan ini ditentukan antara 1,0 - 1,4 mg/ekor. Perubahan patologis yang sama juga dijumpai pada sekelompok hewan yang diberi daun babadotan dalam bentuk campuran dengan pakan normal hewan percobaan sebesar 10-30% (SANI dan BAHRI, 1994). Dapat disimpulkan bahwa ekstrak daun babadotan pada percobaan ini merupakan ekstrak utama penyebab kerusakan jaringan hati yang disebabkan oleh daun babadotan.

Pemberian ekstrak daun babadotan secara berulang dengan dosis yang bertingkat menunjukkan bahwa kerusakan jaringan hati dan paru-paru dapat ditimbulkan oleh daun babadotan. Perubahan patologis pada jaringan hati terlihat berupa anisokaryosis, megalositosis, proliferasi sel saluran empedu dan vakuolisasi, sedangkan pada paru-paru terjadi epitelialisasi dan penebalan dinding alveolar serta oedema. Keadaan yang sama pada jaringan hati juga dilaporkan pada sekelompok tikus yang diberi diet daun babadotan secara khronis setiap hari selama 4 minggu berturut-turut (SANI dan BAHRI, 1994). Dengan demikian penelitian ini mengkonfirmasi bahwa daun babadotan dapat menimbulkan kerusakan pada jaringan hati.

Gambaran patologis berupa megalositosis dan proliferasi sel saluran empedu pada jaringan hati serta epitelialisasi pada dinding alveolar paru-paru menunjukkan bahwa daun babadotan dan ekstraknya mengandung senyawa pirolizidin alkaloida (MATTOCK, 1978 dan CULVENOR, 1978). RÖDER and WIEDENFELD (1991) telah mencoba melakukan isolasi dan identifikasi senyawa aktif pada daun babadotan. Hasil isolasi dan identifikasinya menunjukkan bahwa senyawa pirolizidin alkaloid dengan struktur kimia berupa *lycopsamin* dan *echinatin* terdapat pada daun babadotan. Kedua senyawa kimia tersebut bersifat toksik terhadap serangga, *Lepidoptera*. Oleh karena itu, pada penelitian ini dilakukan ekstraksi daun babadotan

untuk mempelajari senyawa aktif yang dapat menimbulkan kerusakan hati.

Ekstraksi dengan menggunakan pelarut kloroform menunjukkan kerusakan pada jaringan hati apabila ekstrak diberikan pada sekelompok hewan percobaan pada dosis 1,0 - 1,4 mg/ekor. Kerusakan yang sama juga ditunjukkan apabila hewan percobaan tersebut diintoksikasi dengan senyawa standar pirolizidin alkaloid retrorsin dengan perubahan histopatologis berupa anisokariosis, megalositosis dan proliferasi sel saluran empedu pada jaringan hati serta epitelialisasi dinding alveolar paru-paru. Gambaran histopatologis demikian menunjukkan bahwa daun babadotan mengandung senyawa pirolizidin alkaloid yang dapat menimbulkan kerusakan pada jaringan hati.

Kerusakan jaringan hati akibat pemberian ekstrak daun babadotan juga dipelajari secara biokimiawi melalui analisis enzimatis ALAT dan ASAT. Pemberian ekstrak secara berulang telah menimbulkan peningkatan aktivitas ALAT selama 2 hari pertama setelah pemberian ekstrak selama 3 minggu berturut-turut. Sebagai perbandingannya aktivitas enzim ALAT pada kelompok perlakuan ternyata masih lebih tinggi dibandingkan dengan kelompok kontrol yang tidak diberi ekstrak daun babadotan. Sementara itu, aktivitas enzim ini pada kelompok tikus yang diberi retrorsin terlihat meningkat secara konsisten selama 5 hari pertama setelah penyuntikan terakhir. Peningkatan aktivitas enzim ALAT pada tikus percobaan menunjukkan bahwa telah terjadi kerusakan pada parenkhima hati yang mulai terjadi selama 2 hari pertama setelah penyuntikan ekstrak daun babadotan dan 5 hari setelah penyuntikan retrorsin.

Kerusakan sel parenkhima hati juga dikonfirmasi secara mikroskopis yang terjadi pada hari yang sama dengan perubahan berupa anisokariosis, vakuolisasi dan megalositosis. Meskipun aktivitas enzim ASAT menurun selama 3 hari pertama setelah penyuntikan ekstrak daun babadotan, tingkatan enzim ini masih berada di atas tingkatan kelompok tikus kontrol. Tingginya kadar ASAT pada kelompok perlakuan dibandingkan dengan kelompok kontrol memberikan indikasi bahwa pemberian ekstrak daun babadotan dan senyawa retrorsin menimbulkan kerusakan pada sel saluran empedu (KRAMER, 1986). Kerusakan ini dikonfirmasi secara mikroskopis dengan perubahan berupa proliferasi sel saluran empedu pada kelompok perlakuan.

Hasil analisis menunjukkan bahwa ekstrak daun babadotan memiliki nilai *R_f* yang mendekati nilai pada senyawa retrorsin, yaitu sebesar 0,69. Oleh karena itu, ekstrak daun babadotan diperkirakan mengandung gugusan senyawa pirolizidin alkaloida. Namun, identifikasi senyawa alkaloida ini pada daun babadotan perlu penelitian lebih lanjut dengan menggunakan berbagai teknik seperti *infra red* (IR), *nuclear magnetic resonance* (NMR), *mass spectrophotometry* (MS) di samping pengujian secara biologis.

DAFTAR PUSTAKA

- CULVENOR, C.C.J. 1978. Serum enzyme tests for pyrrolizidine alkaloid toxicosis in cattle and horse. in Symposium in Pyrrolizidine (Senecio) Alkaloid Toxicity, Metabolism and Poisonous Plants Control. Eds. R.F. Keeler, K.R. van Kampen and L.F. James. Oregon State University. Cornellis. pp: 135 - 143.
- CULVENOR, C.C.J., J.A. EDGAR, and L. W. SMITH. 1981. Plant sources of hepatotoxic pyrrolizidine alkaloid. *J. Na. Prod.* 44. pp: 129 - 152.
- HARBORNE, J.B. 1984. *Phytochemical Methodes : A Guide to Modern Techniques of Plant Analysis.* 2nd ed. Chapman and Hall. London and NY.
- KRAMER, J.W. 1986. *Clinical Enzymology.* in *Clinical Biochemistry of Domestic Animals.* 3rd. ed. Academic Press. NY.
- MATTOCKS, A.R. 1978. Recent studies on mechanism of cytotoxic action of pyrrolizidine alkaloids. in *Toxicities of Poisonous Plants on Livestock.* Eds. R.F. Keeler and L.F. James. Academic Press. NY.
- RÖDER, E. and H. WIEDENFELD. 1991. Pyrrolizidine alkaloids from *Ageratum conyzoides*. *J. Med. Plant. Res.* 57 : 578 - 579.
- SANI, Y. and D.R. STOLTZ. 1993. A preliminary study on the toxicity of *Ageratum conyzoides* (babadotan) leaves in rats. *Penyakit Hewan* 25 (45) : 61-65.
- SANI, Y. and S. BAHRI. 1994. Perubahan patologis jaringan hati akibat keracunan tanaman *Ageratum conyzoides* (babadotan). *Penyakit Hewan* 26 (48) : 64-70.
- STOLTZ, D.R. and T.B. MURDIATI. 1986. Investigation of suspected plant poisoning on North Sumatran cattle. in *Proceedings Konperensi Toksikologi Indonesia I* (abstrak), Bandung.