

ГІСТОХІМІЧНА ДІАГНОСТИКА ГІБЕРНАЦІЇ І НЕКРОЗУ КАРДІОМІОЦИТІВ ПРИ ІШЕМІЧНІЙ ХВОРОБІ СЕРЦЯ

В.І. Ковалишин, О.Д. Луцик, Ю.Г. Кияк, О.Ю. Барнетт, Х.І. Козак, Г.Ю. Кияк, С.В. Федевич

Львівський національний медичний університет імені Данила Галицького

Кафедра сімейної медицини (зав. - проф. Ю.Г. Кияк)

Реферат

Мета - з'ясувати можливість діагностики гібернації кардіоміоцитів при ішемічній хворобі серця людини на світлооптичному рівні при використанні біоптатів і експрес-некротатів міокарда та застосуванні ШИК-реакції.

Матеріал і методи. Із підчасопераційних біоптатів, експрес-некротатів міокарда при ІХС людей, а також біоптатів печінки і міокарда лівого шлуночка білих щурів (зафіксованих у 2% розчині OsO_4 на 0,1 М фосфатному буфері із рН 7,36 та залитих у суміші смол епону та аралдиту) приготували напівтонкі та ультратонкі зрізи. На напівтонких зрізах проводили ШИК-реакцію. Їх вивчали і фотографували у світлооптичному мікроскопі, облаштованого цифровою фотокамерою. Паралельно ультратонкі зрізи міокарда людини, проконтрастовані в розчинах солей урану і свинцю, вивчали і фотографували за допомогою трансмісійного електронного мікроскопа.

Результати й обговорення. Розроблений нами модифікований спосіб ШИК-реакції на напівтонких зрізах із підчасопераційних біоптатів міокарда при ІХС людини, що були зафіксовані в 2% розчині OsO_4 та залиті у суміші смол епону і аралдиту, дав можливість діагностувати кумуляцію гранул глікогену в кардіоміоцитах та інтерстиції міокарда, тобто виявляти його гібернацію. Остання проявлялась червоно-рожевим забарвленням саркоплазми кардіоміоцитів та строми міокарда. Ультраструктурні дослідження міокарда підтвердили відповідність позитивної ШИК-реакції (червоно-рожеве забарвлення), виявленої на світлооптичному рівні, депозитам гранул глікогену в кардіоміоцитах та в інтерстиції при ІХС.

Висновки. Встановлено, що для діагностики гібернації кардіоміоцитів, яка представляє собою вуглеводну дистрофію (нагромадження β - або α -глікогену у місцях деструкції саркоплазми), можна застосувати ШИК-реакцію, хоча "золотим стандартом" для її діагностики є електронномікроскопічне дослідження. ШИК-реакція дає змогу виявити депозити гранул глікогену навіть у кардіоміоцитах, зафіксованих у 2% розчині OsO_4 і залитих у суміші смол епону та аралдиту (після відповідної підготовки зрізів міокарда для світлооптичного дослідження). У випадках виходу гранул глікогену в інтерстиції, ШИК-реакція дає змогу констатувати некроз кардіоміоцитів, на основі червоно-рожевого забарвлення строми міокарда.

Ключові слова: глікоген, міокард, кардіоміоцит, ішемічна хвороба серця, гібернація, некроз, ШИК-реакція

Abstract

HISTOCHEMICAL SIGNS OF

CARDIOMYOCYTE HIBERNATION AND NECROSIS IN ISCHEMIC HEART DISEASE

V.I. KOVALYSHYN, O.D. LUTSYK, Y.H. KYIAK, O.Y. BARNETT, Ch.I. KOZAK, H.Y. KYIAK, S.V. FEDEVYCH

The Danylo Halytsky National Medical University in Lviv

Aim. To determine whether it is possible to diagnose hibernating myocardium in ischemic heart disease by light microscopy of biopsies and express necropsies of myocardium stained with PAS (using the Schiff reaction).

Methods. Semithin and ultrathin sections of biopsies taken during surgical interventions and express necropsies of human myocardium in ischemic heart disease, as well as biopsies of rat livers and of the wall of the left ventricle of rat myocardium, were fixed in 2% osmium tetroxide in 0.1 M phosphate buffer (pH 7.36) and then embedded in epon and araldite. Semithin sections of human myocardium and rat liver and myocardium were stained with PAS and analyzed by light microscopy with a digital camera. Ultrathin sections of human myocardium stained with uranyl acetate and lead citrate were also analyzed by transmission electron microscopy. The modified Schiff reaction was performed on semi-thin sections of the myocardial biopsies during surgical interventions for ischemic heart disease. Tissue samples were fixed in 2% osmium tetroxide and embedded in epon and araldite.

Results. The red-pink color of the Schiff reaction was seen where glycogen granules accumulated in cardiomyocytes and the interstitium of hibernating myocardium. Ultrastructural studies confirmed that the light microscopically evaluated positive Schiff reaction (a red-pink colour) represented glycogen granule deposition in cardiomyocytes and the interstitium in ischemic heart disease.

Conclusions. For the diagnosis of hibernating cardiomyocytes, which represent carbohydrate dystrophy with α - and β -glycogen accumulation in areas of sarcoplasm destruction, the Schiff reaction can be applied instead of using electron microscopy. In the presence of glycogen granules in the interstitium, the Schiff reaction facilitates the diagnosis of cardiomyocyte necrosis on the basis of the red-pink colour of the myocardial stroma. Most of the PAS intensities in cardiomyocytes and in the myocardial interstitial areas that approach the areas of necrotic cardiomyocytes with glycogen granule accumulation in the myocardial stroma and cicatrization were confirmed by ultrastructural examination for the presence of irreversible hibernating cardiomyocytes in ischemic heart disease.

Keywords: myocardium, cardiomyocyte, ischemic heart disease, hibernation, necrosis, Schiff reaction (PAS)

Вступ

За даними трансмісійної електронної мікроскопії (ТЕМ) у експериментальних здорових тварин кардіоміоцити, а також поперечно-смугасті скелетні м'язові волокна вміщують незначну кількість поодинокі розташованих гранул β -глікогену в саркоплазмі [1]. У той же час, у кардіоміоцитах людини при ішемічній хворобі серця (ІХС) ультраструктурно іноді виявлено значні скупчення гранул β -глікогену [2, 3]. У випадках кумуляції і агрегації гранул глікогену в формі розеток (α -глікоген), характерних для печінки, діагностують важку, хронічну і незворотну гібернацію кардіоміоцитів [4], що призводить до втрати ними органоспецифічності і виникнення "гепатизації" серцевих міоцитів [1].

Що ж до діагностики гібернації кардіоміоцитів за допомогою світлооптичної мікроскопії, то ми не виявили таких досліджень чи публікацій. Дотепер позитивну гістохімічну реакцію на зрізах печінки [5], м'язової тканини [6], міокарда [7] та шкіри [8] при проведенні ШИК-реакції (поява червоно-рожевого забарвлення цитоплазми клітин) пов'язують із присутністю в клітинах полісахаридів, а не безпосередньо глікогену. Відтак, не йшла мова про діагностику гібернації кардіоміоцитів, основним проявом якої є кумуляція глікогену в саркоплазмі.

Мета - з'ясувати можливість діагностики гібернації кардіоміоцитів при ІХС людини на світлооптичному рівні, при використанні біоптатів і експрес-некропатів міокарда та застосуванні ШИК-реакції.

Матеріал і методи

Із підчасопераційних біоптатів, а також експрес-некропатів міокарда при ІХС, зафіксованих у 2% розчині OsO_4 на 0,1 М фосфатному буфері (рН 7,36) і залитих у суміш смол епону та аралдиту [9] виготовляли напівтонкі зрізи на ультрамікромомі УМТП-3М. Для забезпечення кращої проникності періодної кислоти та реактиву Шиффа [10] до гранул глікогену у зафіксованих осмієм блоках міокарда, зрізи тканини спочатку обробляли 1 год о-ксилолом, після чого їх зневоднювали у етиловому спирті (низхідних концентрацій) і промивали дистильованою водою [11]. Висушені зрізи витримували ще 20 хв у розчині цитрату свинцю, приготованому за методом

Reynolds E.S. [12]. У подальшому їх промивали у дистильованій воді. На напівтонких зрізах міокарда, оброблених по вище вказаній методиці, проводили реакцію з періодною кислотою та реактивом Шиффа (ШИК-реакція) упродовж 30 хв [13]. Паралельно проводили контрольні дослідження ШИК-реакції у напівтонких зрізах печінки і міокарда лівого шлуночка білих щурів, попередньо зафіксованих у 2% розчині OsO_4 на 0,1 М фосфатному буфері та залитих у суміш смол епону та аралдиту, аналогічно до біопсій та некропатів. Після проведення ШИК-реакції, напівтонкі зрізи міокарда вивчали і фотографували у світлооптичному мікроскопі МБИ-1, обладнаному цифровою фотокамерою OLYMPUS FE-210/X-775.

Результати й обговорення

При світлооптичному аналізі контрольних зразків міокарда щурів нами було виявлено, що ШИК-реакція була слабо позитивна в усіх випадках і проявлялася червоно-рожевим забарвленням поодинокіх гранул глікогену в саркоплазмі кардіоміоцитів, а також строми міокарда навколо мікросудин (рис. 1). У гепатоцитах червоно-рожеве забарвлення було значно інтенсивним, відображаючи наявність значної кількості розеток α -глікогену в цитоплазмі цих клітин (рис. 2).

Світлооптичне дослідження напівтонких зрізів гібернованого міокарда при ІХС засвідчив, що ШИК-реакція у найбільшій мірі проявилася у кардіоміоцитах, зосереджених у суміжних ділянках із вогнищами некрозу і рубцювання (рис. 3),

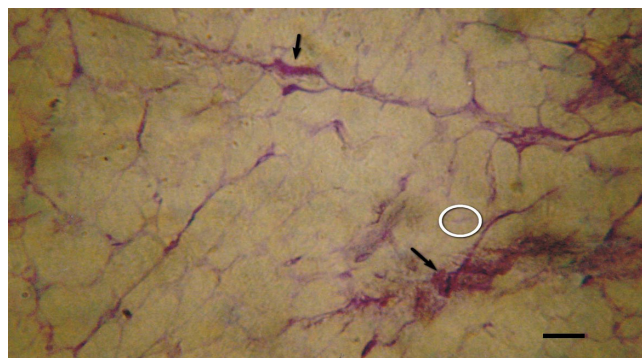


Рис. 1

Світлова мікроскопія міокарда білого щура відображає позитивну ШИК реакцію у саркоплазмі кардіоміоцитів (слабо інтенсивне червоно-рожеве забарвлення саркоплазми, де міститься незначна кількість гранул β -глікогену (O)). Домінування ознак ШИК-позитивних вуглеводоємних сполук у переважувальному просторі(→). Масштабна лінійка: 25 мкм.

ультраструктурно в яких було виявлено депозити глікогену (рис. 4). Гіберновані кардіоміоцити мали інтенсивне червоно-рожеве забарвлення, відображаючи скупчення значної кількості глікогену в саркоплазмі (рис. 3). Як відомо, кумуляція гранул глікогену у ділянках деструкції саркоплазми є найвірогіднішим доказом гібернації цих клітин [2], що було підтверджено електронно-мікроскопічно (рис. 4).

Значні скупчення гранул глікогену виявлено і в стромі міокарда, що було зумовлено руйнування (некроз) гібернованих кардіоміоцитів (рис. 5). Лізис сарколеми кардіоміоцитів призводив до появи як поодиноких гранул, так і компактних мас глікогену у позаклітинному просторі (рис. 5).

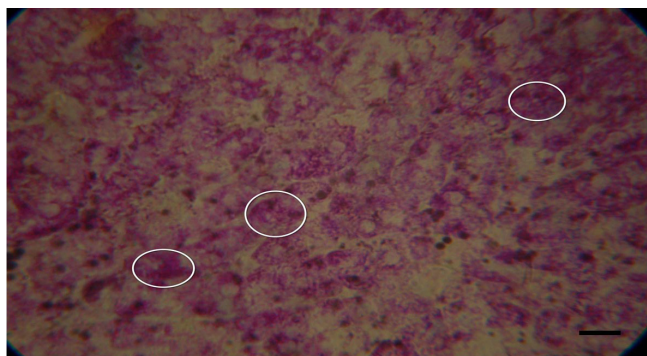


Рис. 2

Світлова мікроскопія печінки білого щура. Різко позитивна ШИК реакція (O) (червоно-рожеве забарвлення вуглеводовмісних компонентів цитоплазми) свідчить про наявність розеток α -глікогену, характерних для гепатоцитів. Масштабна лінійка: 25 мкм.

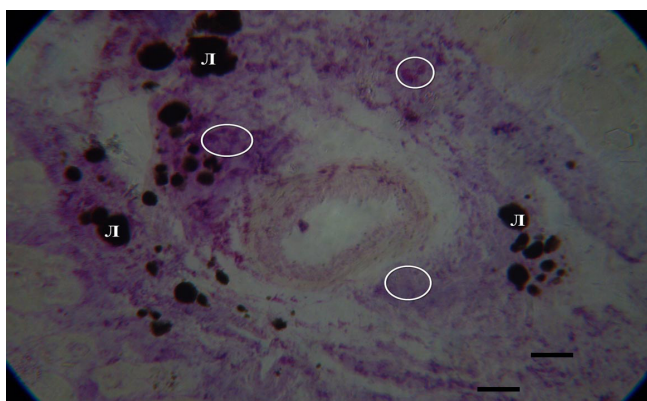


Рис. 3

Світлова мікроскопія гібернованого міокарда (колоінфарктна ділянка). Позитивна ШИК-реакція (інтенсивне червоно-рожеве забарвлення) відображає кумуляцію вуглеводовмісних компонентів, зокрема глікогену (O) в гібернованих і некротично змінених кардіоміоцитах та в інтерстиції. Л - ліпідна крапля. Масштабна лінійка: 25 мкм.

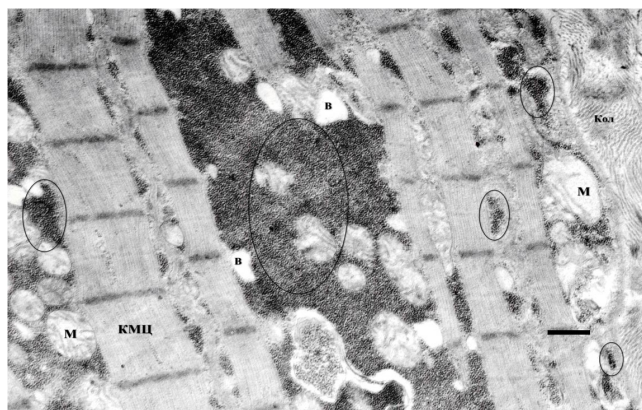


Рис. 4

Електронна мікрофотографія гіпертрофованого і гібернованого кардіоміоцита (КМЦ). Масивні депозити гранул глікогену у центральній частині клітини (O), а також їх присутність між саркомерами і навколо мітохондрій (М). Масштабна лінійка: 2,2 мкм.

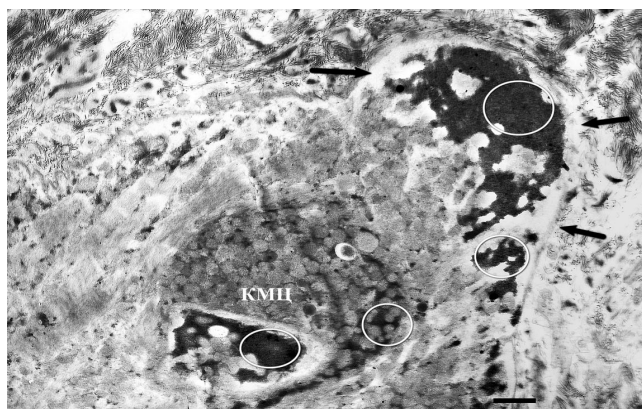


Рис. 5

Електронна мікрофотографія гібернованого і некротично зміненого кардіоміоцита (КМЦ), розташованого на периферії хронічної післяінфарктної аневризми лівого шлуночка (2 місяці після перенесеного інфаркту міокарда). Масивні депозити гранул глікогену в гібернованому КМЦ (O) з ознаками його некрозу. Наявність глікогену в позаклітинному просторі у результаті лізису сарколеми КМЦ (→). Масштабна лінійка: 3,3 мкм.

Інтактні кардіоміоцити, які містили поодинокі гранули β -глікогену були ШИК-негативними, тобто не набували червоно-рожевого забарвлення. Необхідно зазначити що кардіоміоцити, які зазнали гострої ішемії або посмертного автолізу, втрачали гранули глікогену і за цих обставин, згідно нашого дослідження, ШИК-реакція була негативною.

Висновки

Встановлено, що для діагностики гібернації кардіоміоцитів, яка представляє собою вуглеводну

дистрофію (нагромадження β - або α -глікогену у місцях деструкції саркоплазми), можна застосувати ШИК-реакцію, хоча "золотим стандартом" для її діагностики є електронномікроскопічне дослідження. ШИК-реакція дає змогу виявити депозити гранул глікогену навіть у кардіоміоцитах, зафіксованих у 2% розчині OsO_4 і залитих у суміш смола епону та аралдиту (після відповідної підготовки зрізів міокарда для світлооптичного дослідження). У випадку виходу гранул глікогену в інтерстицій, ШИК-реакція дає змогу констатувати некроз кардіоміоцитів, на основі червоно-рожевого забарвлення строми міокарда.

Література

1. Electron microscopic atlas of cell, tissues organs in the internet. www.drjastrow.de. Дата останнього оновлення: 2013. - Дата останнього доступу: 2013.
2. Куяк Ю.Н., Barnett O.Yu. Remodelling, hibernation and apoptosis of cardiomyocytes at arterial hypertension and infarction as premonitory sign of heart failure. *Liky Ukrainy* 2011; 2: 27-34. Ukrainian: (Кияк Ю.Г. Ремодельовання, гібернація і апоптоз кардіоміоцитів при артеріальній гіпертензії та інфаркті як предиктор серцевої недостатності / Ю.Г. Кияк, О.Ю. Барнетт // Ліки України. - 2011. - № 2(6). - С. 27-34).
3. Su X, Sekuguchi M, Endo M An ultrastructural study of cardiac myocytes in postmyocardial infarction ventricular aneurism representative of chronic ishemic myocardium using semiquantitative and quantitative assessment. *Cardiovascular Pathology* 2000, 9 (1), 1-8.
4. Patent na vynachid № 99041. Zareestrovano v Derzhavnomu reestri patentiv Ukrainy na vynachody 10.07.2012. Kyiak Yu. N., Barnett O. Yu., Besh D. I., Kovalyshyn V. I. The mode of ultrastructural diagnostic the irreversible hibernating cardiomyocytes in ischemic heart disease. Zayavl. 22.02.2011; opublic. 25.08.2011. Bul. № 16. Ukrainian: (Патент на винахід № 99041. Зареєстровано в Державному реєстрі патентів України на винаходи 10.07.2012. Кияк Ю.Г., Барнетт О.Ю., Беш Д.І., Ковалишин В.І., Кияк Г.Ю. Спосіб ультраструктурної діагностики незворотної гібернації міокарда при ішемічній хворобі серця / Заявл. 22.02.2011; опубл. 25.08.2011. Бюл. № 16.)
5. Ulusoy E, Eren B Histological changes on liver glycogen storage in mice (*Mus musculus*) caused by unbalanced diets. *Clin Med: Pathology* 2008, 1, 69-75.
6. Hotchkiss RD A microchemical reaction resulting in the staining of polysaccharide structures in fixed tissue preparations. *Arch Biochem*, 1948, 16, 131-141.
7. Ausmaa J, Coumansa WA, Duimelb H Atrial high energy phosphate content and mitochondrial enzyme activity during chronic atrial fibrillation. *Cardiovascular Research*, 2000, 47, 788-796.
8. Stoughton R, Wells G A histochemical study on polysaccharides in normal and diseased skin. *J of investigative dermatology*, 1950, 14, 37-51.
9. Glauert A: Practical Methods in electron microscopy. American Elsevier, North Hollond 1975.
10. De Tomasi JA Improving the technic of the Feulgen stain. *Stain Technology*, 1936, 11, 137-144.
11. Weakley B. A beginners handbook in biological electron microscopy. М.: Мир; 1975. Russian (Уикли Б. Електронная микроскопия для начинающих. М.: Мир; 1975).
12. Reynolds ES The use of lead citrate at high pH as an electronopaque stain in electron microscopy. *J Cell Biol*, 1963, 17, 208-212.
13. Kiseli D. Practical microtechnic and hystochemistry. Budapesht: Academii nauk Vengrii Publishers; 1962. С. 176-180, 196. Russian (Кисели Д. Практическая микротехника и гистохимия. Будапешт: Издательство академии наук Венгрии; 1962. С. 176-180, 196).