

УДК 616.311-001.37-053.2

<https://doi.org/10.33619/2414-2948/40/08>

## ПОСЛЕДСТВИЯ ПОРАЖЕНИЯ СЛИЗИСТОЙ ОБОЛОЧКИ ВЕРХНИХ ОТДЕЛОВ ПИЩЕВАРИТЕЛЬНОГО ТРАКТА ВСЛЕДСТВИЕ СЛУЧАЙНОГО УПОТРЕБЛЕНИЯ ДЕТЬМИ АГРЕССИВНЫХ ХИМИЧЕСКИХ ВЕЩЕСТВ

©*Шайбеков Д. Р.*, Бишкекская городская клиническая детская больница скорой медицинской помощи, г. Бишкек, Кыргызстан

©*Омурбеков Т. О.*, д-р мед. наук, Бишкекская городская клиническая детская больница скорой медицинской помощи, г. Бишкек, Кыргызстан

## THE CONSEQUENCES OF DAMAGE TO THE MUCOUS MEMBRANE OF THE UPPER PART'S DIGESTIVE TRACT DUE TO ACCIDENTAL USE BY CHILDREN AGGRESSIVE CHEMICALS

©*Shaibekov D.*, Bishkek Clinical Children's Emergency Hospital, Bishkek, Kyrgyzstan

©*Omurbekov T.*, Dr. habil., Bishkek Clinical Children's Emergency Hospital, Bishkek, Kyrgyzstan

*Аннотация.* В статье проведено ретроспективное изучение 571 истории болезни детей в возрасте от 1 года до 16 лет, госпитализированных в Бишкекской городской клинической детской больнице скорой медицинской помощи с химическими ожогами слизистой ротовой полости и пищевода за период с 2013 по 2018 г. Случайное употребление детьми агрессивных химических средств (кислоты, щелочи) приводит к поражению слизистой ротовой полости, ожогам слизистой пищевода I–III степени и формированию стеноза пищевода.

*Abstract.* The article presents a retrospective study of 571 case histories of children aged 1 to 16 years hospitalized in Bishkek Clinical Children's Emergency Hospital with chemical burns of the oral mucosa and oesophagus for the period from 2013 to 2018. Accidental use by children of aggressive chemicals (acid, alkali) leads to damage to the oral mucosa, burns of the oesophagus I–III degree and the formation of oesophageal stenosis.

*Ключевые слова:* дети, химические ожоги пищевода.

*Keywords:* children, chemical burns of the oesophagus.

Химические ожоги пищевода (ХОП) остаются одними из частых заболеваний пищевода у детей. Число их постоянно растет в связи с увеличивающимся применением в быту различных агрессивных веществ в ярких упаковках, которые привлекают внимание ребенка.

По данным американской ассоциации токсикологических центров только в 2008 г. произошло более 1,6 млн отравлений у детей, причем щелочные ожоги пищевода были зарегистрированы в 18–46% после употребления различных бытовых химикатов [1]. Сравнивая результаты своих исследований с результатами американских, турецких и египетских клиник, Sakineh Fallahi и соавт. (Иран), указывают на более высокий процент тяжело пострадавших в развивающихся странах [2].

Причем в структуре поступивших в детскую больницу Abbass за период 2009–2011 гг. те же авторы указывают на преобладание городского населения и оценивают частоту встречаемости химических ожогов пищевода как 15,8 на 10 000.

В структуре заболеваний пищевода у детей химические поражения занимают лидирующие позиции [3–4]. Широкое использование в быту прижигающих веществ с различной химической структурой, активная реклама «красивых бутылочек», бесконтрольное хранение и отсутствие должной просветительской работы среди родителей способствуют увеличению количества пострадавших среди детского населения [5].

В последние годы в исследовании данной патологии детские хирурги продвинулись далеко вперед: изучены механизмы повреждающего действия различных по химическому составу прижигающих веществ [6], разработана рабочая классификация многокомпонентных бытовых химикатов, позволяющая прогнозировать степень поражения пищевода [7]. Но, несмотря на эти достижения, число химических ожогов пищевода у детей не снижается, что объясняется ростом количества и видов агрессивных веществ, а также их легкодоступностью для потребителя.

*Целью настоящей работы* явилось изучение исходов поражений слизистой пищевода, обусловленных случайным употреблением детьми различных химических веществ.

#### *Материалы и методы исследования*

По данным архива ГДКБСМП г. Бишкек проведен ретроспективный анализ 571 историй болезни детей в возрасте от 1 года до 16 лет, госпитализированных с подозрением на пероральное отравление различными химическими веществами за период с 2013 по 2018 гг. Признаки отравления диагностированы в приемном отделении больницы, все дети госпитализированы в хирургическое отделение больницы на обследование и лечение.

В условиях стационара всем детям (100%) выполнено общеклиническое лабораторное обследование (ОАК, ОАМ) и инструментальное обследование (ФГДС), по отдельным показаниям проводили рентгеноскопию верхних отделов пищеварительного тракта. Дети консультированы ЛОР-врачом и педиатром. Глубина поражения тканей при ожоге пищевода оценивалась эндоскопически. Использовались как консервативные, так и оперативные методы лечения (бужирование пищевода и наложение гастростомы).

#### *Результаты исследований и их обсуждений*

Все дети, госпитализированные в стационар, приняли химическое вещество случайно, из-за невнимательности взрослых, при этом их количество нарастало из года в год. Распределение по полу: обследовано 302 мальчика (52,8%) и 269 девочек (47,2%). Наиболее часто встречающийся возраст детей — от 1 до 3 лет, их количество составило 380 детей (66,5%); от 3 до 6 лет было 172 (30,5%) ребенка; 6 до 9 лет — 13 (2%) детей, и число детей свыше 9 лет составило 6 больных (1%) (Рисунок 1). Средний возраст госпитализированных детей составил —  $2,31 \pm 0,12$  лет.

Ожог слизистой пищевода констатирован при употреблении уксусной эссенции (уксусной кислоты) у 233 (40,8%) детей, марганцовокислого натрия — у 109 (19%) детей, уайт спирито — у 82 (14,3%) детей, красителей — у 71 (12,4%) ребенка, средство «Аврора» — у 13 (2,2%), аккумуляторной кислоты — у 5 (0,8%), чистотела — у 2 (0,3%) и других реагентов — у 56 (9,7%) детей (Таблица).

Наиболее тяжелое течение заболевания и 100% осложнений в виде стриктуры пищевода вызвал реагент — «Аврора».

Химические ожоги слизистой пищевода кислотой и щелочью клинически проявлялись отечностью и гиперемией губ, гиперемией и кровоточивостью слизистой ротовой полости, гиперсаливацией; при употреблении кристаллов перманганата калия — окрашиванием слизистой полости рта и языка в черный цвет. В тяжелых случаях отмечалось наложение

фибрина на слизистой ротовой полости, дисфагия, дисфония — у 14% детей. Осложнений в виде острой почечной и печеночной недостаточности у этих детей не зарегистрировано.

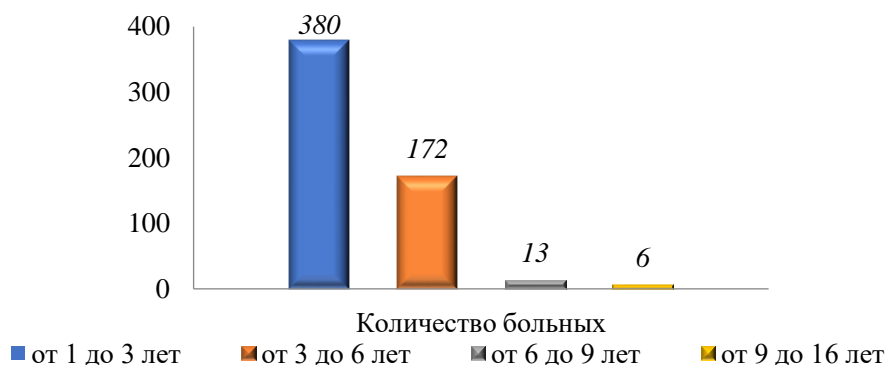


Рисунок 1. Распределение детей с химическими ожогами пищевода по возрасту.

Первичная ЭГДС выполнена 481 (84%) ребенку, в сроки от 1 до 8 дней. Родители 24 детей отказались от эндоскопического обследования (ЭГДС). Эндоскопическая картина ожога I степени диагностирована у 240 детей (43,7%), II степени — у 180 пациентов (31,2%), III степени — у 34 больных (5,4%), в 117 случаях (2,4%) ожог пищевода эндоскопически не подтвердился. В результате ФГДС верифицирована локализация ожоговой поверхности: ожог слизистой верхней трети пищевода диагностирован у 303 больных, ожог слизистой средней трети пищевода — у 115 детей, ожог на границе верхней и средней трети пищевода — у 98 больных, ожог на границе средней и нижней трети пищевода — у 19 детей, ожог слизистой нижней трети пищевода — у 14 пациентов. У 22 детей отсутствовали клинические признаки химического ожога верхних отделов пищеварительного тракта (Рисунок 2).

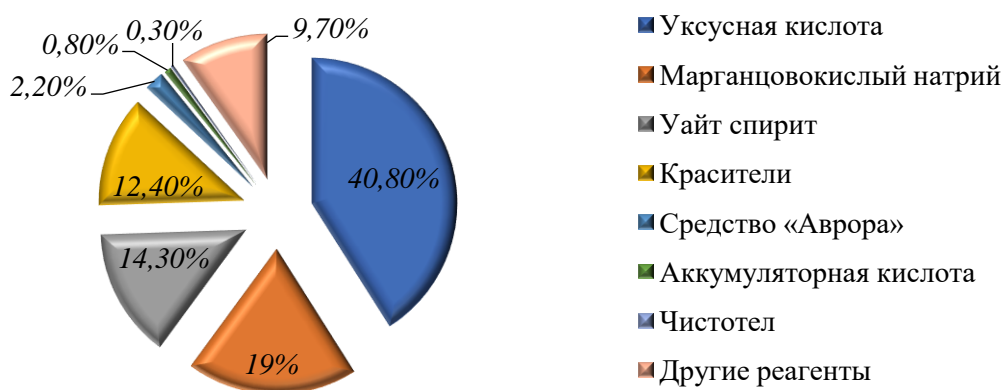


Рисунок 2. Причинные агенты, вызвавшие развитие ожога пищевода у детей (%).

Стеноз пищевода, как осложнение химического ожога вследствие случайного употребления химических веществ, диагностирован у 282 (48%) больных. Всем пациентам со стенозом пищевода проводилось лечебное бужирование по струне-проводнику, а в тяжелых случаях (III степень ожога) — в сочетании с наложением гастростомы.

Химические ожоги слизистой пищевода сопровождались воспалительными изменениями в гемограмме (ускорение СОЭ —  $17,2 \pm 2,05$  мм/ч, лейкоцитоз —  $13,3 \pm 1,7 \times 10^9$ /л). Все дети получили консервативное лечение: промывание желудка, ранняя антибактериальная терапия для профилактики вторичного инфицирования, с целью ускорения эпителизации слизистой перорально использовалось облепиховое масло,

применялись короткие курсы глюкокортикостероидов (5–7 дней), обволакивающие средства (альмагель), хитозановый гель, калезвин и инфузионная терапия как компонент противошоковой терапии (по показаниям).

#### *Вывод*

Отмечается ежегодная тенденция роста числа детей с химическими ожогами. Химический ожог пищевода чаще всего регистрируется в возрастной группе детей от 1 до 3 лет. Основной причиной роста числа ожогов пищевода у детей является невнимательность со стороны родителей и родственников. Наиболее частыми реагентами, вызывающими ожоги слизистой полости рта и пищевода являются уксусная кислота, марганцовокислый натрий, уайт спирт и красители.

#### *Список литературы:*

1. Ferry G. D. et al. Caustic esophageal injury in children. 2013.
2. Fallahi S., Hosseini S., Fallahi S. Extent of Injury of Gastrointestinal tract due to accidental ingestion of chemicals among children at Bandar Abbass Children Hospital 2009-2011 // Life Science Journal. 2012. V. 9. №4. 2054-2058.
3. Алексеенко С. И. Химические ожоги пищевода у детей: особенности диагностики, лечения и профилактики осложнений: автореф. дисс. ... канд. мед. наук. Санкт-Петербург, 2006.
4. Волков С. В., Ермолов А. С., Лужников Е. А. Химические ожоги пищевода и желудка (Эндоскопическая диагностика и лазеротерапия). М: Медпрактика, 2005. 120 с.
5. Салахов Э. С. Лечение химических ожогов пищевода у детей: автореф. дисс. ... канд. мед. наук. Санкт-Петербург, 2007. 24 с.
6. Кожевников В. А., Смирнов А. К., Полухин Д. Г. Местная терапия химических ожогов пищевода // Педиатры Алтая - будущему России: материалы Всероссийской научно-практической конференции, посвященной 40-летию педиатрического факультета АРМУ. Барнаул, 2006. С. 258-262.
7. Макарова О. Л., Королев М. П., Федотов Л. Е. Тактика лечения больных с сочетанными рубцовыми стриктурами пищевода и желудка после химических ожогов // Украинский журнал малоинвазивной и эндоскопической хирургии. 2003. Т. 7. №3. С. 39-40.
8. Zargar S. A., Kochhar R., Nagi B., Mehta S., Mehta S. K. Ingestion of corrosive acids: spectrum of injury to upper gastrointestinal tract and natural history // Gastroenterology. 1989. V. 97. №3. P. 702-707.
9. Рукевич С. Г., Паршиков В. В., Батанов Г. Б., Россохин В. Ф. Особенности диагностики и лечения химических ожогов пищевода у детей // Медицинский альманах. №5 (35). 190-194.
10. Лекманов А. У., Азовский Д. К., Пилюттик С. Ф., Будкевич Л. И. Интенсивная терапия у детей с обширными ожогами в первые 24 часа после повреждения - результаты интерактивного опроса // Вестник анестезиологии и реаниматологии. 2018. Т. 15. №1. С. 18-26. <https://doi.org/10.21292/2078-5658-2018-15-1-18-26>.
11. Шайбеков Д. Р. Клинико-лабораторные показатели и медицинская помощь детям с химическими ожогами пищевода // Современные тенденции развития науки и технологий. 2016. №1-3. 120-123.
12. Омурбеков Т. О., Шайбеков Д. Р. Распространенность и причины острых химических ожогов пищевода у детей по материалам ГДКБ СМП города Бишкек (Кыргызская Республика) // Современные тенденции развития науки и технологий. 2016. №1-3. С. 90-93.

13. Евдокимов В. И., Коуров А. С. Генезис научных исследований по ожоговой травме (анализ отечественных журнальных статей в 2005-2017 гг.) // Медико-биологические и социально-психологические проблемы безопасности в чрезвычайных ситуациях. 2018. №4. С. 108-120. <https://doi.org/10.25016/2541-7487-2018-0-4-108-120>.

14. Yin S., Colvin J., Behrman A. (2018). Single-use laundry detergent pack exposures in children under 6 years: a prospective study at US poison control centers // The Journal of Emergency Medicine. 2018. V. 55. №3. P. 354-365.

15. Dayakar M. M., Pai P. G., Sooranagi R. P. M., Vijayan V., Waheed A. Chemical burns of gingiva and its management // SRM Journal of Research in Dental Sciences. 2018. V. 9. №4. P. 174.

16. Young A. E., Davies A., Bland S., Brookes S., Blazeby J. M. Systematic review of clinical outcome reporting in randomised controlled trials of burn care // BMJ open. 2019. V. 9. №2. e025135.

17. Soussi S., Legrand M. Hemodynamic coherence in patients with burns // Best Practice & Research Clinical Anaesthesiology. 2016. V. 30. №4. P. 437-443. <https://doi.org/10.1016/j.bpa.2016.10.004>.

18. Pardesi O., Fuzaylov G. Pain Management in Pediatric Burn Patients // J. Burn Care & Research. 2017. V. 38. №6. 335-347.

19. Kraft R., Herndon D. N., Branski L. K., Finnerty C. C., Leonard K. R., Jeschke M. G. Optimized fluid management improves outcomes of pediatric burn patients // J. Surgical Research. 2013. V. 181. №1. P. 121-128. <https://doi.org/10.1016/j.jss.2012.05.058>.

#### References:

1. Ferry, G. D., Fishman, D. S., Jensen, C., & Hoppin, A. G. (2013). Caustic esophageal injury in children.

2. Fallahi, S., Hosseini, S., & Fallahi, S. (2012). Extent of Injury of Gastrointestinal tract due to accidental ingestion of chemicals among children at Bandar Abbass Children Hospital 2009-2011. *Life Science Journal*, 9(4), 2054-2058.

3. Alekseenko, S. I. (2006). Khimicheskie ozhogi pishchevoda u detei: osobennosti diagnostiki, lecheniya i profilaktiki oslozhenii: autoref. M.D. diss. Sankt-Peterburg. (in Russian).

4. Volkov, S. V., Ermolov, A. S., & Luzhnikov, E. A. (2005). Khimicheskie ozhogi pishchevoda i zheludka. Moscow, Medpraktika, 120. (in Russian).

5. Salakhov, E. S. (2007). Lechenie khimicheskikh ozhogov pishchevoda u detei: autor. M.D. diss. St. Peterburg, 24. (in Russian).

6. Kozhevnikov, V. A., Smirnov, A. K., & Polukhin, D. G. (2006). Mestnaya terapiya khimicheskikh ozhogov pishchevoda. In: *Pediatry Altaya - budushchemu Rossii: materialy Vserossiiskoi nauchno-prakticheskoi konferentsii, posvyashchennoi 40-letiyu pediatricheskogo fakul'teta ARMU. Barnaul*, 258-262. (in Russian).

7. Makarova, O. L., Korolev, M. P., & Fedotov, L. E. (2003). Taktika lecheniya bol'nykh s sochetannymi rubtsovymi strikturami pishchevoda i zheludka posle khimicheskikh ozhogov. *Ukrainskii zhurnal maloinvazivnoi i endoskopicheskoi khirurgii*, 7(3), 39-40. (in Russian).

8. Zargar, S. A., Kochhar, R., Nagi, B., Mehta, S., & Mehta, S. K. (1989). Ingestion of corrosive acids: spectrum of injury to upper gastrointestinal tract and natural history. *Gastroenterology*, 97(3), 702-707.

9. Rukevich, S. G., Parshikov, V. V., Batanov, G. B., Rossokhin, V. F. (2014). Peculiarities of diagnostics and treatment of children's chemical burns of esophagus. *Medical Almanac*, (5), 190-194. (in Russian).

10. Lekmanov, A. U., Azovskiy, D. K., Pilyutik, S. F., & Budkevich, L. I. (2018). Intensive care of children with massive burns during the first 24 hours after the injury - results of the

interactive survey. *Messenger of anesthesiology and resuscitation*, 15(1), 18-26. <https://doi.org/10.21292/2078-5658-2018-15-1-18-26>. (in Russian).

11. Shaibekov, D. R. (2016). Kliniko-laboratornye pokazateli i meditsinskaya pomoshch' detyam s khimicheskimi ozhogami pishchevoda. *Sovremennye tendentsii razvitiya nauki i tekhnologii*, (1-3), 120-123. (in Russian).

12. Omurbekov, T. O., & Shaibekov, D. R. (2016). Rasprostranennost' i prichiny ostrykh khimicheskikh ozhogov pishchevoda u detei po materialam GDKB SMP goroda Bishkek (Kyrgyzskaya Respublika). *Sovremennye tendentsii razvitiya nauki i tekhnologii*, (1-3), 90-93. (in Russian).

13. Evdokimov, V. I., & Kourov, A. S. (2018). Genesis of research on burn injury (analysis of domestic articles in 2005-2017). *Medico-Biological and Socio-Psychological Problems of Safety in Emergency Situations*, (4), 108-120. <https://doi.org/10.25016/2541-7487-2018-0-4-108-120>. (in Russian).

14. Yin, S., Colvin, J., & Behrman, A. (2018). Single-use laundry detergent pack exposures in children under 6 years: a prospective study at US poison control centers. *The Journal of Emergency Medicine*, 55(3), 354-365.

15. Dayakar, M. M., Pai, P. G., Sooranagi, R. P. M., Vijayan, V., & Waheed, A. (2018). Chemical burns of gingiva and its management. *SRM Journal of Research in Dental Sciences*, 9(4), 174.

16. Young, A. E., Davies, A., Bland, S., Brookes, S., & Blazeby, J. M. (2019). Systematic review of clinical outcome reporting in randomised controlled trials of burn care. *BMJ open*, 9(2), e025135.

17. Soussi, S., & Legrand, M. (2016). Hemodynamic coherence in patients with burns. *Best Practice & Research Clinical Anaesthesiology*, 30(4), 437-443. <https://doi.org/10.1016/j.bpa.2016.10.004>.

18. Pardesi, O., & Fuzaylov, G. (2017). Pain Management in Pediatric Burn Patients. *J. Burn Care & Research*, 38(6), 335-347.

19. Kraft, R., Herndon, D. N., Branski, L. K., Finnerty, C. C., Leonard, K. R., & Jeschke, M. G. (2013). Optimized fluid management improves outcomes of pediatric burn patients. *J. Surgical Research*, 181(1), 121-128. <https://doi.org/10.1016/j.jss.2012.05.058>.

Работа поступила  
в редакцию 18.02.2019 г.

Принята к публикации  
22.02.2019 г.

Ссылка для цитирования:

Шайбеков Д. Р., Омурбеков Т. О. Последствия поражения слизистой оболочки верхних отделов пищеварительного тракта вследствие случайного употребления детьми агрессивных химических веществ // Бюллетень науки и практики. 2019. Т. 5. №3. С. 69-74. <https://doi.org/10.33619/2414-2948/40/08>.

Cite as (APA):

Shaibekov, D., & Omurbekov, T (2019). The consequences of damage to the mucous membrane of the upper part's digestive tract due to accidental use by children aggressive chemicals. *Bulletin of Science and Practice*, 5(3), 69-74. <https://doi.org/10.33619/2414-2948/40/08>. (in Russian).