

УДК 616.125.6-089.819

<https://doi.org/10.33619/2414-2948/40/06>

АНАЛИЗ ТЕЧЕНИЯ АНТЕНАТАЛЬНОГО ПЕРИОДА И КЛИНИЧЕСКОЙ КАРТИНЫ НОВОРОЖДЕННЫХ С МЕЖПРЕДСЕРДНЫМИ СООБЩЕНИЯМИ

©**Мокина Е. А.**, Национальный исследовательский Мордовский государственный университет им. Н. П. Огарева, г. Саранск, Россия, katya21061996@gmail.com

©**Науменко Е. И.**, канд. мед. наук, Национальный исследовательский Мордовский государственный университет им. Н. П. Огарева, г. Саранск, Россия, ei-naumenko@yandex.ru

©**Куманяева Д. Ю.**, Национальный исследовательский Мордовский государственный университет им. Н. П. Огарева, г. Саранск, Россия, daria.kumaniaeva@yandex.ru

©**Рахматуллина М. А.**, Национальный исследовательский Мордовский государственный университет им. Н. П. Огарева, г. Саранск, Россия, ma.rakhmatullina@mail.ru

©**Сургаева Е. И.**, Национальный исследовательский Мордовский государственный университет им. Н. П. Огарева, г. Саранск, Россия, Elenka-1995@mail.ru

ANTENATAL PERIOD AND CLINICAL PICTURE ANALYSIS OF THE NEWBORNS WITH INTERATRIAL COMMUNICATIONS

©**Mokina E.**, National Research Mordovia State University, Saransk, Russia, katya21061996@gmail.com

©**Naumenko E.**, M.D., National Research Mordovia State University Saransk, Russia, ei-naumenko@yandex.ru

©**Kumanyaeva D.**, National Research Mordovia State University Saransk, Russia, daria.kumaniaeva@yandex.ru

©**Rakhmatullina M.**, National Research Mordovia State University Saransk, Russia, ma.rakhmatullina@mail.ru

©**Surgaeva E.**, National Research Mordovia State University Saransk, Russia, Elenka-1995@mail.ru

Аннотация. Рождение детей с врожденными пороками сердца представляет серьезную проблему в связи с риском младенческой смертности. Клинически дефект межпредсердной перегородки относится к маломанифестным порокам. Выраженность его симптоматики зависит от величины и локализации дефекта, а также, в большей степени, от длительности существования порока и развития вторичных осложнений. Данная ситуация диктует необходимость ранней диагностики этого врожденного порока сердца, динамического наблюдения, своевременного лечения, что и обуславливает актуальность данного исследования. В этой статье мы постарались детально проанализировать особенности течения антенатального периода и клинической картины новорожденных с межпредсердным сообщением. Подводя итог нашего исследования необходимо отметить, что клинические проявления при межпредсердном сообщении у новорожденных не являются специфичными. У большинства новорожденных с межпредсердным сообщением можно выслушать систолический шум различной интенсивности, однако, этот шум не связан с наличием межпредсердного сообщения, а обусловлен наличием диагонально расположенных хорд в левом желудочке.

Abstract. The birth of children with congenital heart disease is a serious problem due to the risk of infant mortality. Clinically, the interatrial septum defect belongs to the low manifest defects. The severity of its symptoms depends on the size and location of the defect, as well as, to a greater extent, on the duration of the defect and the development of secondary complications. This situation dictates the need for early diagnosis of this congenital heart disease, dynamic observation, timely treatment, which determines the relevance of this study. In this article, we tried to analyze in detail the characteristics of the course of the antenatal period and the clinical picture of newborns with atrial communication. Summing up our study, it should be noted that the clinical manifestations in interatrial communications in newborns are not specific. In most infants with interatrial communications, systolic noise of varying intensity can be heard, however, this noise is not associated with the presence of interatrial communications, but due to the presence of diagonally located chords in the left ventricle.

Ключевые слова: врожденные пороки сердца, дефект межпредсердной перегородки, межпредсердное сообщение, дети.

Keywords: congenital heart defects, interatrial septal defect, interatrial communication, children.

Рождение детей с врожденными пороками сердца (ВПС) представляет серьезную проблему в связи с риском младенческой смертности [1, с. 62; 2].

ВПС диагностируются, по данным различных авторов, у 0,7-1,7% новорожденных [3, с. 1891]. По данным статистики ВОЗ, встречаемость ВПС у новорожденных достигает 1%, при этом их частота варьирует от 2,4 до 14,15 на 1000 живорожденных [4, с. 141]. Кроме того, существуют различные переходные варианты порока, поэтому ряд авторов предлагает использовать название «межпредсердное сообщение» (МПС) в качестве общего термина в неясных случаях [5, с. 549]. Выраженность его симптоматики зависит от величины и локализации дефекта, а также [6, с. 905], в большей степени, от длительности существования порока и развития вторичных осложнений [7, с. 200; 8, с. 305]. Данная ситуация диктует необходимость ранней диагностики этого ВПС, динамического наблюдения, своевременного лечения, что и обуславливает актуальность данного исследования.

Цель работы: анализ течения антенатального периода и клиники новорожденных с МПС.

Материал и методы

Проведен ретроспективный анализ 94 историй болезни доношенных новорожденных, находящихся на стационарном обследовании и лечении в ГБУЗ РМ «ДРКБ» г. Саранска за период с декабря 2016 г. по март 2018 г.

Критерии отбора: наличие межпредсердного сообщения (МПС) в области овальной ямки при эхокардиографическом исследовании. Средний возраст новорожденных составил 7 ± 1 суток; средняя масса тела 3400 ± 53 г. Дети разделены на две группы в зависимости от размеров МПС: до 4 мм — I группа; 4 мм и более — II группа. Использовали анализ антенатального периода. Статистический анализ данных был произведен с помощью пакета программ Microsoft Excel 2010.

Результаты и их обсуждение

Средний возраст матерей составил $25 \pm 0,5$ года. По нашим данным 26,6% матерей исследованных групп имели отягощенный акушерский анамнез (ОАА): выкидыши, медицинские аборт, 2 случая интранатальной гибели и гибели ребенка в возрасте 1,5 месяцев от ВПС. Половина женщин перенесли гестоз и токсикоз первой половины беременности, у 21% матерей наблюдались плацентарные нарушения, анемия имела место в 27,7% случаев (Рисунок 1).

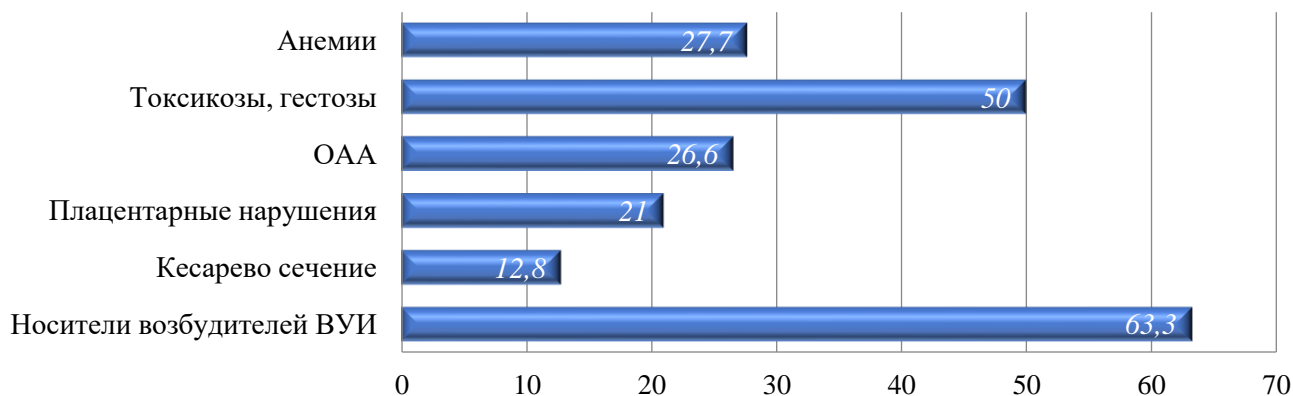


Рисунок 1. Течение антенатального периода.

Обращает на себя внимание наличие значительного количества матерей, у которых были обнаружены возбудители ВУИ — 63,3%, из них 52% составили микст-инфекции. В структуре ВУИ наиболее часто диагностируется герпетическая инфекция (35%), несколько реже ЦМВ (30%) и токсоплазмоз (15%) (Рисунок 2).

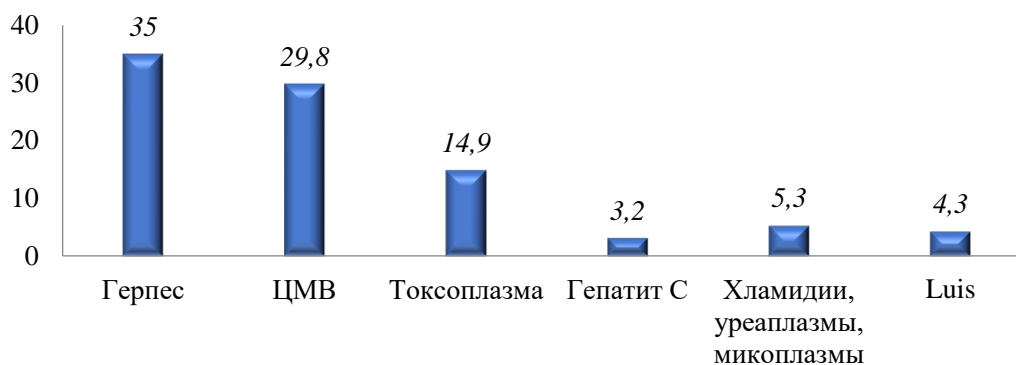


Рисунок 2. Структура возбудителей ВУИ, обнаруженных у матерей.

Учитывая маломанифестность проявления МПС, мы провели анализ причин поступления детей в стационар. По нашим данным только 12 новорожденных поступили в больницу с подозрением на ВПС, причем чаще это дети из II группы (3,4% и 28,6% соответственно, $p < 0,001$). Чаще всего дети поступали с диагнозом церебральная ишемия (25,5%) и гипербилирубинемия (25,5%); реже новорожденные поступали с направительным диагнозом ВУИ (10,6%), другие врожденные пороки развития (7,5%), родовая травма (3,2%).

Таким образом, наличие МПС не является направительным диагнозом у большинства новорожденных. Половина матерей исследованных детей перенесли токсикозы и гестозы в первом триместре беременности, каждая третья имела отягощенный акушерский анамнез, у

1/5 матерей наблюдалась ХМПН. Преобладающее число детей исследованных групп имеют внутриутробную инфицированность.

Анализ клиники включал в себя: оценку окраски кожных покровов, наличие одышки, отсутствие прибавки в весе, наличие, наличие признаков генетического синдрома, аускультативные изменения в сердце (Таблица).

Таблица.
ОСНОВНЫЕ КЛИНИЧЕСКИЕ СИМПТОМЫ В ГРУППЕ ИССЛЕДОВАННЫХ ДЕТЕЙ

Признак	I группа (n=59)		II группа (n=35)		Всего (n=94)	
	(n)	(%)	(n)	(%)	(n)	(%)
Бледность, «мраморность» кожных покровов	20	33,9	7	20	27	28,7
Цианоз носогубного треугольника в покое	9	15,3	9	25,7	18	19,1
Цианоз носогубного треугольника при напряжении	10	16,9	14	40*	24	25,5
Одышка в покое	2	3,4	4	11,4	6	6,4
Отсутствие прибавки в массе	1	1,7	5	14,3*	6	6,4
Генетические синдромы	3	5	2	5,7	5	5,3
Приглушенность сердечных тонов	5	8,5	7	20	12	12,8
Систолический шум средней интенсивности, не проводится на спину	29	49,2	19	54,3	48	51
Интенсивный систолический шум, проводится на спину	2	3,4	6	17*	8	8,5
Хордальный оттенок шума	12	20,3	3	8,6	15	16

Примечание: Различия между I и II группами достоверны при: * — $p < 0,05$.

Генетические синдромы диагностированы у 5 детей (5,3%): синдром Дауна (n=3), синдром Пьера–Робена (n=2). Отсутствие прибавки в массе тела отмечены у 6 новорожденных (6,4%): у 1 ребенка I группы и у 5 — из II группы.

Бледность кожных покровов с «мраморным рисунком» наблюдается у 27 новорожденных (28,7%), причем чаще у детей первой группы — 20, а во второй — 7, что составляет 33,9% и 20% соответственно, $p > 0,05$. Цианоз носогубного треугольника в покое был отмечен у 18 новорожденных (19%), по 9 детей из обеих групп. Цианоз носогубного треугольника при напряжении был отмечен у 24 новорожденных (25,5%), 10 детей в I группе и 14 детей во II группе. У 5 детей (5,3%) появление цианоза отмечалось лишь при плаче, сосании — все пятеро относятся к первой группе.

Также у 6 новорожденных была отмечена одышка в покое: у 2 (3,4%) из I группы и у 4 (11,4%) детей из II группы.

Приглушенность сердечных тонов была выявлена у 12 новорожденных: 5 (8,5%) из них относились к I группе, а 7 (20%) — ко II.

Аускультативная картина характеризовалась также наличием систолического шума различной интенсивности.

Систолический шум средней интенсивности, выслушивающийся по левому краю грудины, не проводящийся на спину, выявляется у половины обследованных детей. Одинаково часто у детей обеих групп: 49,2% в I группе и 54,3% во II группе. Интенсивный систолический шум над всей областью сердца, проводящийся на спину, чаще регистрируется у детей II группы — 17%, чем в I — 3,4%, $p < 0,05$. У 15 новорожденных отмечается хордальный оттенок шума: 20,3% и 8,6% в I и II группах соответственно.

У большинства новорожденных с МПС можно выслушать систолический шум средней интенсивности, не проводящийся на спину. Однако у 17% детей II группы обнаружен интенсивный систолический шум с проведением на спину, возможно, это шум дополнительных хорд в полости левого желудочка.

Таким образом, было отмечено, что у детей 2 группы (размеры МПС 4 мм и более, по данным ЭхоКГ) наличие цианоза носогубного треугольника достоверно значимо коррелирует с размерами МПС, но в свою очередь — остальные клинические проявления при МПС у новорожденных не являются специфичными, однако, необходимо обращать пристальное внимание на цвет кожных покровов, отсутствие прибавки в массе тела, цианоз носогубного треугольника в покое и при нагрузке, и продолжить дальнейшее динамическое обследование.

Список литературы:

1. Сафиуллина А. Р. Микробиологический пейзаж пищеварительного тракта у детей раннего возраста с врожденными септальными пороками сердца // Медицинский вестник Башкортостана. 2012. Т. 7. №2. С. 62-65.
2. Сафиуллина А. Р., Яковлева, Л. В. Анализ факторов риска развития врожденных пороков сердца // Современные проблемы науки и образования. 2012. №4. С. 33.
3. Hoffman J. I. E., Kaplan S. The incidence of congenital heart disease // Journal of the American college of cardiology. 2002. V. 39. №12. P. 1890-1900.
4. Loscalzo J. Paradoxical embolism: clinical presentation, diagnostic strategies, and therapeutic options // American heart journal. 1986. V. 112. №1. P. 141-145.
5. Ward R., Jones D., Haponik E. F. Paradoxical embolism: an underrecognized problem // Chest. 1995. V. 108. №2. P. 549-558.
6. Waltz D. A., Boucek M. M., Edwards L. B., Keck B. M., Trulock E. P., Taylor D. O., Hertz M. I. Registry of the International Society for Heart and Lung Transplantation: ninth official pediatric lung and heart-lung transplantation report - 2006 // The Journal of heart and lung transplantation. 2006. V. 25. №8. P. 904-911.
7. Fischer G., Stieh J., Uebing A., Hoffmann U., Morf G., Kramer H. H. Experience with transcatheter closure of secundum atrial septal defects using the Amplatzer septal occluder: a single centre study in 236 consecutive patients // Heart. 2003. V. 89. №2. P. 199-204.
8. Karande S., Patil V., Kher A., Muranjan M. Extracardiac birth defects in children with congenital heart defects // Indian pediatrics. 2014. V. 51. №5. P. 389-391.

References:

1. Safiullina, A. R. (2012). Microbiological profile of the digestive tract in young children with congenital septal heart defects. *Medicinskij vestnik Bashkortostana*, 7(2), 62-65. (in Russian).
2. Safiullina, A. R., & Yakovleva, L. V. (2012). Analysis of risk factors of congenital septal heart defects progression. *Sovremennye problemy nauki i obrazovaniya*, (4), 33. (in Russian)
3. Hoffman, J. I., & Kaplan, S. (2002). The incidence of congenital heart disease. *Journal of the American college of cardiology*, 39(12), 1890-1900.
4. Loscalzo, J. (1986). Paradoxical embolism: clinical presentation, diagnostic strategies, and therapeutic options. *American heart journal*, 112(1), 141-145.
5. Ward, R., Jones, D., & Haponik, E. F. (1995). Paradoxical embolism: an underrecognized problem. *Chest*, 108(2), 549-558.
6. Waltz, D. A., Boucek, M. M., Edwards, L. B., Keck, B. M., Trulock, E. P., Taylor, D. O., & Hertz, M. I. (2006). Registry of the International Society for Heart and Lung Transplantation: ninth

official pediatric lung and heart-lung transplantation report - 2006. *The Journal of heart and lung transplantation*, 25(8), 904-911.

7. Fischer, G., Stieh, J., Uebing, A., Hoffmann, U., Morf, G., & Kramer, H. H. (2003). Experience with transcatheter closure of secundum atrial septal defects using the Amplatzer septal occluder: a single centre study in 236 consecutive patients. *Heart*, 89(2), 199-204.

8. Karande, S., Patil, V., Kher, A., & Muranjan, M. (2014). Extracardiac birth defects in children with congenital heart defects. *Indian pediatrics*, 51(5), 389-391.

*Работа поступила
в редакцию 17.02.2019 г.*

*Принята к публикации
21.02.2019 г.*

Ссылка для цитирования:

Мокина Е. А., Науменко Е. И., Куманяева Д. Ю., Рахматуллина М. А., Сургаева Е. И. Анализ течения антенатального периода и клинической картины новорожденных с межпредсердными сообщениями // Бюллетень науки и практики. 2019. Т. 5. №3. С. 58-63. <https://doi.org/10.33619/2414-2948/40/06>.

Cite as (APA):

Mokina, E., Naumenko, E., Kumanyaeva, D., Rakhmatullina, M., & Surgaeva, E. (2019). Antenatal period and clinical picture analysis of the newborns with interatrial communications. *Bulletin of Science and Practice*, 5(3), 58-63. <https://doi.org/10.33619/2414-2948/40/06>. (in Russian).