

УДК 616.146.4: 616.24-008.331.1

*К.Б.Ташкенбаева¹*¹Казахский медицинский университет непрерывного образования
г.Алматы, Казахстан

МОРФОФУНКЦИОНАЛЬНОЕ СОСТОЯНИЕ ПЕЧЕНОЧНЫХ ВЕН В УСЛОВИЯХ ЛЕГОЧНОЙ ГИПЕРТЕНЗИИ

АННОТАЦИЯ

Исследованы особенности строения печеночных вен в условиях экспериментальной легочной гипертензии и после ее устранения. Для изучения структуры сосудистой системы печени проводили внутриорганный наливку 0,5 %-ным раствором азотнокислого серебра по Ю.Е. Выренкову (1983). Для гистологического исследования кусочки печени брались в различных участках и фиксировались в 10 %-ном растворе нейтрального формалина. Гистологические исследования проводили с использованием гематоксилин-эозина, по Ван-Гизону; и аргирофильный каркас по методике Гордона – Свита. В ходе динамического исследования после пульмонэктомии выявлено постепенное образование спиралеобразных структур в стенке печеночных вен, представленных циркулярными мышцами, которые могут играть роль сфинктеров, препятствующих ретроградному току крови при повышении давления в вышележащих сосудах. Установлено, что после пульмонэктомии развивается легочная гипертензия, которая приводит к нарушению оттока крови от печени. Флебогипертензия печеночных вен вызывает гипертрофию меди и с появлением выраженных спиралеобразных структур. Хирургическая коррекция легочной гипертензии с шунтированием сосудов малого круга кровообращения предотвращает развитие гипертрофии мышечной оболочки печеночных вен. Проведенная экспериментальная работа направлена на изучение эфферентных внутриорганных вен в норме и при патологии даст возможность трактовать механизмы гемодинамических нарушений, для правильного назначения медикаментов.

Ключевые слова: флебогипертензия, печеночные вены, пульмонэктомия, по Ван-Гизону.

Введение. По данным Европейского регионального бюро ВОЗ, из 43 стран региона уровень смертности от хронических заболеваний печени является высоким (более 25 случаев смерти на 100 тыс. населения) в 7 странах СНГ и 5 странах Центральной и Восточной Европы, составляя в среднем по европейскому региону - 17. За последние 10 лет в 5 странах уровень смертности увеличился более чем на 50 % [1]. В настоящее время отмечается тенденция к увеличению числа больных с хроническими заболеваниями легких, требующих оперативных вмешательств [2-8]. Резекция легочной ткани, являющаяся радикальным методом лечения при этих состояниях, ведет к уменьшению паренхимы легких и сокращению сосудистой сети в зависимости от объема резекции. Сокращение сосудистого русла, в свою очередь, приводит к развитию легочной артериальной гипертензии [9-15]. Утрата половины сосудистого русла малого

круга при пульмонэктомии частично компенсируется сосудистым руслом оставшегося легкого. Внутрилегочные шунты при пульмонэктомии позволяют компенсировать кровообращение у больных после операции. Благодаря естественным артериовенозным анастомозам облегчается отток крови (сброс справа налево) из системы легочной артерии осуществляется относительное снижение давления в ней, тем самым уменьшается нагрузка на правый желудочек. Однако эти анастомозы открываются ценой потери функции оставшегося легкого и имеют свои физиологические пределы [16-21].

Особого внимания заслуживает изучение сосудистой сети печени при пульмонэктомии, осложненной легочной артериальной гипертензией, так как печень благодаря своей мощной и пластичной сосудистой системе выполняет роль экстракардиального фактора регуляции гомеостаза.

При патологии вен или при патологических процессах с вовлечением внутриорганных вен большую роль играют клапанные аппараты и подобные им структуры. Изучением вен и клапанов вен занимались многие исследователи, такие, как А.Н.Максименков (1949), И.А.Костромов (1956), Д.Г.Мамамтавршвили (1964), В.В.Парина и Ф.З.Меероона (1965), В.Н.Банков (1974). Полученные сведения о количестве клапанов в отдельных венах не всегда совпадают. Это естественно, так как пределы индивидуальных колебаний числа клапанов весьма значительны. На основе обобщения данных различных авторов клапаны защищают венулы и капилляры от резкого повышения давления во время деятельности "мышечного насоса", а также при внезапных изменениях давления. Створки полноценных клапанов прочны, они выдерживают давление до 3 атм. Локализация и функция клапанов взаимно обусловлены. Те отделы, в которых чаще наблюдается возможность ретроградного кровотока, имеют наибольшее число клапанов. Вены каждого органа обладают специфичностью в зависимости от функционального назначения. К сожалению, изучению внутриорганных веннозного русла в литературе уделяется внимания недостаточно.

Цель исследования: изучить особенности строения печеночных вен в условиях экспериментальной легочной гипертензии и после ее устранения.

Материалы и методы исследования. Экспериментальное исследование было выполнено на 40 беспородных кроликах обоего пола массой от 2000 до 2500 г (эксперимент проводился в соответствии с конвенцией о гуманном обращении с экспериментальными животными). Нами были проведены III серии экспериментов:

- контрольная;
- с экспериментальной легочной гипертензией;
- после устранения экспериментальной легочной гипертензии.

Во II серии опытов производилась левосторонняя пульмонэктомия общепринятым способом, что соответствовало удалению 42 весовых процентов легочной ткани. При ИВЛ производилась торакотомия в 5-м межреберье слева заднебоковым доступом. Рефлексогенные зоны корня левого легкого инфильтрировались 0,5 %-ным раствором новокаина.

Левое легкое смещалось в вентро-медиальном направлении. Выделялся основной ствол легочной артерии и пересекался между двумя лигатурами. Левые бронхиальные артерии лигировались в области корня удаляемого легкого. Смещением ткани левого легкого краниально выделялась нижнедолевая вена и пересекалась между двумя лигатурами. На центральные отрезки сосудов накладывались прошивные лигатуры. Смещением левого каудального выделялись и лигировались вены верхней и средней долей. На рассеченный бронх накладывался шов. После проверки на герметичность наложенных швов и лигатур рана грудной стенки ушивалась наглухо.

В III серии опытов на 15 кроликах производилась пульмонэктомия слева при артериовенозном шунте малого круга кровообращения. После анестезии рефлексогенных зон 0,25 %-ным раствором новокаина, выделяли артерию и вену нижней доли левого легкого на протяжении около 3 см. Эту долю удаляли, а концы мобилизованных артерий и вены соединяли с помощью аппарата АСЦ-8 конец в конец. Убедившись в проходимости шунта, измеряли давление в легочной артерии. Измерения показали, что удаление нижней доли легкого (26 % легочной ткани) не приводило к увеличению давления в системе легочной артерии. Давление не повышалось и после того, когда при функционирующем состоянии артериовенозного шунта удаляли верхнюю и среднюю доли легкого, определяли сброс крови по шунту справа – налево при помощи электромагнитного флоуметра.

Для изучения структуры сосудистой системы печени проводили внутриорганные наливку 0,5 %-ным раствором азотнокислого серебра по Ю.Е.Выренкову (1983).

Для гистологического исследования кусочки печени брались в различных участках и фиксировались в 10 %-ном растворе нейтрального формалина. Гистологические исследования проводили с применением обычных методов окраски (гематоксилин-эозин, по Ван-Гизону) и аргирофильный каркас определяли по методике Гордона – Свита. Морфометрические исследования проводили с помощью окуляр-микрометра, а цену деления определяли с помощью объект-микрометра.

Результаты исследования. Максимальное повышение давления в легочной артерии -

Численность экспериментальных животных и гистологических препаратов

Группа	Время, количество суток					п животных	Метод окраски		
	1	3	7	15	30		гематоксилинэозин	по Ван-Гизону	по Выренкову
Контроль	2	2	2	2	2	10	200	200	200
После эксп. легочной гипертензии	3	3	3	3	3	15	200	200	200
После операции	3	3	3	3	3	15	200	200	200
Всего						40	600		

42±2,7 мм рт. ст. и в правом желудочке (44±±1,4 мм рт. ст.) отмечается через одни сутки после пульмонэктомии. В эти же сроки после пульмонэктомии с шунтированием давление легочной артерии оставалось в пределах контрольных величин.

Через 3 суток после пульмонэктомии давление в легочной артерии составило 40±2,3 мм рт. ст., а после пульмонэктомии с шунтированием давления в легочной артерии – 22±1,5 мм рт. ст., т. е. на 45 % меньше, чем при пульмонэктомии.

Через 7 суток после пульмонэктомии давления в легочной артерии было 35±2,4 мм рт. ст., а после пульмонэктомии с шунтированием

давления в легочной артерии – 21±1,4 мм рт. ст., что на 40 % меньше, чем до шунтирования.

На 15-е сутки после пульмонэктомии наступает некоторое улучшение в гемодинамике малого круга кровообращения. Показатели давления в легочной артерии соответствуют 31±2,1 мм рт. ст., а после шунтирования – 21,5±±1,6 мм рт. ст., что на 32,2 % меньше, чем до шунтирования.

На 30-е сутки после операции давление в легочной артерии составило 32,4±0,9 мм рт. ст., а после шунтирования – 22±1,8 мм рт. ст., или на 32 % меньше, чем при пульмонэктомии (рис 1).

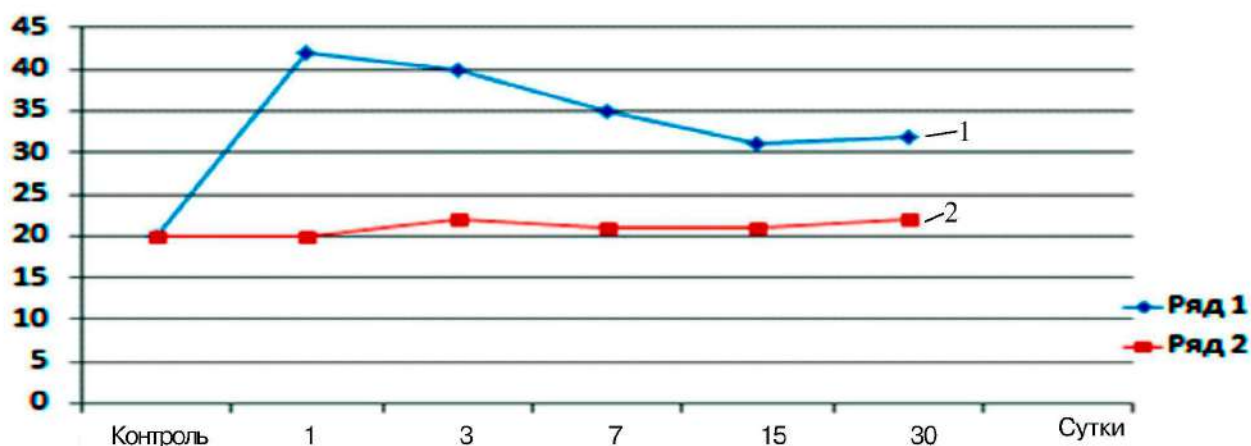


Рис. 1. Давление в ЛА: 1) после пульмонэктомии; 2) после пульмонэктомии с шунтированием малого круга

Через одни сутки после пульмонэктомии стенки собирательных печеночных вен утолщены, а их просветы расширены в среднем до 171±6,1 мкм. В тот же срок после пульмонэктомии с шунтированием рост ширины просве-

та собирательных вен доходит до максимума и составляет 165±4,9 мкм, что на 3,5 % меньше, чем при пульмонэктомии.

Через 3-е суток после левосторонней пульмонэктомии параметры ширины собиратель-

ных печеночной вены составляли $183 \pm 6,3$ мкм. На 3-и сутки после пульмонэктомии с шунтированием ширина просвета несколько уменьшилась и составила $160 \pm 4,3$ мкм, что на 12,6 % меньше, чем при пульмонэктомии.

Ширина просвета через 7 суток после пульмонэктомии составила $206 \pm 7,2$ мкм, а после пульмонэктомии с шунтированием ширина просвета собирательных печеночных венул находилась на уровне $152 \pm 3,6$ мкм и оказалась на 26,3 % меньше, чем при пульмонэктомии.

Через 15 суток после пульмонэктомии при измерении ширины все же еще сохраняется расширение просвета печеночных вен. Эти показатели находятся на уровне $194 \pm 8,6$ мкм. На 15-е сутки после пульмонэктомии с шунтированием ширина просвета собирательных печеночных вен составила $154 \pm 4,5$ мкм ($p > 0,05$), или меньше на 20,6 %, чем до шунтирования.

Через 30 суток после левосторонней пульмонэктомии диаметр просвета этих вен в среднем составил $162 \pm 5,4$ мкм, а в тот же срок после пульмонэктомии с шунтированием ширина просвета собирательных печеночных вен составила $150 \pm 4,1$ мкм ($p > 0,05$), что на 7,4 % меньше, чем при пульмонэктомии (рис. 2).

Таким образом, шунтирование сосудов удаляемого легкого, как правило, приводит к снижению давления легочной артерии. Расширение дренирующих вен и синусоидов вызывает увеличение диаметра просвета сосудов портальной венозной системы. Это, видимо, является предохранительным механизмом, направленным на депонирование крови не только в печени, но и в портальной системе. При этом наблюдаемое в терминальных воротных венулах неравномерное расширение с суженными сегментами указывало на ауторегуляцию поступления крови в синусоидальные капилляры. Качественные и количественные показатели параметров микрососудистого русла печени и желчного пузыря к концу недели имеют тенденцию к улучшению. В течение 5-30 суток изучаемые показатели сосудистой сети печени и желчного пузыря постепенно восстанавливаются. В ходе динамического исследования после пульмонэктомии выявлено постепенное образование спиралеобразных структур в стенке печеночных вен, представленное циркулярными мышцами, которые, возможно, могут играть роль сфинктеров, препятствующих ретроградному току крови при повышении давления в вышележащих сосудах. Устране-

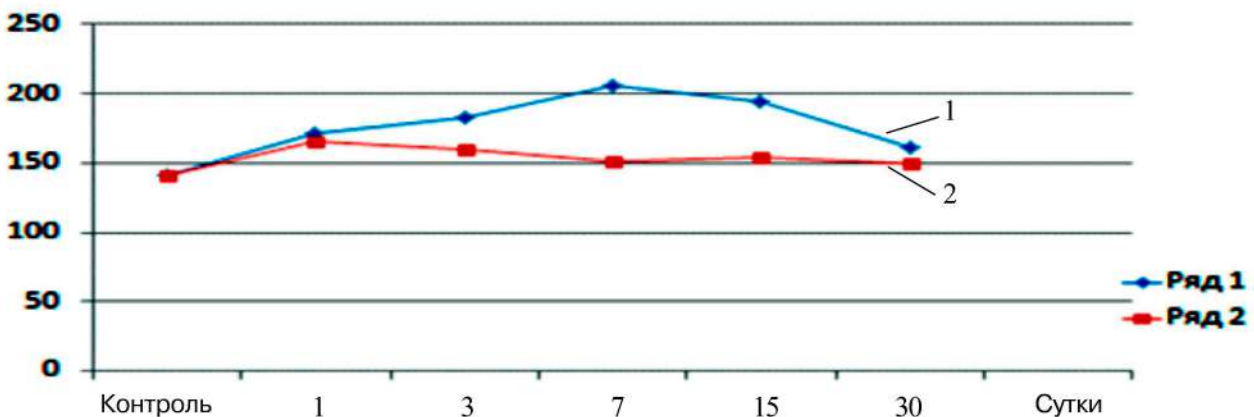


Рис. 2. Диаметр собирательных печеночных венул: 1) после пульмонэктомии; 2) после пульмонэктомии с шунтированием малого круга

ние легочной гипертензии предотвращает образование спиралеобразных структур в стенке внутриорганных печеночных вен.

Выводы

1. Структурно-функциональные элементы микроциркуляторного русла печени у кролика построены, как у человека.

2. После пульмонэктомии развивается легочная гипертензия, которая приводит к нарушению оттока крови от печени. Флебогипертензия печеночных вен вызывает гипертрофию меди с появлением выраженных спиралеобразных структур.

3. Хирургическая коррекция легочной ги-

пертензии с шунтированием сосудов малого круга кровообращения предотвращает развитие гипертрофии мышечной оболочки печеночных вен.

4. Выявленная спиралеобразная структура в стенке печеночных вен после пульмонэктомии,

представленная циркулярными мышцами, может играть роль сфинктеров, препятствующих ретроградному току крови при повышении давления в вышележащих сосудах, которые не образуются после шунтирования.

ЛИТЕРАТУРА

1 *Иваников И.О., Сюткин В.Е., Говорун В.М.* Гепатология // Болезни печени. http://gepat.ru/kont/syndrom/pechenochno-legochnyj_sindrom.html

2 *Алиев М.А., Иоффе Л.Ц., Воронов С.А., Болотова Н.А.* Гипертензия малого круга кровообращения у больных хроническими неспецифическими заболеваниями легких (методы исследования, классификация, фармакодинамика, регионарные функции) // Легочная гипертензия. – Алма-Ата, 1984. – С. 3-10.

3 *Исаков Ю.Ф., Степанов Э.А., Гераськин В.И.* Хирургия легких детей // Всесоюз. съезд хирургов ХХХ: тез. докл. – Минск, 1981. – С. 163-165.

4 *Тыщевский В.И.* Некоторые методические предпосылки к изучению распространенности и исходов неспецифических заболеваний легких у взрослых, 1977. – С. 9-10.

5 *Путов Н.В., Федосеев Г.Б.* Вопросы борьбы с хроническими неспецифическими заболеваниями легких: тер архив. – 1974. – № 5. – С. 3-10.

6 *Бейсебаев А.А.* Хирургия бронхоэктазий и сопутствующих бронхолегочных заболеваний: автореф. дис. ... д-ра. мед. наук. – М., 1984. – 35 с.

7 *Schiceaduz H., Qeesneer J., Vollmer E.* Zur Auneireund Lundenveruleinerder Eingriffe auf der Blutdruce innerhalb dor aleinen Kreislautes // Zbl. Chir. – 1963. – Vol. 88, № 4. – P. 321-330.

8 *Qlanreible F.R., Burxe C.V., Theodore J.* Primary pulmonary hypertension. Length of surreirealpatient'sreffered for heart-lung transplantation // Chest. – 1987. – Vol. 91, № 5. – P. 675-681.

9 *Воронцов Ю.П.* Состояние кровообращения в малом круге при наиболее распространенных хронических заболеваниях легких и воронкообразная грудная клетка у детей: автореферат дис. ... д-ра. мед. наук. – М., 1985. – 48 с.

10 *Русанов Г.А., Морозова В.В., Кайназаров А.К., Алмабаев И.А., Кучер И.М.* Морфологические изменения печени при пострезекционной легочной гипертензии в эксперименте // Вестн. хирургии. – 1980. – № 6. – С. 3-11.

11 *Русанов Г.А., Морозова В.В., Кайназаров А.К., Алмабаев И.А.* Изменения углеводного обмена и давления крови в правом желудочке сердца после пульмонэктомии в эксперименте // Вестн. хирургии. – 1976. – № 7. – С. 38-41.

12 *Хазанов А.Т., Шерешевский Б.М.* Патологическая анатомия и вопросы патогенеза легочного сердца. – Л.: Медицина, 1971.

13 *Вайда Р.И.* Морфофункциональная и морфометрическая характеристика миокарда после резекции легких: автореферат дис. ... д-ра. мед. наук. – Тернополь, 1988.

14 *Шерешевский Б.М.* Кровообращение в малом круге. – М., 1970. – 304 с.

15 *Хаяси Т.* Эхо-фонокардиологическая оценка легочной гипертензии. – Токио: Токийский ун-т., 1985. – С. 102-106.

16 *Навратил М., Кадлец К., Даум С.* Патофизиология дыхания / пер. с чеш. – М., 1976. – С. 67-72.

17 *Авгандов Е.С.* Газы и КЩС в крови // Руководство по клинической физиологии дыхания. – М.: Медицина, 1980. – С. 182-209.

18 *Бокша В.Г., Брусиловский Б.М., Жуковский Л.И.* Определение показателей функционального состояния дыхания и кровообращения и их интерпретации при оценке дыхательной недостаточности // Метод. рекоменд. – Ялта, 1988. – 32 с.

19 *Вайда Р.И.* Анатомо-физиологическое обоснование шунтирования малого круга кровообращения при обширных резекциях легких в эксперименте // Вестн. хирургии. – 1980. – № 6. – С. 9-14.

20 *Maurer E.R.* Mayor thoracic surgery after sixty // *Ann.Thor.Surg.* – 1966. – Vol. 2, № 6. – P. 808-813.

21 *Achutach K., Achutach K., Dunsky M.* Monlqrelaree tests for responsiveness of pulmonary hypertension to oxygeon. Prediction of surreired in patlents with chronic obstructive lung dissase and corpulmonare // *Pulm. Dlseases Sect., Dep. Of Med., Veterans Administration Med.Sekt. Surgery.* – N U USA/ – 1987. – Vol. 92. – P.393-399.

ТҮЙІН

Зерттеу мақсаты: эксперименталдық өкпе гипертензиясы жағдайларында және оны жойғаннан кейін бауыр көктамырларының ерекшеліктерін зерттеу. Қантамыр жүйесінің құрылымын зерттеу үшін Ю.Е.Выренков бойынша (1983) азот қышқылды күмістің 0,5% ерітіндісін ағза ішіне құюды жүзеге асырдық. Гистологиялық зерттеу үшін әр телімдерінен бауыр бөліктері алынды және бейтарап формалиннің 10% ерітіндісінде бекітілді. Гистологиялық зерттеу Ван Гизон бойынша гематоксилин-эозинді және Гордон-Свит әдістемесі бойынша аргирофильді қаңқаны пайдалану арқылы жүргізілді. Пульмоноэктомиядан кейінгі динамикалық зерттеу барысында жоғарыдағы қантамырлар қысымының көтерілуі кезінде қанның кертартпа ағысына кедергі келтіретін сфинктер рөлін атқаратын циркулярлық бұлшықеттерде көрінген бауыр көктамырларының қабырғасында шиыршық тәріздес құрылымның біртіндеп пайда болуы анықталды. Пульмоноэктомиядан кейін қанның бауырдан кері ағуының бұзылуын туындататын өкпе гипертензиясы дамиды. Бауыр көктамырларының флебогипертензиясы айқын шиыршық тәріздес құрылымдар пайда болғаннан медия гиперт рофиясын туындатады. Қанайналымның кіші шеңберінің қантамырларын шунт қою арқылы өкпе гипертензиясын хирургиялық түзету бауыр көктамырларының бұлшықет қабықшалары гипертрофиясының алдын алады. Жүргізілген эксперименттік жұмыс қалыпты жағдайдағы және патологиялар кезіндегі ағзаішілік эфференттік көктамырларды зерттеуге бағытталған, дәрі-дәрмектерді дұрыс тағайындау үшін гемодинамикалық бұзылулар механизмдерін түсіндіруге мүмкіндік береді.

Түйінді сөздер: флебогипертензия, бауыр көктамырлары, Ван-Гизон бойынша пульмоноэктомия.

SUMMARY

To study features of a structure of hepatic veins in the conditions of experimental pulmonary hypertension and after its elimination. For studying of structure of vascular system of a liver carried out intra organ fruit liqueur of 0,5 % by solution of nitrate silver across VyrenkovYu.E (1983). For a histologic research, pieces of a liver undertook in various sites and were fixed in 10% solution of neutral formalin. Histologic researches were conducted with use hematoxylin-eosin, according to Van Gizonu; and an argirofil framework by Gordon Suite technique. During the dynamic research after a pulmonectomyit is revealed gradual formation of turbinal structures in a wall the hepatic of veins, presented by circular muscles which can perhaps play a role of the sphincters interfering retrograde current of blood at increase in pressure in overlying vessels. After a pulmonectomy pulmonary hypertension, which leads to violation of outflow of blood from a liver, develops. Flebogipertenzion of hepatic veins cause a hypertrophy of a mussel with the advent of expressed turbinalструктур. Surgical correction of pulmonary hypertension with shunting of vessels of a small circle of blood circulation prevents development of a hypertrophy of a muscular cover of hepatic veins. The carried-out experimental work is directed to studying of efferent intra organ veins normal and at pathology will give the chance to treat mechanisms of haemodynamic violations, for the correct purpose of medicines.

Key words: flebogipertenzion, hepatic veins, pulmonectomy, according to Van-Gizon.