

УДК 616 - 001.3–092.9–02:613.84
<http://orcid.org/0000-0001-8871-2763>
[http:// orcid.org/0000-0003-3959-8575](http://orcid.org/0000-0003-3959-8575)

МОРФОФУНКЦІОНАЛЬНИЙ СТАН НАДНИРКОВИХ ЗАЛОЗ НАЩАДКІВ ЩУРІВ, ВИНОШЕНИХ В УМОВАХ БАТЬКІВСЬКОГО ПАЛІННЯ, ЯКИМ БУЛА НАНЕСЕНА МЕХАНІЧНА РАНА

¹Ткаченко В.М., *зав.школи*, ²Комісова Т.Є., *к.б.н., доц.*

¹*Харківська спеціалізована школа І-ІІІ ступенів №134, м. Харків, Україна*

²*Харківський національний педагогічний університет ім. Г. С. Сковороди, м. Харків, Україна*
t.victoriya80@mail.ru
t.komisowa@yandex.ru

Показано, що тривала тютюнова інтоксикація батьків викликала певні морфофункціональні зміни надниркових залоз у їхніх нащадків, яким була нанесена механічна рана. Вони характеризувалися збільшенням ширини сітчастої зони, що може свідчити про включення гормонів цієї зони (перш за все, дегідроепіандростерона) в реалізацію загального адаптаційного синдрому. Ширина пучкової зони статистично значуще не відрізнялася від контрольної групи. Разом з тим, у цій зоні відмічено зменшення кількості спонгіоцитів за рахунок їх цитолізу, збільшення площі їх ядер, зниження ступеня вакуолізації цитоплазми. Зазначені зміни є проявом компенсаторно-приспосувальних реакцій у нащадків експериментальних груп.

Морфофункціональні зміни у структурі надниркових залоз супроводжувалися порушеннями загоювання механічної рани у щурят, виношених в умовах тютюнової інтоксикації батьків «важкими» цигарками. Так, у нащадків групи ВБ24 (обкурювався лише батько) рани кровоточили, у групі ВМБ24 (обкурювалися і мати) рани з некротичними масами майже не загоювалися. Гістологічне дослідження ран тварин групи ВМБ48 виявило великі ділянки з гнійною інфільтрацією.

Порушення загоювання ран на тілі морфофункціональних змін надниркових залоз, вірогідно, пов'язано зі зниженням місцевого імунітету.

Ключові слова: місцевий імунітет, механічна рана, пасивне тютюнопаління, надниркові залози, спонгіоцити.

Morphofunctional state of the rat descendants' adrenal glands born in terms of parental smoking that got mechanical wound. Tkachenko V.H., Komisova T. Ye. – It is shown that parents long-term tobacco intoxication caused some morphological changes in the adrenal glands of their descendants that got mechanical wound.

The most significant changes in the morphology of the adrenal glands found in the offsprings whose parents who were subjected to inhalation of tobacco smoke by "heavy" cigarettes "Vatra" without filter. They are characterized by a decrease in the number of spongiocytes through their cytolysis, increasing the area of nuclei, reduction of vacuolization of the cytoplasm. These changes are the display of compensatory-adaptive responses of the offsprings with mechanical wound, which may indicate a degree of stress of the body. Changes in the width of the beam zone of this series of experiment were not found. Increasing the width of retinal zone may indicate the inclusion of hormones in this area (primarily dihydroepiandrosterone) in the implementation of the general adaptation syndrome. Revealed changes in morphofunctional structure of adrenal glands

accompanied by distortion of mechanical wound healing in experimental groups of descendants. So the descendants of VB24 group had bleeding wounds, and VMB24 group had the hardly healing wounds with necrotic masses. Histological examination of the wounds of animals VMB48 group indicates the presence of large areas of purulent infiltration.

Distortion of wound healing on the background of morphological changes in the adrenal glands probably is associated with decrease in local immunity.

Key words: local immunity, mechanical wound, passive smoking, adrenal glands, spongiocytes.

ВСТУП

У сучасному суспільстві тютюнопаління сприймається як невинна звичка, що пов'язана з можливим невизначеним ризиком для здоров'я. Проте, воно викликає психологічну та фізичну залежність від нікотину і за сумарною негативною дією перевищує всі види наркотичної пристрасті, у тому числі й алкоголізм [1; 2; 6]. Клінічні та експериментальні дослідження довели, що тютюнопаління є фактором ризику більше ніж 20 хвороб [7], більшість яких у курців протікає тяжче, ніж у людей, які не палять, що може свідчити про зниження у них імунітету.

Гормональний контроль системи імунітету підтверджений численними експериментальними та клінічними дослідженнями, суттєву роль в якому відіграють надниркові залози. Кортикостероїди справляють в цілому пригнічуючу дію на імунну систему. Проте ефект у значній мірі залежить від дози. Так, кортизол та інші гормони кори надниркових залоз у фізіологічних концентраціях пригнічують проліферацію лімфоцитів, але сприяють їх диференціюванню, а в фармакологічних дозах індукують апоптоз лімфоцитів і їх перерозподіл в організмі через посилення еміграції тимоцитів із кори тимуса. Вони також пригнічують активацію лімфоїдних клітин при імунній відповіді і блокують міжклітинну взаємодію, знижують секрецію інтерлейкінів і тимічних гормонів. Ефект, аналогічний проявам гіперкортицизму, виявляється при стресі та введенні глюкокортикоїдів у лікувальних цілях. Хронічний стрес спричиняє зниження витривалості до бактеріальних і вірусних інфекцій [5].

На сьогодні залишається відкритим питання впливу паління батьків на імунну та ендокринну системи нащадків. Метою нашого дослідження було вивчити морфофункціональний стан надниркових залоз нащадків, виношених в умовах батьківського паління, яким була нанесена механічна рана.

МАТЕРІАЛИ ТА МЕТОДИ ДОСЛІДЖЕНЬ

Дослідження проводилося на нащадках віком 2 місяців, батьки яких підлягали інтоксикації тютюновим. Тварин утримували в стандартних умовах віварію при природному освітленні, на загальноприйнятому раціоні. Вживання води вільне.

Для дослідження стану надниркових щуренят під час загоювання ран у них були зроблені механічні надрізи довжиною 10мм, шириною 3мм на зовнішній поверхні правої задньої кінцівки. Нанесення ран зроблено з метою

вивчення імунної відповіді організму нащадків, виношених в умовах батьківського паління.

Моделювання хронічного тютюнопаління здійснено за допомогою герметичної камери розміром 27 л, що дозволило обкурювати тварин у вільній поведінці. У досліді застосовували «важкі» цигарки «Ватра» (без фільтру) з вмістом 0,8 мг нікотину та 14 мг смоли. Тютюновий дим $\frac{1}{2}$ цигарки за допомогою спеціально сконструйованої системи дозовано подавався до камери. У камері під час обкурювання одночасно знаходилися 5 тварин впродовж 15 хв (5 хв на нагнітання диму в камеру і 10 хв – на спостереження за поведінкою тварин). Слід зауважити, що під час перших 2 – 3 обкурювань тварини перебували в камері 10 хв. Експеримент тривав 5 місяців. Всього було проведено 51 обкурювання. Тварини контрольної групи утримувалися впродовж 15 хв у тій самій камері, але не підлягали дії тютюнового диму. Під час спарювання обкурювання піддослідних тварин не проводилося.

У відповідності до строків декапітування нащадків, яке здійснювали через 24 год та 48 год після зробленого надрізу, щуренят розподілили на групи: К24, К48 – нащадки контрольної групи; нащадки, у яких лише батько ВБ24, ВБ48, та мати і батько ВМБ24, ВМБ48 підлягали тютюновій інтоксикації цигарками «Ватра» без фільтру.

Після декапітації у нащадків були взяті ділянки шкіри та надниркові залози з метою дослідження їх морфологічних особливостей. Ділянки шкіри та залози фіксували в 10%-вому нейтральному формаліні, збезводнювали в спиртах висхідної концентрації та заливали в парафінові блоки. Зрізи товщиною 5-6 мкм забарвлювали гематоксиліном-еозином. Світлову мікроскопію проводили на мікроскопі Zeiss (Німеччина). Морфометрію здійснювали за допомогою мікроскопа „Біолам” (Російська Федерація) при збільшенні $\times 100$, $\times 400$. Мікрофотографування проводилося на мікроскопі “Olympus” (Японія).

Морфофункціональну активність надниркових залоз визначали підрахунком кількості спонгіоцитів клітин пучкової зони надниркових залоз та проводили комп'ютерну каріометрію на цифрових зображеннях за допомогою програми, придатної до мікроскопа «Olympus» (Японія). Для встановлення функціональної активності надниркових залоз виміряно площу мозкової речовини та ширину клубочкової, пучкової, сітчастої зон за допомогою мікроскопа ЛОМО з окулярмікрометром АМ2-9. У кожному препараті методом випадкової вибірки оцінювали 10 полів зору. У обраних вибірках досліджували по 30 ядер.

Імовірність відмінностей оцінювали за допомогою t критерія Стьюдента, при $p \leq 0,05$.

РЕЗУЛЬТАТИ ДОСЛІДЖЕНЬ ТА ЇХ ОБГОВОРЕННЯ

За результатами досліджень встановлено, що тривала тютюнова інтоксикація батьків від «важких» цигарок не призвела до вірогідної зміни маси надниркових залоз у їхніх нащадків. Разом з тим, відмічені певні зміни

різних зон надниркових залоз. Так, ширина клубочкової зони надниркових залоз вірогідно збільшується у всіх експериментальних групах, де застосовувалися «важкі» цигарки, у порівнянні з контрольними групами (табл. 1).

Таблиця 1

**Ширина зон кори (мкм) та площа мозкової речовини (мм²)
надниркових залоз нащадків, батьки яких підлягали обкурюванню
цигарками «Ватра» без фільтру**

зони	групи					
	К24 (n 5)	ВБ24 (n 10)	ВМБ24 (n 9)	К48 (n 5)	ВБ48 (n 15)	ВМБ48 (n 10)
клубочк ова (мкм)	67,78±1,90	85,0±1,77, p≤0,01	76,15±1,85, p≤0,01	72,50±1,29	81,54±1,81, p≤0,01	96,25±1, 17, p≤0,01
пучкова (мкм)	353,44±12,1 9	391,18±12, 71	324,17±11,4 9	362,19±9,46	330,83±9,82	382,94± 9,74
сітчаста (мкм)	161,18±8,05	237,5±9,39	263,33±8,09 , p≤0,01	279,72±8,81	379,72±5,81 , p≤0,01	339,41± 7,37, p≤0,01
мозкова речовина (мм ²)	0,25±0,07	0,70±0,03 p≤0,01	0,28±0,01	0,29±0,01	0,50±0,02 p≤0,01	0,26±0,0 1

Примітка: p≤0,01 достовірність відмінності між групами

Ширина пучкової зони в усіх експериментальних групах не відрізнялася від груп К24 та К48 (табл. 1). Проте, необхідно відмітити, що ширина сітчастої зони вірогідно збільшилася, крім групи ВБ24 (див. табл. 1). Збільшення площі мозкової речовини в 2 рази спостерігається у групах ВБ24 (0,70±0,03 мкм², p≤0,01) та ВБ48 (0,50±0,02 мкм², p≤0,01), у порівнянні з контрольними (К24 – 0,25±0,07 мкм², К48 – 0,29±0,01 мкм²) (див. табл. 1).

Збільшення ширини відповідних зон кори наднирників та площі мозкової речовини вірогідно пов'язано зі стресованістю нащадків експериментальних груп, що викликана обкурюванням батьків і нанесенням механічної рани.

Кількість спонгіоцитів надниркових залоз вірогідно зменшується в групах ВМБ24, ВМБ48 і відповідно становить 13,9±0,10 екз., 12,7±0,20 екз. (p≤0,01). У групах ВБ24, ВБ48 достовірної різниці при підрахунку кількості спонгіоцитів не виявлено (табл. 2).

Каріометричні дослідження спонгіоцитів показали, що площа ядер вірогідно збільшується у нащадків експериментальних груп у порівнянні з контрольними (табл. 2).

Таблиця 2

Кількість спонгіоцитів ($S=928 \text{ мкм}^2$) та їх каріометричні показники (мкм^2) пучкової зони надниркових залоз нащадків, батьки яких підлягали обкурюванню цигарками «Ватра» без фільтру

групи	К24 (n 5)	ВБ24 (n 10)	ВМБ24 (n 10)	К48 (n 5)	ВБ48 (n 9)	ВМБ48 (n 15)
кількість спонгіоцитів (екз.)	19,2±0,26	16,3±0,10	13,9±0,10, $p \leq 0,01$	13,8±0,27	13,6±0,17	12,7±0,20, $p \leq 0,01$
площа ядра	17,04±0,14	19,94±0,18, $p \leq 0,01$	20,47±0,15, $p \leq 0,01$	17,39±0,19	20,89±0,12, $p \leq 0,01$	22,75±0,60, $p \leq 0,01$

Примітка: $p \leq 0,01$ достовірність відмінності між групами

На гістологічному зрізі у пучковій зоні кори надниркових залоз нащадків групи ВБ24 наявні спонгіоцити з невакуалізованою цитоплазмою та відмічається їх цитоліз (рис.1).

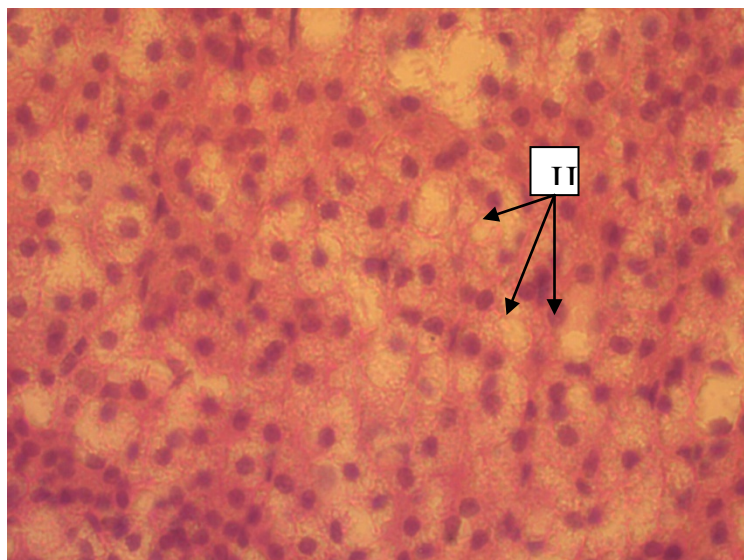


Рис. 1. Пучкова зона кори надниркових залоз тварини групи ВБ24. Поява груп спонгіоцитів з невакуалізованою цитоплазмою і цитоліз (Ц) спонгіоцитів. Забарвлення гематоксиліном-еозином. Збільшення $\times 400$.

У нащадків групи ВМБ24 ступінь вакуалізації цитоплазми спонгіоцитів різко знижений (рис.2). Це може свідчити про зменшення активності пучкової

зони та провокувати порушення процесу загоювання механічної рани у нащадків експериментальних груп [3; 4].

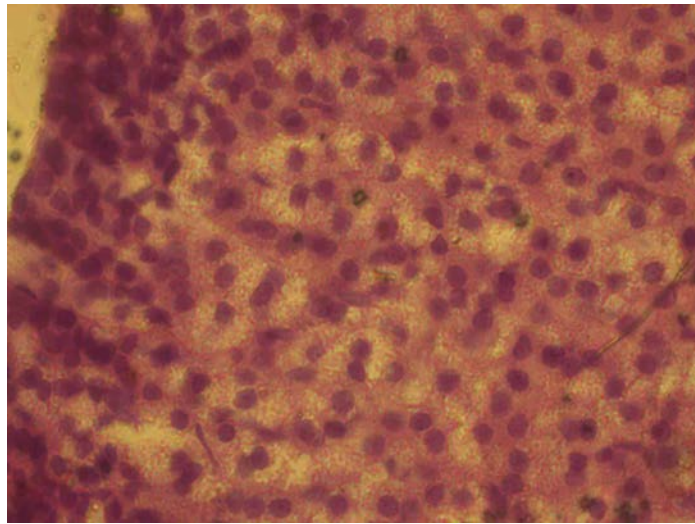


Рис. 2. Пучкова зона кори надниркових залоз тварини групи ВМБ24. Ступінь вакуалізації цитоплазми спонгіоцитів різко знижений. Забарвлення гематоксиліном-еозином. Збільшення x 400.

Треба зазначити, що великі ділянки цитолізу спонгіоцитів спостерігаються у нащадків, у яких батько і мати обкурювалися «важкими» цигарками «Ватра» без фільтру (рис. 3).

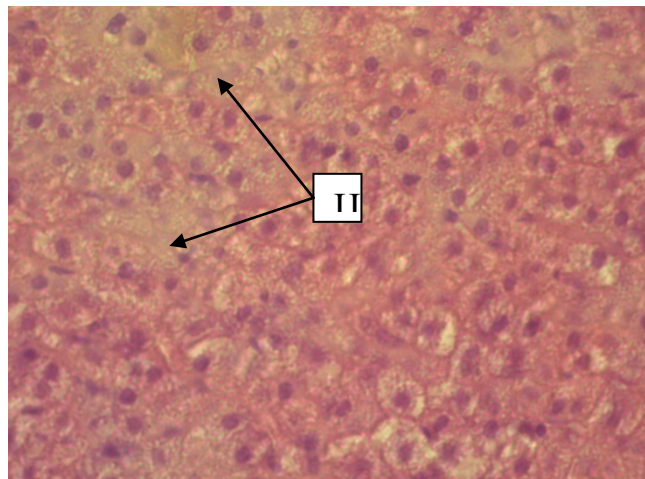


Рис. 3. Пучкова зона кори надниркових залоз тварини групи ВМБ48. Великі ділянки цитолізу спонгіоцитів (Ц). Забарвлення гематоксиліном-еозином. Збільшення x 400.

Виявлені морфофункціональні зміни надниркових залоз тварин експериментальних груп вірогідно викликають зниження місцевого імунітету,

що призводить до порушення загоювання ран. Так, у 4 тварин контрольної групи К24 рани не кровоточили, припухлість не виявлена, а у 1 щуреняти рана містила згустки крові, тоді як у всіх щуренят групи ВБ24 рани не загоїлися, кровоточили, на їх поверхні наявний гній (рис. 4). У більшості нащадків групи ВМБ24 відмічаються припухлі, незагоєні рани з некротичними масами і лише у одного щуреняти рана почала загоюватися.

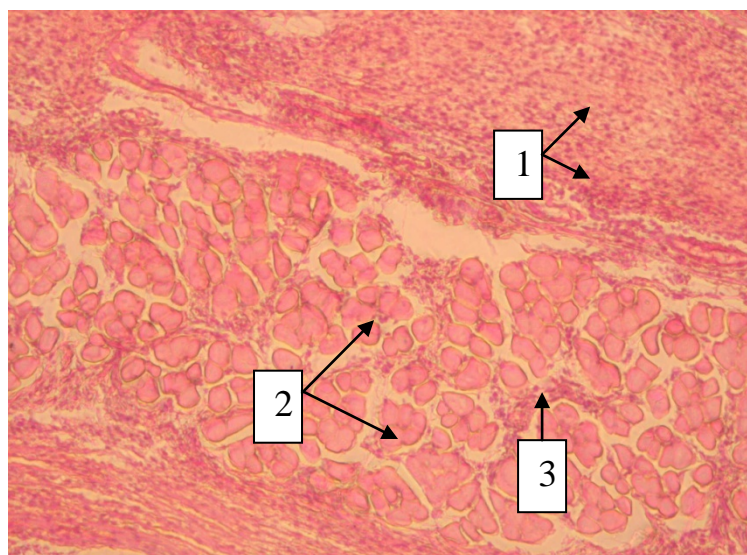


Рис 4. Ділянка рани тварини групи ВБ24. Густа лейкоцитарна ексудація дерми (1), некроз міоцитів (2), прогресування запалення під м'язовий шар (3). Забарвлення гематоксиліном-еозином. Збільшення x 100.

Загоєння ран під струпом через 48 годин спостерігалось у 4 тварин групи К48. У більшості щуренят групи ВБ48 на поверхні рани також сформувався струп, проте під ним був наявний гнійний ексудат, і тільки у 3 щуренят надрізи почали загоюватись. Загоєні рани спостерігаються у 6 тварин групи ВМБ48, разом з тим, гістологічне дослідження свідчить про наявність великих ділянок з гнійною інфільтрацією (рис. 5.)

Таким чином, зміни у морфології надниркових залоз, виявлені у нащадків, батьки яких підлягали інтоксикації «важкими» цигарками «Ватра», характеризувалися зменшенням кількості спонгіоцитів за рахунок їх цитолізу, збільшенням площі ядер, зниженням ступеня вакуолізації цитоплазми. Зазначені зміни є проявом компенсаторно-приспосувальних реакцій у нащадків з механічною раною, виношених в умовах тютюнової інтоксикації, що може свідчити про ступінь напруження організму [2]. Це підтверджується й збільшенням ширини сітчастої зони і включенням гормонів цієї зони (перш за все, дигідроепіандростерона) в реалізації загального адаптаційного синдрому.

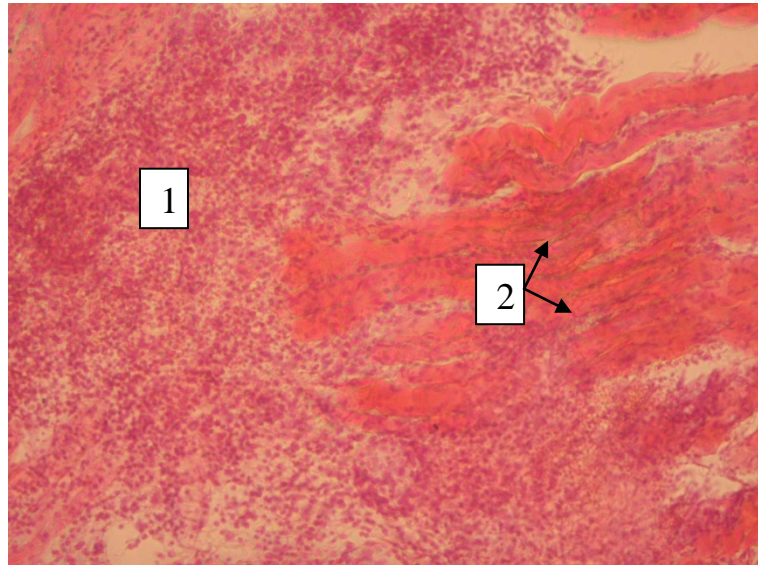


Рис 5. Ділянка рани тварини групи ВМБ48. Глибоке поширення вторинного пошкодження (1 – ділянка з гнійним ексудатом, 2 – некротизовані м'язові волокна). Забарвлення гематоксиліном-еозином. Збільшення x 100.

ВИСНОВКИ

1. Надниркові залози нащадків щурів, батьки яких підлягали пасивному палінню мали виражені морфологічні відхилення від нормальної структури залози. Відхилення проявлялися у зменшенні проліферації спонгіоцитів, наявністю осередків цитолізу та зниженої вакуалізації цитоплазми спонгіоцитів.

2. Виявлені якісні та кількісні зміни в структурі надниркових залоз нащадків, виношених в умовах батьківського паління, вірогідно, призводять до зниження місцевого імунітету, про що свідчить порушення загоювання механічної рани.

Література

1. Веропотвелян П.М. Медико-соціальні аспекти і стан здоров'я вагітних та новонароджених, які мешкають в умовах великого промислового міста / П.М. Веропотвелян, М.П. Веропотвелян, С.В. Арсентьева // Педіатрія, акушерство та гінекологія. – 2004, № 1. – С.132–137.

2. Майданик В.Г. Діагностика порушень фізичного та психічного розвитку дітей / В.Г. Майданик, М.А. Далакіна // К. : Супрамед, 1995, – С.124.

3. Ткаченко В.М. Стан механічної рани нащадків, батьки яких підлягали хронічній тютюновій інтоксикації / В.М. Ткаченко, Т.Є. Комісова // Біологія та валеологія : Збірник наукових праць. – ХНПУ імені Г.С. Сковороди, 2015. – Вип. 17. – С.90–94.

4. Ткаченко В.М. Вплив тютюнопаління батьків на стан механічної рани нащадків в експерименті / В.М. Ткаченко, Т.Є. Комісова. Г.І. Губіна-Вакулік // Український морфологічний альманах. – 2010. – Т. 8, № 2. – С. 215–216.

5. Тронько М.Д. Імуноендокринологія: основні досягнення, проблеми і перспективи / М.Д. Тронько // Внутр. медицина. – 2007. – №. 3. – С. 3.

6. Целыковская Н.Ю. Социально-гигиенические факторы и здоровье детей / Н.Ю. Целыковская // Гигиена и санитария. – 2001, № 2. – С. 58–60.

7. World Health Organization. WHO Report on the Global Tobacco Epidemic, 2008: The MPOWER Package. Geneva, Switzerland: World Health Organization; 2008.

Морфофункциональное состояние надпочечников потомков-крыс, выношенных в условиях родительского курения, которым была нанесена механическая рана. Ткаченко В.Н., Комисова Т.Е. – Показано, что длительная табачная интоксикация родителей вызвала определенные морфофункциональные изменения надпочечников у их потомков, которым была нанесена механическая рана. Они характеризовались увеличением ширины сетчатой зоны, что может свидетельствовать о включении гормонов этой зоны (прежде всего, дегидроэпиандростерона) в реализации общего адаптационного синдрома. Ширина пучковой зоны статистически значимо не отличалась от контрольной группы. Вместе с тем, в этой зоне отмечено уменьшение количества спонгиоцитов за счет их цитолиза, увеличение площади их ядер, снижение степени вакуолизации цитоплазмы. Указанные изменения являются проявлением компенсаторно-приспособительных реакций у потомства экспериментальных групп.

Морфофункциональные изменения в структуре надпочечников сопровождались нарушениями заживления механической раны у крысят, выношенных в условиях табачной интоксикации родителей «тяжелыми» сигаретами. Так, у потомков группы ВБ24 (обкуривался только отец) раны кровоточили, в группе ВМБ24 (обкуривались и мать, и отец) раны с некротическими массами практически не заживали. Гистологическое исследование ран животных группы ВМБ48 выявило большие участки с гнойной инфильтрацией. Нарушения заживления ран на фоне морфофункциональных изменений надпочечников, вероятно, связано со снижением местного иммунитета.

Ключевые слова: местный иммунитет, механическая рана, пассивное курение, надпочечные железы, спонгиоциты.