Спорадический полигландулярный первичный гиперпаратиреоз (обзор литературы и собственные данные)

Консенсус Европейского общества эндокринных хирургов (6th Workshop of the European Society of Endocrine Surgeons (ESES), May 28th-30st 2015, Varna, Bulgaria)

А.Е. Коваленко, А.В. Люткевич, М.Ю. Болгов, Ю.Н. Таращенко

ГУ «Институт эндокринологии и обмена веществ им. В.П. Комиссаренко НАМН Украины»

Резюме. В обзоре отражены современные тенденции диагностики и лечения полигландулярного поражения паращитовидных желез при первичном гиперпаратиреозе, которое встречается достаточно часто, от 8% до 33% наблюдений, что повышает частоту персистенции заболевания после паратиреоидэктомии по сравнению с такой у пациентов с солитарной паратиреоидной аденомой. Обсужден вопрос предоперационного прогнозирования риска полигландулярного поражения, необходимости адекватной интраоперационной ревизии паращитовидных желез и долгосрочного мониторинга после операции с целью повышения эффективности лечения этой группы больных.

Ключевые слова: первичный гиперпаратиреоз, полигландулярное поражение, паратиреоидэктомия.

Введение

Проблема первичного гиперпаратиреоза приобретает все более широкое значение в клинической практике. Патогенез гиперкальциемии связан с неадекватной клеточной регуляцией и избыточной секрецией паратгормона увеличенными паращитовидными железами. Первичный гиперпаратиреоз чаще встречается в виде солитарной доброкачественной аденомы (80-85% случаев), иногда в виде полигландулярного заболевания — гиперплазии паращито-

* Адреса для листування (Correspondence): ДУ «Інститут ендокринології та обміну речовин ім. В.П. Комісаренка НАМН України», вул. Вишгородська, 69, м. Київ, 04114, Україна. E-mail: zdovado@ukr.net

© А.Е. Коваленко, А.В. Люткевич, М.Ю. Болгов, Ю.Н. Таращенко

видных желез либо множественных аденом (10-15%), редко выявляется карцинома паращитовидной железы (<1%). У 10% пациентов первичный гиперпаратиреоз протекает как часть семейного генетического синдрома — наиболее частого синдрома множественной эндокринной неоплазии 1-го типа (МЭН-1), реже — множественной эндокринной неоплазии 2-го типа (МЭН-2) и иногда hyperparathyroidism-jaw tumour syndrome (HPT-JT — кистозные опухоли паращитовидных желез, рак в 15% наблюдений, опухоль челюсти, поражение почек) [1].

В клинической практике большинство наблюдений полигландулярного гиперпаратиреоза носят спорадический характер [2]. В патогенезе заболевания признается возможность влияния некоторых пищевых, метаболических и фармакологических факторов, которые изменяют реакцию главных клеток паращитовидных желез [2]. Некоторые из них приводят к временным, обратимым изменениям секреции паратгормона. Иногда их действие может привести к более стойким нарушениям регуляции паратиреоидного гомеостаза и развитию морфологических спорадических полигландулярных изменений паращитовидных желез [3-5].

Заболеваемость спорадическим полигландулярным первичным гиперпаратиреозом

Реальную заболеваемость полигландулярным гиперпаратиреозом определить трудно. На частоту выявления полигландулярного поражения паращитовидных желез влияют несколько факторов: объем операции на паращитовидных железах (селективное удаление одиночной аденомы из минидоступа либо рутинная двусторонняя ревизия шеи); опыт и уверенность оперирующего хирурга в определении множественного паратиреоидного поражения; опыт патологоанатома в диагностике аденомы и гиперпластических изменений паратиреоидной ткани.

Исторически сложилась точка зрения о том, что из 5 пациентов с первичным гиперпаратиреозом у 1 может иметь место полигландулярное поражение. Большое ретроспективное исследование 866 операций с проведением двухсторонней ревизии шеи за период 1960-1997 гг. показало, что одиночная аденома имела место в 77% случаев и гиперплазия — в 21% [6]. В сравнительном исследовании двух американских центров после ревизии шеи полигландулярное поражение было выявлено у 16,5% больных и у 11% пациентов в случаях целенаправленной паратиреоидэктомии, выполненной под контролем сканирования [7].

Несомненно, что проведение двухсторонней ревизии шеи во время удаления солитарной паратиреоидной аденомы позволяет чаще найти гиперплазированные паращитовидные железы. Такая тактика позволила среди 350 пациентов с солитарными паратиреоидными аденомами выявить дополнительные гиперплазированные железы в 15% наблюдений [8]. Немного более низкий рейтинг выявления увеличенной контрлатеральной паращитовидной железы, расположенной с противоположной от аденомы стороны, имел место в 10% случаев среди 46 пациентов, прошедших двухстороннюю ревизию шеи [9].

Средняя частота выявления полигландулярного поражения паращитовидных желез при первичном гиперпаратиреозе составляет от 2,4% до 34%, на это влияет объем проводимой ревизии шеи, зависящий от тактики одного и того же хирургического центра [10-17].

Такие разнообразные цифры ставят под сомнение клиническую значимость выявления этих дополнительных увеличенных желез. Если все эти увеличенные железы функционально значимы, то рейтинг неудачной минимально инвазивной паратиреоидэктомии должен быть значительно выше, те есть не всегда гиперплазированная паращитовидная железа является функционально активной [18-20]. Этот парадокс подтвержден сравнительным исследованием двух хирургических центров по оценке результатов проведения рутинной двухсторонней ревизии в сравнении со сфокусированной паратиреоидэктомией. Несмотря на противоположные тактические подходы, не было статистически значимой разницы в их оперативной эффективности: 9 из 395 (2,3%) пациентов после тщательной ревизии шеи остались с гиперкальциемией по сравнению с 15 из 405 (3,7%) после минимально инвазивной паратиреоидэктомии (p=0,24) [7].

Патогенез спорадического полигландулярного гиперпаратиреоза

Определение спорадического полигландулярного гиперпаратиреоза

Морфологическая диагностика нормальных, гиперпластических и аденоматозных

VERTE

паращитовидных желез затруднена в связи с отсутствием надежных гистологических критериев. Микроскопическая верификация гиперплазии и аденомы слабо коррелирует с макроскопическим внешним видом. Тем не менее, анатом достаточно точно может отличить нормальные паращитовидные железы от патологических. На протяжении многих лет хирурги научились полагаться на визуальную грубую оценку веса, размера, цвета и плотности железы во время операции, чтобы выделить различные типы патологических поражений. Практическое правило для многих эндокринных хирургов заключается в том, что увеличенная железа вероятнее всего патологическая и, следовательно, должна быть гиперсекретирующей, но это не всегда так.

На сегодняшний день признаны две дискретные формы патологического роста паращитовидных желез — унигландулярная и полигландулярная. Унигландулярное увеличение (т.е. в присутствии трех оставшихся нормальных желез) представляет собой наиболее частую патологию среди всех наблюдений первичного гиперпаратиреоза с частотой встречаемости от 75% до 95%. Полигландулярное заболевание подразумевает поражение нескольких паращитовидных желез, которые вовлекаются в патологический процесс либо синхронно, либо асинхронно. Наиболее часто в полигландулярном поражении принимают участие все 4 железы, реже 2 или 3. Некоторые авторы говорят о возможности наличия нескольких первичных аденом, хотя другие утверждают, что множественных аденом не существует, и что на самом деле это ассиметричная гиперплазия всех 4 паращитовидных желез [21].

В целом, заболеваемость спорадическим полигландулярным гиперпаратиреозом в виде множественных аденом и гиперплазий колеблется от 7% до 33% [10-17].

Остается дискуссионным вопрос возможности дооперационной дифференциальной диагностики солитарного или полигландулярного паратиреоидного поражения при гиперпаратиреозе, основанной на таких клинико-биохимических параметрах, как уровни паратгормона, кальция в сыворотке крови, УЗИ шеи, сканирование технецием. В некоторых исследованиях отмечено положительное прогностическое значение этих критериев [22].

Многие хирурги используют величину выявленных паращитовидных желез в качестве индикатора гиперсекреции. Это представление базируется на высокой эффективности и низких показателях рецидивов после удаления всех визуально увеличенных паращитовидных желез.

Достаточно много работ посвящено определению патологических критериев с целью дифференциальной диагностики аденомы и гиперплазии паратиреоидной ткани. Традиционно наличие обода нормальной ткани паратиреоидной ткани, прилегающей по окружности инкапсулированного узла, является «золотым стандартом» для диагностики паратиреоидной аденомы. Тем не менее, обод нормальной паратиреоидной ткани не всегда присутствует, и были предложены другие гистологические характеристики — такие, как фиброзная капсула, клеточный плеоморфизм, наличие узлов и митотических фигур [21, 23]. Кроме того, показано, что окрашивание липидов помогает различать гиперфункционирующую железу от нормальной паратиреоидной ткани [24]. В нормальных или подавленных железах главные клетки обладают избытком внутрицитоплазматических грубых и мелких капелек нейтральных липидов. В гиперфункционирующей ткани капельки интрацитоплазматического нейтрального липида практически отсутствуют [25]. Наконец, одиночные аденомы являются моноклональными поражениями, возникающими из одиночного предшественника [26], а полигландулярное поражение паращитовидных желез, вероятно, поликлонально, следовательно, они представляют собой два различных заболевания.

Двойные аденомы паращитовидных желез

Двойные аденомы считаются четкой клинической единицей между унигландулярным заболеванием и полигладулярной гиперплазией. Горячие дебаты идут по поводу того, не представляют ли двойные аденомы форму асинхронной гиперплазии всех 4 паращитовидных желез. Тем не менее, высокая эффективность удаления двух аденоматозных паращитовидных желез является лучшим доказательством двойной аденомы как отдельного заболевания. Биопсия паращитовидных желез оправдана в случаях выявления множественных аденом. Зарегистрированная частота двойных аденом широко ко-

леблется от 2% до 11% [10-17]. Обсуждался вопрос клинической картины, возраста больных, уровня кальция сыворотки, паратгормона при двойных паратиреоидных аденомах по сравнению с одиночной аденомой и гиперплазией, где не найдено достоверных различий [10, 11, 27].

Литий-ассоциированный гиперпаратиреоз

Соединения лития используются при длительном лечении психиатрических заболеваний, биполярных расстройств. Механизм литий-ассоциированного гиперпаратиреоза не до конца понятен. Существуют много различных вариантов литиевых солей, которые при энтеральном приеме всасываются в ЖКТ и распространяются в организме [28]. Литий может напрямую стимулировать выработку паратгормона. Кроме того, литий предположительно взаимодействует с кальций-опосредованной трансмембранной трансдукцией сигнала через кальций-чувствительный рецептор, вызывая снижение точки запуска секреции паратгормона. Подчеркнуто сходство между литий-индуцированной гиперкальциемией и семейной гипокальциурической гиперкальциемией (FHH), которая связана с инактивирующими мутациями в гене, кодирующем кальций-чувствительный рецептор [29]. Тем не менее, точное взаимодействие между литием и кальций-чувствительным рецептором неизвестно.

Данные о распространенности литий-ассоциированного гиперпаратиреоза сильно варьируют в литературе — от 2,7% до 23,2% [30-31]. Недавно опубликованное исследование показало распространенность литий-ассоциированного гиперпаратиреоза в 8,6% [33]. Примерно половина этих пациентов имели одиночную аденому паращитовидной железы. Значительно чаще встречались множественные аденомы [33-36]. Было предложено множество гипотез о механизме, лежащем в основе литий-ассоциированного гиперпаратиреоза: увеличенный порог восприимчивости кальций-чувствительного рецептора, увеличение секреции паратгормона, снижение поглощения кальция, подавление действия гликогенсинтетазы 3b и снижение транскрипции гена паратгормона [37].

Спорадический полигландулярный первичный гиперпаратиреоз — синхронное или метахронное заболевание?

Большинство множественных паратиреоидных аденом, вероятно, являются синхронными. Это утверждение основывается на факте низкого рецидива заболевания после успешной паратиреоидэктомии. Тем не менее, подробный анализ большой когорты пациентов с первичным гиперпаратиреозом показал, что показатель персистенции заболевания был выше среди пациентов с двойными аденомами [10]. Те же авторы показали, что пациенты с двойными аденомами имеют более высокий показатель рецидивов, чем пациенты с одиночной аденомой и гиперплазией [10], что подтверждает возможность метахронного полигландулярного паратиреоидного поражения.

Факторы риска полигландулярного первичного гиперпаратиреоза

Возраст и пол

Связь возраста и пола пациентов с характером поражения паращитовидных желез (одиночные, двойные аденомы, гиперплазия) исследовалась в небольшом количестве работ. Есть сообщения о том, что пациенты с персистирующим или рецидивирующим гиперпаратиреозом, вызванным двойной аденомой, старше по возрасту и имеют различные клинические проявления [38], в то время как другие исследования не показывают никаких различий [10, 11, 27]. Однако пациенты с гиперплазией 4 желез, как правило, моложе по сравнению с пациентами с аденомой (аденомами) паращитовидных желез, но эти различия не были значимыми. В целом не выявлено достоверных данных, подтверждающих какие-либо различия в отношении пола, возраста, дооперационных уровней кальция и паратгормона при унигландулярном и полигандулярном паратиреоидном поражении.

Радиация

В нескольких когортных исследованиях показано, что воздействие радиационного облучения на область шеи повышает риск развития первичного гиперпаратиреоза [39, 40], в то время как другие авторы этого не находят [41]. Недавно было показано, что через 14 лет после ядерной аварии на ЧАЭС среди 61 ликвидатора в 25% случаев выявлены признаки гиперпаратиреоза [42]. Риск первичного гиперпаратиреоза, связанный с облучением в этой когорте ликвидаторов, был значительно выше ($p<0,001$) по сравнению с общей распространенностью заболевания в необлученной фоновой популяции (как сообщалось в от-

VERTE

ношении заболеваемости в популяции США в 2001 г.) при соотношении шансов 63,4 (95% ДИ 35,7-112,5) [42]. Тем не менее, в этих исследованиях не сообщается о результатах паратиреоидэктомий и нет информации, имеет ли радиоиндуцированный гиперпаратиреоз тенденцию к полигландулярности. Не отмечено различий при гиперплазии или двойной аденоме между спорадическим и радиоиндуцированным гиперпаратиреозом [43]. В целом справедливо заключить, что ионизирующее излучение способно индуцировать новообразования паращитовидных желез, но расхождения в результатах исследований, скорее всего, отражают разнообразие типов излучения, целевых органов, доз и периода наблюдения.

Есть ли другие известные факторы риска развития полигландулярного гиперпаратиреоза?

Существует ряд факторов, влияющих на риск гиперпаратиреоза — такие, как хроническая почечная недостаточность, дефицит витамина D, прием препаратов лития, хронический панкреатит, заболевания тонкого кишечника, связанная с бариатрической хирургией мальабсорбция. Эти заболевания классифицируют как вторичный гиперпаратиреоз.

Предоперационная диагностика спорадического полигландулярного первичного гиперпаратиреоза

Можно ли полигландулярное поражение паращитовидных желез при первичном гиперпаратиреозе диагностировать до операции?

Паращитовидные железы визуализируются различными способами: УЗИ с высоким разрешением, сцинтиграфия технецием [^{99m}Tc] сестамиби (метоксиизобутилизонитрилом), тонкослойная компьютерная томография с контрастированием [44]. Сцинтиграфия технецием [^{99m}Tc] сестамиби рекомендуется как первый тест, но УЗИ шеи опытным специалистом является альтернативой [45] и используется для подтверждения результатов первого исследования. В сложных случаях, особенно в случаях эктопических медиастинальных аденом, оправдывает себя проведение компьютерной томографии органов шеи и средостения с контрастированием паращитовидных желез [46].

Оценка ситуации с использованием комбинации возможных диагностических методов приобретает все большую клиническую значимость [45]. Комбинированная интерпретация сцинтиграфии и УЗИ или сцинтиграфии и КТ может улучшить диагностическую интерпретацию сцинтиграфии паращитовидных желез и принятие клинического решения [47].

Некоторые исследователи подтвердили, что полигландулярное паратиреоидное поражение не может быть диагностировано до операции из-за низкой точности, чувствительности и специфичности любых тестов предоперационной локализации [48-62]. В частности, рутинная Sestamibi сцинтиграфия и само по себе УЗИ или в сочетании не могут надежно прогнозировать полигландулярность гиперпаратиреоза [44, 46-49, 52, 63].

Отрицательные предоперационные локализационные исследования надежно прогнозируют возможность полигландулярного поражения. Исследовалась группа пациентов с отрицательными локализационными результатами при первичном гиперпаратиреозе. Пациенты с отрицательными результатами предоперационного исследования имели высокий риск полигландулярного поражения (31,6%) по сравнению с пациентами с одним положительным результатом исследования (3,6%) и лицами с двумя согласующимися положительными результатами исследования (0,0%), $p<0,001$ [63, 64]. Кроме того, если диагноз первичного гиперпаратиреоза остается однозначным, персистентное или рекуррентное заболевание скорее вызвано гиперплазией паращитовидных желез, чем одиночной аденомой [45].

Некоторые авторы исследовали возможность прогнозирования до или во время операции наличие полигландулярного поражения на основе оценочных моделей. Kebebew E. et al. описали дихотомическую модель оценки на основе предоперационного общего уровня кальция (≥3 ммоль/л [≥12 мг/дл]), уровня паратгормона, положительного результата УЗИ и сканирования. Модель была получена из данных, собранных на 238 пациентах, из которых 75,2% имели одиночную аденому, 21,4% — асимметричную гиперплазию 4 желез, 3,4% — двойные аденомы [64]. Положительная прогностическая ценность этой оценочной модели для правильного прогноза заболевания с одиночной железой составляла 100% для суммарной оценки три или выше. Авторы предполагают, что пациенты с оценкой три

или выше могут пройти минимально инвазивную паратиреоидэктомию без рутинного использования интраоперационного определения паратгормона или дополнительных визуализационных исследований, а лица со счетом менее трех должны пройти дополнительное тестирование, дабы убедиться, что полигландулярное поражение не пропущено [64]. Полезность оценочной модели Kebebew E. подтверждена исследованиями Elarai D.M. et al. в большой когорте пациентов (n=487) [65] и независимо Kavanagh D.O. et al. в когорте из 180 пациентов [66].

С целью дифференциальной диагностики паратиреоидной аденомы и гиперплазии был предложен тест предоперационной пероральной нагрузки кальцием. После перорального приема 1 г глюконолактата кальция у 32 пациентов и 32 лиц контрольной группы были измерены уровень кальция и паратгормона до приема и на 60-й, 120-й и 180-й минутах после этого. Общая точность теста составляла 65% [67]. Эта модель не была подтверждена другими группами.

Chen K.T. et al. предложили индекс «Wisconsin» (WIN), который определяется умножением предоперационного показателя кальция в сыворотке на предоперационный показатель паратгормона [24]. Пациенты разделены на 3 категории: с низким WIN индексом (<800), средним (801-1600) и высоким (>1600). Данные 1235 пациентов были использованы для получения WIN-номограммы, состоящей из комбинации WIN и веса паращитовидной железы. Эта номограмма точно прогнозировала вероятность присутствия дополнительных гиперфункционирующих паращитовидных желез. К примеру, для WIN менее 800 и веса железы 500 мг имеется 9%-ная вероятность дополнительных гиперфункционирующих паращитовидных желез на основе WIN-номограммы. Если WIN для такого же веса железы составляет 801-1600, эти шансы возрастут до 28%, а если WIN выше 1600, шанс полигландулярного поражения составляет 61%. Этот простой интраоперационный инструмент может быть использован для принятия правильного решения о том, ждать ли результатов интраоперационной оценки паратгормона или приступать к дальнейшей ревизии шеи [12].

Самые последние разработки были сделаны Udelsman R. et al. [68] — предложена математическая модель первичного гиперпаратиреоза, основанная на целом ряде мультивариантных регрессионных кривых, позволяющая получить интраоперационный прогноз предсказуемости мультигландулярного поражения и принять решение [68]. Применение этого программного обеспечения позволяет достичь среднего прогнозируемого показателя излечения в 97,9% случаев и ускорить завершение операции с высоким уровнем лечебной достоверности.

Может ли Sestamibi сцинтиграфия отличить солитарную паратиреоидную аденому от спорадического полигландулярного гиперпаратиреоза?

Сцинтиграфия Sestamibi обладает высокой чувствительностью для выявления солитарной паратиреоаденомы даже при незначительном повышении сывороточного уровня кальция [69]. Чувствительность сцинтиграфии значительно снижается у пациентов с полигландулярным паратиреоидным поражением и сопутствующими узловыми формами зоба [70]. В одном исследовании сцинтиграфия Sestamibi правильно локализовала 31 из 36 (86,1%) паратиреоаденом по сравнению со всего лишь 17 из 36 (47%) с помощью сцинтиграфии с таллием (p<0,001) [69].

В исследовании Bergenfelz A. et al. [72] проведен анализ ошибочных сканограмм среди 6 пациентов. У 2 пациентов с солитарным поражением паратиреоаденомы были неправильно латерализованы, и у 4 пациентов была отмечена асимметричная гиперплазия двух увеличенных желез [72]. Таким образом, ни у одного пациента полиглдандулярное поражение не было прогнозировано сканированием.

Причина такой низкой чувствительности неясна, и о широком спектре точности для сцинтиграфии Sestamibi сообщалось в метаанализе [71]. Чувствительность Sestamibi сцинтиграфии была связана с размерами аденомы паращитовидной железы, уровнями кальция и паратгормона в сыворотке, оксифильным содержимым опухоли и сопутствующими тиреоидными заболеваниями [73]. Показано, что MIBI-сцинтиграфия значительно менее чувствительна (61% против 97%) и менее специфична (84% против 93%) для обнаружения полигландулярного поражения, чем солитар-

VERTE

ного, и что чувствительность теста постепенно уменьшается по мере повышения количества поражений [74, 75]. Возможными факторами, объясняющими пониженную чувствительность и специфичность MIBI при полигландулярном поражении, могут быть: небольшая масса нескольких пораженных паращитовидных желез по сравнению с большим весом солитарной аденомы, полигландулярное поражение чаще определяется гиперплазией, а солитарное — аденомой, а MIBI-визуализация менее чувствительна для обнаружения гиперпластических, чем аденоматозных желез [75-78].

Каков риск спорадического полигландулярного гиперпаратиреоза при отрицательном результате Sestamibi сканирования?

Результаты предоперационных исследований со сцинтиграфией Sestamibi показали: полигландулярное паратиреоидное поражение не было предсказано у 55 из 1474 больных (3,7%), было ложным предсказание полигландулярного гиперпаратиреоза при солитарной аденоме у 6 из 1473 пациентов (0,4%) и правильный прогноз у 10 из 1473 больных (0,7%). Отрицательные результаты были у 351 из 1473 (23,0%) пациентов [73]. Для сравнения — результаты предоперационных исследований с УЗИ показали: правильное положение одной патологической железы, но полигландулярность не прогнозировалась у 27 из 1120 больных (2,4%); ложное предсказание полигландулярного поражения при одиночной аденоме у 7 из 1120 пациентов (0,6%), правильное предсказание полигландулярности у 10 из 1120 больных (0,9%). Отрицательные результаты были у 348 из 1120 (31,0%) пациентов [73]. Таким образом, если результаты обследований со сцинтиграфией Sestamibi и УЗИ отрицательны, можно предполагать более сложный поиск паращитовидных желез во время операции, чем у пациентов с положительным локализационным тестом.

Отрицательная локализация с Sestamibi сцинтиграфией и УЗИ при первичном гиперпаратиреозе позволяет выделить группу пациентов с возможными небольшими паратиреоидными аденомами, с высоким уровнем неэффективной ревизии и повышенным риском персистенции болезни. Это было подтверждено в исследовании с 213 пациентами, оперированными по поводу первичного гиперпаратиреоза после двойного сканирования с Sestamibi сцинтиграфией и УЗИ [63]. Пациенты с отрицательными результатами предоперационного обследования имели высокий риск полигландулярного поражения (12 из 38, 31,6%) по сравнению с пациентами с одним положительным результатом исследования (3 из 83, 3,6%, $p<0,001$) и пациентами с 2 согласующимися положительными результатами исследования (0 из 92, $p<0,001$). Авторы пришли к выводу, что когда предоперационные результаты локализационного исследования отрицательны, пациент имеет высокий риск полигландулярного гиперпаратиреоза, и настоятельно рекомендуется рутинная цервикотомия с поиском 4 паращитовидных желез.

Насколько точным является использование согласующегося сканирования Sestamibi и УЗИ в дифференциальной диагностике одиночной паратиреоаденомы и спорадического полигландулярного первичного гиперпаратиреоза?

Сочетание сцинтиграфии Sestamibi и УЗИ может повысить точность локализации одиночной аденомы с 94% до 99%. Согласованность результатов локализации по сцинтиграфии Sestamibi и УЗИ обеспечивает успех операции, близкий к 99% [79-82]. Разногласия между результатами сцинтиграфии Sestamibi и УЗИ может достигать 38% у пациентов, перенесших паратиреоидэктомию при 11%-ном показателе полигландулярного поражения [83]. Хотя чувствительность в обоих локализационных исследованиях для полигландулярного первичного гиперпаратиреоза ниже, риск пропустить патологические железы может быть сведен к минимуму за счет использования интраоперационного мониторинга паратгормона[83].

Какова точность компьютерной томографии в дифференциальной диагностике солитарных аденом и спорадического полигландулярного первичного гиперпаратиреоза?

Проведение компьютерной томографии оправдано в случаях эктопического медиастинального поражения паращитовидных желез, при ранее выполненных операциях в области шеи, при сочетанной тиреоидной патологии [78, 84-86]. В большинстве случаев компьютерная томография проводится с целью анатомической локализации процесса, а не с целью выявления полигландулярного поражения.

Наиболее новым высокочувствительным методом рентгенологической диагностики является 4D-CT сканирование [87]. Название происходит от 3D-CT с дополнительным измерением изменений временной перфузии контраста. 4D-CT использует многоплановые изображения и характеристики перфузии для идентификации патологических паращитовидных желез [87]. По оценке раннего усиления и раннего вымывания контраста из паращитовидных желез индивидуальные характеристики усиления могут быть соотнесены с метаболической активностью, что позволяет использовать 4D-CT для оценки функциональной активности желез в дополнение к топографо-анатомическим характеристикам.

Исследование, проведенное Philip M. et al., показало, что 4D-CT сканирование улучшило чувствительность (88%) по сравнению с Sestamibi-томографией (65%) и ультра-сонографией (57%) при локализации гиперфункционирующих паращитовидных желез [84].

В исследовании Lubitz C.C. et al., включающем 60 больных, с помощью 4D-CT латерализованы 73% и локализированы 60% патологических желез, обнаруженных при операции. Поражения — кандидаты в одиночные (46 из 60) были подтверждены при операции в 70%. Авторы пришли к выводу, что метод 4D-CT позволяет выявить более половины патологических паращитовидных желез, пропущенных традиционной визуализацией, и должен проводиться в случаях с отрицательными или несогласующимися результатами Sestamibi сцинтиграфии и УЗИ [87].

Насколько точна SPECT-визуализация в дифференциальной диагностике солитарной паратиреоидной аденомы и спорадического полигландулярного гиперпаратиреоза?

Исследование SPECT/CT обеспечивает конденсированные изображения функциональных и анатомических объектов, которые значительно улучшают интерпретацию результатов клинического обследования [88-90]. Этот новый метод диагностики может улучшить результаты выявления полигландулярного первичного гиперпаратиреоза. В 2009 г. Wimmer G. et al. проанализировали чувствительность и специфичность CT-MIBI-SPECT у 30 больных [76]. В целом слияние CT-MIBI-SPECT изображений могло прогнозировать точное положение всех патологических желез у пациента в 14 из 30 (46,7%) случаев, в то время как одна лишь CT была успешной у 11 (36,7%), а одно лишь MIBI-SPECT — только у 4 (13,3%) из 30 пациентов. Это исследование продемонстрировало, что слияние изображений CT-MIBI-SPECT превосходит одну лишь CT или MIBI-SPECT в предоперационной локализации всех патологических желез при полигландулярном гиперпаратиреозе [76].

Оправдано ли генетическое тестирование пациентов с подозрением на спорадический первичный полигландулярный гиперпаратиреоз в возрасте до 30 лет для исключения наследственного заболевания паращитовидных желез?

Множественный тип эндокринной неоплазии МЭН-1 является аутосомно-доминантным заболеванием, характеризующимся возникновением опухолей паращитовидных желез, энтеропанкреатических нейроэндокринных тканей и передней доли гипофиза.

Это редкое заболевание с предполагаемым распространением 0,01-2,5 случаев на 1000 человек [91, 92].

Ген МЭН-1 был идентифицирован в 1997 году и состоит из 10 экзонов на хромосоме 11q13, кодирующей протеин 610-аминокислоты, известной как Менин. На сегодняшний день идентифицировано более 1300 мутаций в гене МЭН-1, и нет никаких доказательств их генотипических-фенотипических корреляций (как в МЭН-2) [93, 95].

Распространенность МЭН-1 широко варьирует в зависимости от типа опухоли. Примерно 1/3 больных с синдромом Золлингера-Эллисона являются носителями МЭН-1 мутации [93]. У лиц с изолированными формами гиперпаратиреоза или аденомами гипофиза распространенность мутации ниже (от 2% до 5%), но выше у лиц более молодого возраста (<30 лет) [96-98]. Некоторые авторы предлагают тестирование МЭН-1 у лиц, не отвечающих диагностическим критериям, если присутствует один из следующих компонентов: гастринома в любом возрасте, мультифокальные опухоли панкреатических островковых клеток в любом возрасте, аденомы паращитовидных желез в возрасте до 30 лет, полигландулярные аденомы паращитовидных желез или рецидивирующий гиперпаратиреоз, или один из трех

VERTE

основных критериев МЭН-1 плюс один из менее распространенных критериев [94, 99].

Хирургическое лечение спорадического полигландулярного первичного гиперпаратиреоза

Двухсторонняя ревизия шеи на предмет диагностики спорадического полигландулярного гиперпаратиреоза

В большинстве случаев при солитарных паратиреоидных аденомах возможно проведение минимально инвазивной паратиреоидэктомии, но иногда гиперпаратиреоз может проявляться полигландулярным поражением, что требует проведения двухсторонней ревизии шеи. Не всегда подтверждается, что увеличенные паращитовидные железы могут гиперфункционировать и в клинической картине приводить к персистенции болезни [3].

В систематическом обзоре 14 исследований, включающем 2166 пациентов, подвергшихся двухсторонней ревизии шеи, 79,7% имели одиночную аденому и 19,3% — полигландулярное поражение. В 31 исследовании 2095 пациентов с минимальным односторонним хирургическим доступом 92,5% имели одиночную аденому, в то время как лишь 5,3% — полигландулярное поражение. Таким образом, заболеваемость полигландулярным гиперпаратиреозом была значительно ниже среди пациентов, у которых был применен минимальный односторонний хирургический подход, по сравнению с двухсторонней ревизией ($p<0,001$). Было высказано предположение, что используя минимально инвазивный односторонний хирургический подход при первичном гиперпаратиреозе, можно недооценить возможность полигландулярного паратиреоидного поражения [101].

Более поздние данные не подтвердили увеличения частоты рецидивирующего гиперпаратиреоза среди пациентов, которым выполнялась операция из минимального доступа над аденомой. Schneider D.F. et al. провели ретроспективный анализ 1368 операций на паращитовидных железах по поводу первичного гиперпаратиреоза. Из них в 1006 наблюдениях был применен минимально инвазивный доступ над аденомой и в 380 наблюдениях произведена 2-сторонняя ревизия шеи. Не выявлено никаких различий в рецидивах между группами с минимально инвазивным доступом и 2-сторонней ревизией шеи (2,5% против 2,1%; $p=0,68$), а оперативный подход самостоятельно не прогнозировал рецидив заболевания в мультивариантном анализе [102]. Следовательно, нужно принимать во внимание, что некоторые гиперплазированные и гистологически анормальные паращитовидные железы могут быть нефункционирующими, и выполнение 2-сторонней ревизии не будет иметь смысла у части пациентов с первичным гиперпаратиреозом.

Нет четких данных, определяющих показания к проведению 2-сторонней ревизии шеи при первичном гиперпаратиреозе. Абсолютные показания к 2-сторонней ревизии шеи ограничены и включают МЭН-1 синдром, отрицательный результат предоперационного локализационного исследования и неадекватное снижение интраоперационного уровня паратгормона после удаления визуализированных пораженных паращитовидных желез. Все другие клинические сценарии можно рассматривать как относительные показания к 2-сторонней ревизии шеи, включающие отдельные семейные формы гиперпаратиреоза, МЭН-2 синдром, терапию литием в анамнезе, факт радиационного воздействия, противоречивые результаты исследования предоперационной локализации.

Возможно ли применение минимально инвазивной хирургии при литий-ассоциированном гиперпаратиреозе?

Общая заболеваемость первичным полигландулярным гиперпаратиреозом при его литий-ассоциированном происхождении составляла 51% в такой последовательности: 4/16 (25%) [106], 6/19 (32%) [103], 36/71 (52%) [34], 27/48 (56%) [107] и 16/27 (62%) [105]. По этой причине многие авторы выступают за проведение 2-сторонней ревизии шеи у всех таких больных.

В большой когорте из 1207 пациентов показатель полигландулярного поражения был не выше при литий-ассоциированном гиперпаратиреозе: у 25% (4 из 16) пациентов с литий-ассоциированным заболеванием и у 12,3% (146 из 1191) пациентов без него ($p=0,13$). Среди 16 пациентов с литий-ассоциированным гиперпаратиреозом 12 (75%) имели одиночную аденому. Использование интраоперационного мониторинга паратгормона позволило выпол-

нить одностороннюю ревизию у 8 из 12 пациентов с одиночной аденомой. Ревизия паращитовидных желез привела к устойчивому биохимическому излечению у всех 16 пациентов с литий-ассоциированным гиперпаратиреозом. Авторы пришли к выводу, что полигландулярное поражение, по-видимому, будет не чаще у пациентов с литий-ассоциированным гиперпаратиреозом, чем у пациентов с первичным гиперпаратиреозом другого характера, и пациенты с литий-ассоциированным гиперпаратиреозом могут быть безопасно оперированы из минимально инвазивного доступа под контролем интраоперационного мониторинга паратгормона [106].

Тем не менее, вопрос о возможности выполнения паратиреоидэктомии из минимального доступа при литий-ассоциированном гиперпаратиреозе является спорным. Marti J.L. et al. представили ретроспективный анализ данных 27 пациентов с литий-ассоциированным гиперпаратиреозом. Ревизия шеи была односторонней у 9, двухсторонней — у 18 пациентов. У 25 (92,6%) из 27 пациентов результаты операции были успешными. Из 17 пациентов у 2 была персистентная болезнь (11,8%), у 2 (11,8%) — рецидивирующее заболевание. У всех пациентов с одиночной аденомой заболевания не было. Авторы пришли к выводу, что у пациентов с литий-ассоциированным гиперпаратиреозом чаще встречается полигландулярное паратиреоидное поражение и высокая возможность персистенции болезни, что требует выполнения 2-сторонней ревизии шеи [105].

Таким образом, вопрос об объеме операции (минимально инвазивная паратиреоидэктомия либо 2-стороння ревизия шеи) при литий-ассоциированном гиперпаратиреозе остается дискуссионным и требует дальнейших исследований [3].

Является ли интраоперационный мониторинг паратгормона полезным для обнаружения и послеоперационного прогнозирования исхода при спорадическом полигландулярном гиперпаратиреозе?

Интраоперационное исследование паратгормона широко используется для подтверждения полного удаления ткани всех гиперфункционирующих паращитовидных желез. Понимание нюансов мониторинга паратгормона позволяет хирургам достичь интраоперационной уверенности и безопасно ограничить ревизию шеи в случаях неподозреваемого полигландулярного гиперпаратиреоза [109-115].

В случаях согласующихся результатов функциональной визуализации, Sestamibi-сканирования и УЗИ в исполнении опытного исследователя можно смело рекомендовать минимально инвазивную паратиреоидэктомию. Распространенность полигландулярного паратиреоидного поражения среди пациентов с первичным гиперпаратиреозом и согласующимися результатами визуализационных тестов колеблется от 1% до 3,5% [109, 110]. Таким образом, если результаты предоперационной локализации с Sestamibi-сканированием и УЗИ согласуются, выявляя солитарную паратиреоидную аденому, то использование интраоперационного мониторинга паратгормона не имеет большой ценности. Однако если они не согласуются, а хирург желает выполнить минимально инвазивную «избирательную» операцию, то оправдано использование интраоперационного мониторинга паратгормона, так как распространенность полигландулярного поражения в этой подгруппе пациентов с первичным гиперпаратиреозом близка к 17% [108-111]. Аналогично, использование мониторинга паратгормона рекомендуется у пациентов, перенесших избирательную паратиреоидэктомию на основе одного предоперационного локализационного исследования [111].

Европейское общество эндокринных хирургов (ESES) рекомендует использование интраоперационного мониторинга парагормона для пациентов, у которых планируется проведение минимально инвазивной паратиреоидэктомии на основании результатов одиночного предоперационного локализационного исследования. Если результаты предоперационной локализации Sestamibi-сканирования и УЗИ не согласуются и хирург хочет выполнить минимально инвазивную операцию, рекомендуется использование интраоперационного мониторинга паратгормона. Если результаты предоперационной локализации с Sestamibi-сканированием и УЗИ согласуются, подтверждая наличие солитарной аденомы, использование интраоперационного мониторинга паратгормона неоправдано. Кроме того, использование интраоперационного мониторинга паратгормона может рекомендоваться

VERTE

при повторных операциях для латерализации гиперфункционирующей ткани паращитовидных желез при неопределенной предоперационной локализации с целью прогнозирования излечения и минимизации необходимости дальнейшей ревизии шеи [111].

Отдаленные результаты хирургического лечения спорадического полигландулярного первичного гиперпаратиреоза

Отличается ли эффективность операций, выполненных по поводу спорадического полигландулярного первичного гиперпаратиреоза от результатов операций при солитарной аденоме паращитовидной железы? Распространенность персистентного спорадического полигландулярного первичного гиперпаратиреоза

Точный показатель излечения рассчитать невозможно, так как никто не знает точного значения знаменателя (то есть точного числа пациентов с полигландулярным поражением паращитовидных желез в популяции), и большинство оценок основаны на том, как часто встречается полигландулярное поражение паращитовидных желез у больных с персистирующим первичным гиперпаратиреозом после удаления солитарной аденомы.

Большинство пациентов с полигландулярным гиперпаратиреозом имеют отрицательные или несогласующиеся результаты локализационных исследований. Например, в группе из 492 пациентов лица с положительными результатами Sestamibi-сканирования по сравнению с лицами с отрицательными результатами имели более высокий показатель солитарного паратиреоидного поражения (87% против 63%), более низкие показатели двойной аденомы (6% против 22%) и асимметричной гиперплазии (7% против 15%) (p<0,001) [116]. Аналогично, частота полигландулярного поражения в группе из 2185 пациентов была в 2 раза выше (12,8% против 5,4%) в подгруппе из 836 (38%) пациентов с нелокализующими сканограммами по сравнению с лицами с положительными сканограммами. Авторы не отмечали разницы в интраоперационном успехе (93,9% против 95,6%) или показателях излечения (96,2% против 97,7%) в этих подгруппах [117].

Отличные показатели излечения зарегистрированы в Висконсинском университете в группе из 161 пациента с полигландулярным паратиреоидным поражением в когорте из 755 пациентов. В 146 из 161 случая (90,7%) интраоперационный уровень паратгормона снизился на 50% после удаления всех подозрительных патологических желез, и все эти пациенты (100%) оставались нормокальциемическими в послеоперационный период. В 15 из 161 случая (9,3%), уровень паратгормона не падал более чем на 50%, и 11 из этих 15 пациентов в послеоперационный период оставались гиперкальциемическими или имели рецидив. Тем не менее, в остальных 4 случаях пациенты стали нормокальциемическими в послеоперационный период, несмотря на то, что паратгормон не падал более чем на 50% [15].

Общая тенденция такова, что в больших группах отмечаются одинаковые результаты излечения — как при полигландулярном поражении, так и при одиночных аденомах. В ретроспективном анализе 1402 пациентов показатель персистенции первичного гиперпаратиреоза был выше среди пациентов с двойной аденомой (4%) по сравнению с одиночной аденомой (1,3%) и гиперплазией (2,2%) (p=0,0049) [10]. Wharry L.I. et al. проанализировали 1108 первичных операций на паращитовидных железах по поводу спорадического первичного гиперпаратиреоза с использованием интраоперационного мониторинга паратгормона и отметили, что долгосрочный рецидив более вероятен у пациентов с конечным интраоперационным уровнем паратгормона 41-65 пг/мл, чем с уровнем ≤40 пг/мл (1,2% против 0%; p=0,016). Следовательно, пациенты с конечным интраоперационным уровнем паратгормона между 41 пг/мл и 65 пг/мл должны наблюдаться более 6 месяцев на предмет отдаленного рецидива [119].

Распространенность рецидивирующего спорадического полигландулярного первичного гиперпаратиреоза

В ретроспективном анализе 1402 пациентов показатель рецидивов после медианы наблюдения в 12 месяцев был выше среди пациентов с двойными аденомами (7,3%) и полигландулярным паратиреоидным поражением (4,4%) по сравнению с лицами с одиночными аденомами (1,7%) (p=0,0005). Эти данные заставляют думать, что двойная аденома в некоторых случаях может представлять асимметричную

или асинхронную гиперплазию. Таким образом, пациенты с двойной аденомой могут требовать более строгого интраоперационного контроля и более бдительного наблюдения после паратиреоидэктомии [10].

Опыт отдела хирургии желез внутренней секреции ГУ «Институт эндокринологии и обмена веществ им. В.П. Комиссаренко НАМН Украины» в лечении пациентов с полигландулярным первичным гиперпаратиреозом

Проведен анализ результатов хирургического лечения 374 пациентов с первичным гиперпаратиреозом за период с 1996 по 2016 годы. В исследовании преобладали пациенты женского пола — 325 (86,9%) наблюдений. Более всего оперировано женщин в возрастной группе от 41 до 60 лет — 205 наблюдений (63,1%), в возрасте до 20 лет — 3 (0,9%), от 21 до 40 лет — 59 (18,1%), старше 60 лет — 58 (17,9%). Мужчин, страдающих первичным гиперпаратиреозом, было значительно меньше — 49 (13,1%): 2 пациента в возрасте до 20 лет (4,1%), 18 — в возрастной группе 21-40 лет (36,7%), 19 — в возрасте 41-60 лет (38,8%) и 10 — старше 60 лет (20,4%). Подобный возрастной и половой профиль типичен для пациентов с первичным гиперпаратиреозом и соответствует данным литературы.

После стандартного обследования, включавшего определение уровней общего и ионизированного кальция, фосфора, паратгормона в сыворотке крови, пациентам устанавливали диагноз первичного гиперпаратиреоза. Всем пациентам проводили топическую диагностику: УЗИ шеи и субтракционную сцинтиграфию паращитовидных желез с технецием [^{99m}Tc] сестамиби с целью установления локализации паратиреоидной аденомы. В некоторых случаях, при неоднозначных результатах УЗИ и сцинтиграфии, проводили мультиспиральную КТ шеи и средостения с контрастированием паращитовидных желез в артериальную и венозную фазы.

Распределение пациентов по тяжести гиперкальциемии показало преобладание наблюдений легкой степени тяжести — 265 (70,9%), средней степени — 97 наблюдений (25,9%) и тяжелой степени — 12 наблюдений (3,2%). Современные методы диагностики нарушений минерального обмена и настороженность врачей всех специальностей позволили в последние годы значительно увеличить частоту раннего выявления асимптомных случаев «мягкого» гиперпаратиреоза, что, несомненно, позволило уменьшить количество тяжелых, осложненных наблюдений первичного гиперпаратиреоза, что соответствует мировым тенденциям эндокринной хирургии.

Распределение пациентов по локализации паратиреоидных аденом показало преобладание случаев с поражением нижних паращитовидных желез. Солитарные паратиреоидные аденомы отмечены у 347 пациентов (92,8%), из них в 224 наблюдениях были поражены нижние паращитовидные железы (64,6%) и в 123 наблюдениях (35,4%) — верхние. В 27 наблюдениях (7,2%) отмечено полигландулярное поражение паращитовидных желез при первичном гиперпаратиреозе.

Всем пациентам проведено хирургическое лечение. Селективная паратиреоидэктомия выполнялась у пациентов с явной лабораторной картиной первичного гиперпаратиреоза при конкордантных результатах УЗИ и сцинтиграфии паращитовидных желез, подтверждающих четкую локализацию аденомы — 268 (71,7%) операций. Мы согласны с мнением, что использование малоинвазивных хирургических методов не увеличивает частоты персистенции первичного гиперпаратиреоза и при этом позволяет снизить травматичность вмешательства, длительность госпитализации и улучшить косметический результат операции.

Одно- или двухстороннюю ревизию шеи проводили при наличии клинико-лабораторной картины первичного гиперпаратиреоза и получении дискордантных либо негативных результатов предоперационных визуализирующих исследований (УЗИ, сцинтиграфия, КТ), а также при наличии в анамнезе операций на щитовидной или паращитовидных железах, при персистирующем или рецидивном первичном гиперпаратиреозе — 106 (28,3%) операций.

Резюме

В подавляющем большинстве наблюдений у больных с первичным гиперпаратиреозом причиной заболевания является одиночная аденома. В литературе процент спорадического полигландулярного первичного гипер-

VERTE

паратиреоза колеблется от 7% до 33%. Из них большинство представляют гиперплазию с вовлечением всех паращитовидных желез, в то время как остальные являются двойными или, в очень редких случаях, тройными аденомами.

Гистопатологическое исследование с достаточной степенью точности может отличить нормальную и патологическую паращитовидные железы, но его возможности ограничены в определении различий паратиреоидной гиперплазии и аденомы. Гистопатологически паратиреоидные аденомы характеризуются фиброзной капсулой, солитарным узлом, ядерным плеоморфизмом, четким ободком, небольшим количеством жировых клеток и внутриклеточного жира. Гиперплазия чаще характеризуется поражением нескольких, чаще всех паращитовидных желез, увеличением главных и оксифильных клеток, отсутствием четкой капсулы, малым количеством жировых клеток и отсутствием нормального ободка. Тем не менее, не всегда морфологические признаки бывают убедительны, затрудняя дифференциальную диагностику между аденомой и гиперплазией. Несомненно, что для принятия клинического решения необходимо тесное сотрудничество патологоанатома и хирурга. Необходимо отметить возможность перспективного внедрения молекулярно-биологических методов в дифференциальной диагностике паратиреоидной аденомы от гиперплазии.

Вопросы предоперационной диагностики спорадического полигландулярного первичного гиперпаратиреоза сложны. По вопросам дооперационной локализации опубликовано небольшое количество результатов рандомизированных исследований, включающих сравнительно скромное число пациентов. Результаты диагностических процедур дооперационной локализации паращитовидных желез рекомендовано классифицировать следующим образом: истинная предоперационная локализация солитарной аденомы; ложная предоперационная локализация солитарной аденомы; правильное положение одной патологической железы, но полигландулярное поражение не прогнозируется; ложное прогнозирование полигландулярного поражения при солитарной аденоме; правильное прогнозирование полигландулярного гиперпаратиреоза; отрицательные/неубедительные результаты предоперационного обследования [108].

Остается дискуссионным вопрос о показаниях к проведению 2-сторонней ревизии шеи в операциях по поводу первичного гиперпаратиреоза. Процесс принятия решения об оперативном подходе должен быть индивидуален и основан на наличии определенных клинических факторов риска полигландулярности поражения. Абсолютные показания к 2-сторонней ревизии шеи ограничены и включают МЭН-1 синдром, отрицательные результаты дооперационных исследований локализации и неадекватное снижение интраоперационного уровня паратгормона после удаления визуализированного паратиреоидного поражения. Все другие клинические сценарии можно рассматривать как относительные показания к 2-сторонней ревизии шеи, включающие отдельные семейные истории первичного гиперпаратиреоза, МЭН-2 синдром, анамнез терапии литием, радиационного воздействия или спорные результаты дооперационных локализационных исследований.

Остается дискуссионным вопрос преимущества выполнения 2-сторонней ревизии шеи перед избирательной односторонней ревизией. Рекомендовано проведение интраоперационного мониторинга паратгормона для подтверждения полного удаления всей гиперфункционирующей ткани паращитовидных желез при полигландулярном поражении. Для достижения высокого показателя успешности паратиреоидэктомии хирург должен быть в курсе интраоперационной динамики гормонов и индивидуальной оценки критериев их интерпретации.

Понимание нюансов интраоперационного мониторинга паратгормона позволяет хирургу быть уверенным в эффективности паратиреоидэктомии при неподозреваемом полигландулярном гиперпаратиреозе и безопасно ограничить ревизию шеи у большинства пациентов.

Существуют противоречивые литературные данные о частоте персистентного и рецидивирующего гиперпаратиреоза после паратиреоидэктомии, выполненной при полигландулярном поражении и при солитарной аденоме. В больших группах пациентов результаты лечения сходны, тем не менее, некоторые данные позволяют предположить, что двойная аденома в некоторых случаях может представлять асимметричную или асинхронную гиперпла-



Рис. 1. Больная Ш., 65 лет. Диагноз: Синдром МЭН-1 (Вермера). Одним из компонентов синдрома является полигландулярный первичный гиперпаратиреоз.

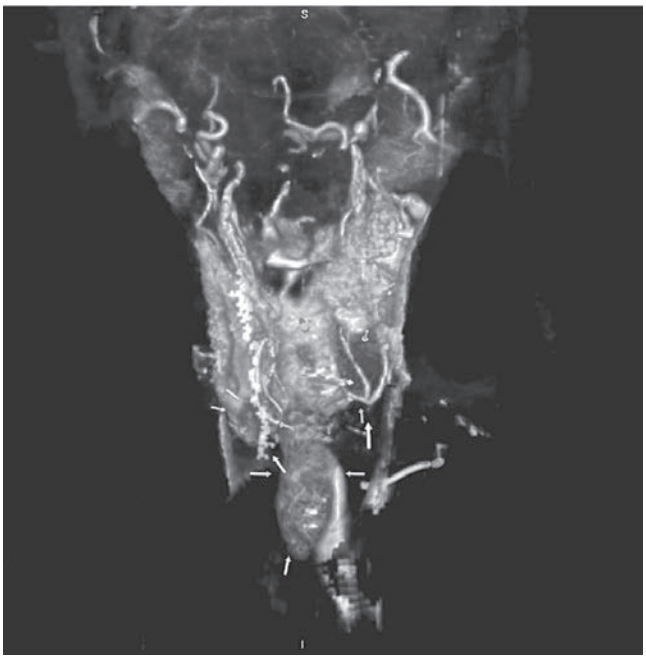

Рис. 2. Больная Ш., 65 лет. КТ шеи и средостения с контрастированием паращитовидных желез. Полигландулярное поражение паращитовидных желез неопластическим процессом.

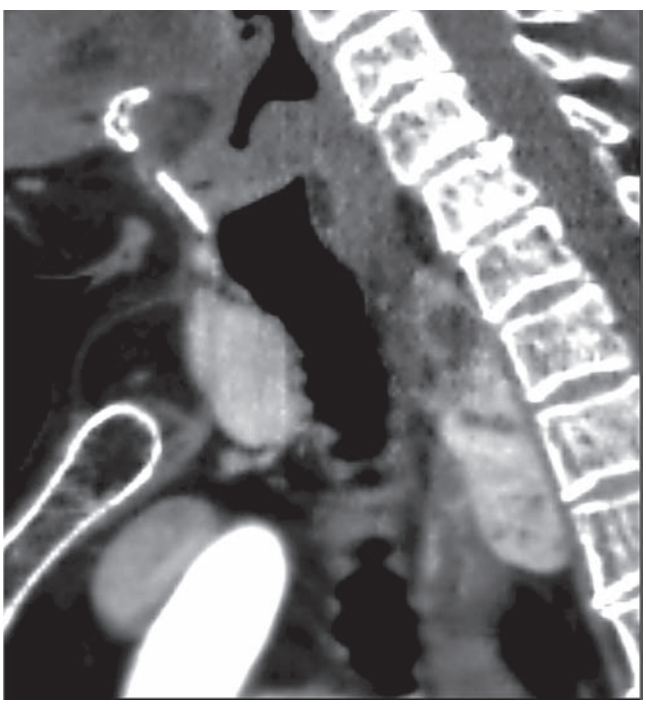

Рис. 3. Больная Ш., 65 лет. Первичный полигландулярный гиперпаратиреоз в составе синдрома МЭН-1. КТ шеи и средостения. Обращает на себя внимание аденома левой нижней паращитовидной железы, расположенная в заднем средостении вдоль позвоночника.

Рис. 4. Больная Ш. 65 лет. Полигландулярный первичный гиперпаратиреоз. Операционные препараты.

VERTE

зию. Следовательно, пациенты с полигландулярным первичным гиперпаратиреозом нуждаются в более строгом и бдительном наблюдении после паратиреоидэктомии.

Рекомендации

- Большинство солитарных паратиреоидных аденом представляют собой моноклональные поражения, возникающие от одного предшественника, в то время как спорадический полигландулярный первичный гиперпаратиреоз является поликлональным. Следовательно, одиночная аденома паращитовидной железы и полигландулярный гиперпаратиреоз представляют собой два различных заболевания.
- Большинство случаев с двойными аденомами паращитовидных желез являются синхронными. Это представление основано на том наблюдении, что некоторые пациенты имеют рецидив заболевания после успешной паратиреоидэктомии.
- Существует этиологическая связь между длительной терапией литием, гиперкальциемией и повышенным уровнем паратгормона в сыворотке.
- Отмечено отсутствие различий в отношении пола, возраста, предоперационного уровня кальция в сыворотке и уровней паратгормона между солитарной паратиреоидной аденомой и спорадическим полигландулярным гиперпаратиреозом.
- В группах пациентов с радиоиндуцированным и нерадиоиндуцированным первичным гиперпаратиреозом отсутствуют различия в распространенности солитарной паратиреоидной аденомы и спорадического полигландулярного гиперпаратиреоза.
- Отрицательные предоперационные исследования локализации при первичном гиперпаратиреозе являются высоко прогностическими для небольшой солитарной аденомы или полигландулярного паратиреоидного поражения.
- Локализационные исследования Sestamibi-сканирование и УЗИ имеют неудовлетворительную точность прогнозирования спорадического полигландулярного гиперпаратиреоза, в отличие от диагностики солитарной паратиреоидной аденомы.
- Рентгенологическое исследование 4D-CT позволяет выявить более половины патологических паращитовидных желез при полигландулярном характере заболевания, которые были пропущены традиционными методами визуализации. Исследование должно применяться в случаях с отрицательным или несогласующимся результатами Sestamibi-сканирования и УЗИ паращитовидных желез.
- Слияние изображений CT-MIBI-SPECT превосходит КТ или сам по себе MIBI-SPECT в предоперационной локализации всех патологических желез у пациентов, страдающих полигландулярным гиперпаратиреозом.
- Оправдано проведение генетического тестирования у пациентов в возрасте до 30 лет со спорадическим полигландулярным первичным гиперпаратиреозом для исключения наследственного генеза заболевания.
- Принятие решения об оперативном подходе при лечении пациента с первичным гиперпаратиреозом должно быть индивидуализировано на основании наличия определенных клинических факторов риска полигландулярного поражения. Абсолютные показания для 2-сторонней ревизии шеи ограничены и включают МЭН-1 синдром, отрицательные результаты дооперационных исследований локализации и неадекватное снижение интраоперационного уровня паратгормона после удаления визуализированных пораженных паращитовидных желез. Все остальные клинические сценарии можно рассматривать как относительные показания к 2-сторонней ревизии шеи, они включают отдельный семейный первичный гиперпаратиреоз, МЭН-2 синдром, анамнез терапии литием, радиационного воздействия или противоречивые результаты предоперационного исследования локализации.
- Оправдано использование предоперационной визуализации паращитовидных желез при планировании односторонней сфокусированной ревизии шеи в случаях подозрения на спорадический первичный полигландулярный гиперпаратиреоз.
- Оправдано использование интраоперационного мониторинга паратгормона для кон-

троля соответствующего хирургического лечения при спорадическом первичном полигландулярном гиперпаратиреозе.

- Данные об эффективности хирургического лечения спорадического первичного полигландулярного гиперпаратиреоза и солитарных паратиреоидных аденом неоднозначны, но в большинстве случаев сходны. Лучших результатов можно ожидать, если операция проводится опытным хирургом, работающим в крупном специализированном хирургическом центре.
- Рецидивирующий и персистентный первичный гиперпаратиреоз встречается чаще у больных с двойными аденомами. Следовательно, пациенты с двойными аденомами требуют более строгого интраоперационного контроля и более бдительного наблюдения после паратиреоидэктомии по сравнению с пациентами с одиночной аденомой.

Список использованной литературы

1. Westin G., Björklund P., Akerström G. Molecular genetics of parathyroid disease // World J. Surg. — 2009. — Vol. 33. — P. 2224-2233.
2. Brown E.M. Clinical lessons from the calcium-sensing receptor // Nat. Clin. Pract. Endocrinol. Metab. — 2007. — Vol. 3. — P. 122-133.
3. Saunders B.D., Saunders E.F., Gauger P.G. Lithium therapy and hyperparathyroidism: an evidence-based assessment // World J. Surg. — 2009. — Vol. 33. — P. 2314-2323.
4. Sackett D.L. Rules of evidence and clinical recommendations on the use of antithrombotic agents // Chest. — 1989. — Vol. 95. (Suppl. 2). — P. 2s-4s.
5. Heinrich S., Schafer M., Rousson V., Clavien P.A. Evidence-based treatment of acute pancreatitis: a look at established paradigms // Ann. Surg. — 2006. — Vol. 243. — P. 154-168.
6. Low R.A., Katz A.D. Parathyroidectomy via bilateral cervical exploration: a retrospective review of 866 cases // Head Neck. — 1998. — Vol. 20. — P. 583-587.
7. McGill J., Sturgeon C., Kaplan S.P., Chiu B., Kaplan E.L., Angelos P. How does the operative strategy for primary hyperparathyroidism impact the findings and cure rate? A comparison of 800 parathyroidectomies // J. Am. Coll. Surg. — 2008. — Vol. 207. — P. 246-249.
8. Siperstein A., Berber E., Mackey R., Alghoul M., Wagner K., Milas M. Prospective evaluation of sestamibi scan, ultrasonography, and rapid PTH to predict the success of limited exploration for sporadic primary hyperparathyroidism // Surgery. — 2004. — Vol. 136. — P. 872-880.
9. Russell C.F., Dolan S.J., Laird J.D. Randomized clinical trial comparing scan-directed unilateral versus bilateral cervical exploration for primary hyperparathyroidism due to solitary adenoma // Br. J. Surg. — 2006. — Vol. 93. — P. 418-421.
10. Alhefdhi A., Schneider D.F., Sippel R., Chen H. Recurrent and persistence primary hyperparathyroidism occurs more frequently in patients with double adenomas // J. Surg. Res. — 2014. — Vol. 190. — P. 198-202.
11. Vandenbulcke O., Delaere P., Vander Poorten V., Debruyne F. Incidence of multiglandular disease in sporadic primary hyperparathyroidism // B-ENT. — 2014. — Vol. 10. — P. 1-6.
12. Mazeh H., Chen H., Leverson G., Sippel R.S. Creation of a «Wisconsin index» nomogram to predict the likelihood of additional hyperfunctioning parathyroid glands during parathyroidectomy // Ann. Surg. — 2013. — Vol. 257. — P. 138-141.
13. Schneider D.F., Burke J.F., Ojomo K.A., Clark N., Mazeh H., Sippel R.S., Chen H. Multigland disease and slower decline in intraoperative PTH characterize mild primary hyperparathyroidism // Ann. Surg. Oncol. — 2013. — Vol. 20. — P. 4205-4211.
14. Hughes D.T., Miller B.S., Doherty G.M., Gauger P.G. Intraoperative parathyroid hormone monitoring in patients with recognized multiglandular primary hyperparathyroidism // World J. Surg. — 2011. — Vol. 35. — P. 336-341.
15. Cayo A.K., Sippel R.S., Schaefer S., Chen H. Utility of intraoperative PTH for primary hyperparathyroidism due to multigland disease // Ann. Surg. Oncol. — 2009. — Vol. 16. — P. 3450-3454.
16. Szabo E., Lundgren E., Juhlin C., Ljunghall S., Akerstrőm G., Rastad J. Double parathyroid adenoma, a clinically non distinct entity of primary hyperparathyroidism // World J. Surg. — 1998. — Vol. 22. — P. 708-713.
17. Attie J.N., Bock G., Auguste L.J. Multiple parathyroid adenomas: report of thirty-three cases // Surgery. — 1990. — Vol. 108. — P. 1014-1019.
18. Lee S., Ryu H., Morris L.F., Grubbs E.G., Lee J.E., Harun N., Feng L., Perrier N.D. Operative failure in minimally invasive parathyroidectomy utilizing an intraoperative parathyroid hormone assay // Ann. Surg. Oncol. — 2014. — Vol. 21. — P. 1878-1883.
19. Bagul A., Patel H.P., Chadwick D., Harrison B.J., Balasubramanian S.P. Primary hyperparathyroidism: an analysis of failure of parathyroidectomy // World J. Surg. — 2014. — Vol. 38. — P. 534-541.
20. Suliburk J.W., Sywak M.S., Sidhu S.B., Delbridge L.W. 1000 minimally invasive parathyroidectomies without intra-operative parathyroid hormone measurement: lessons learned // ANZ J. Surg. — 2011. — Vol. 81. — P. 362-365.
21. Ghandur-Mnaymneh L., Kimura N. The parathyroid adenoma. A histopathologic definition witha study of 172 cases of primary hyperparathyroidism // Am. J. Path. — 1984. — Vol. 115. — P. 70-83.
22. Kebebew E., Hwang J., Reiff E., Duh Q.Y., Clark O.H. Predictors of single-gland vs multigland parathyroid disease in primary hyperparathyroidism: a simple and accurate scoring model // Arch. Surg. — 2006. — Vol. 141. — P. 777-782.
23. Lawrence D.A. A histological comparison of adenomatous and hyperplastic parathyroid glands // Clin. Pathol. — 1978. — Vol. 31. — P. 626-632.
24. Chen K.T. Fat stain in hyperparathyroidism // Am. J. Surg. Pathol. — 1982. — Vol. 6. — P. 191-192.
25. King D.T., Hirose F.M. Chief cell intracytoplasmic fat used to evaluate parathyroid disease by frozen section // Arch. Pathol. Lab. Med. — 1979. — Vol. 103. — P. 609-612.
26. Böckdahl M., Howe J.R., Lairmore T.C., Wells S.A. Jr. The molecular biology of parathyroid disease // World J. Surg. — 1991. — Vol. 15. — P. 756-762.
27. Bergson E.J., Heller K.S. The clinical significance and anatomic distribution of parathyroid double adenomas // J. Am. Coll. Surg. — 2004. — Vol. 198. — P. 185-189.
28. Jope R. Anti-bipolar therapy: mechanism of action of lithium // Mol. Psychiatry. — 1999 — Vol. 4. — P. 117-128.
29. Sloand J.A., Shelly M.A. Normalization of lithium-induced hypercalcemia and hyperparathyroidism with cinacalcet hydrochloride // Am. J. Kidney. Dis. — 2006. — Vol. 48. — P. 832-837.
30. Bendz H., Sjödin I., Toss G., Berglund K. Hyperparathyroidism and long-term lithium therapy — a cross-sectional study and the effect of lithium withdrawal // J. Intern. Med. — 1996. — Vol. 240. — P. 357-365.
31. Kallner G., Petterson U. Renal, thyroid and parathyroid function during lithium treatment: laboratory tests in 207 people treated for 1-30 years // Acta. Psychiatr. Scand. — 1995. — Vol. 91. — P. 48-51.
32. Albert U., DeCori D., Aguglia A., Barbaro F., Lanfranco F., Bogetto F., Maina G. Lithium-associated hyperparathyroidism and hypercalcaemia: a case-control cross-sectional study // J. Affect. Disord. — 2013. — Vol. 151. — P. 786-790.
33. Awad S.S., Miskulin J., Thompson N. Parathyroid adenomas versus four-gland hyperplasia as the cause of primary hyperparathyroidism in patients with prolonged lithium therapy // World J. Surg. — 2003. — Vol.27. — P. 486-488.
34. Jörhult J., Ander S., Asking B., Jansson S., Meehan A., Kristoffersson A., Nordenström J. Long–term results of surgery for lithium-associated hyperparathyroidism // Br. J. Surg. — 2010. — Vol. 97. — P. 1680-1685.

VERTE

35. Kandil E., Dackiw A.P., Alabbas H., Abdullah O., Tufaro A.P., Tufano R.P. A profile of patients with hyperparathyroidism under going lithium therapy for affective psychiatric disorders // Head Neck. — 2011. — Vol. 33. — P. 925-927.
36. Norlön O., Sidhu S., Sywak M., Delbridge L. Long-term outcome after parathyroidectomy for lithium-induced hyperparathyroidism // Br. J. Surg. — 2014. — Vol. 101. — P. 1252-1256.
37. Szalat A., Mazeh H., Freund H.R. Lithium-associated hyperparathyroidism: report of four cases and review of the literature // Eur. J. Endocrinol. — 2009. — Vol. 160. — P. 317-323.
38. Tezelman S., Shen W., Siperstein A.E., Duh Q.Y., Clark O.H. Persistent or recurrent hyperparathyroidism in patients with double adenomas // Surgery. — 1995. — Vol. 118. — P. 1115-1122.
39. Rosen I.B., Strawbridge H.G., Bain J. A case of hyperparathyroidism associated with radiation to the head and neck area // Cancer. — 1975. — Vol. 36. — P. 1111-1114.
40. Fujiwara S., Sposto R., Shiraki M., Yokoyama N., Sasaki H., Kodama K., Shimaoka K. Levels of parathyroid hormone and calcitonin in serum among atomic bomb survivors // Radiat. Res. — 1994. — Vol. 137. — P. 96-103.
41. Boaventura P., Pereira D., Mendes A., Teixeira-Gomes J., Sobrinho-Simões M., Soares P. Thyroid and parathyroid tumours in patients submitted to X-ray scalpe pilation during the tinea capitis eradication campaign in the North of Portugal (1950-1963) // Virchows Arch. — 2014. — Vol. 465. — P. 445-452.
42. Boehm B.O., Rosinger S., Belyi D., Dietrich J.W. The parathyroid as a target for radiation damage // N. Engl. J. Med. — 2011. — Vol. 365. — P. 676-678.
43. Tezelman S., Rodriguez J.M., Shen W., Siperstein A.E., Duh Q.Y., Clark O.H. Primary hyperparathyroidism in patients who have received radiation therapy and in patients who have not received radiation therapy // J. Am. Coll. Surg. — 1995. — Vol. 180. — P. 81-87.
44. Hindiö E., Ugur O., Fuster D., O'Doherty M., Grassetto G., Ureöa P., Kettle A., Gulec S.A., Pons F., RubelloD. Parathyroid Task Group of the EANM.2009 EANM parathyroid guidelines // Eur. J. Nucl. Med. Mol. Imaging. — 2009. — Vol. 36. — P. 1201-1216.
45. Lee V.S., Wilkinson R.H. Jr., Leight G.S. Jr., Coogan A.C., Col eman R.E. Hyperparathyroidism in high-risk surgical patients: evaluation with double-phase technetium-99m sestamibi imaging // Radiology. — 1995. — Vol. 197. — P. 627-633.
46. Their M., Nordenström E., Bergenfelz A., Westerdahl J. Surgery for patients with primary hyperparathyroidism and negative sestamibi scintigraphy — a feasibility study // Langenbecks Arch. Surg. — 2009. — Vol. 394, № 5. — P. 881-884.
47. Rubello D., Gross M.D., Mariani G., AL-Nahhas A. Scintigraphic techniques in primary hyperparathyroidism: from pre-operative localisation to intra-operative imaging // Eur. J. Nucl. Med. Mol. Imaging. — 2007. — Vol. 34. — P. 926-933.
48. Hiromatsu Y., Ishibashi M., Nishida H., Okuda S., Miyake I. Technetium-99m tetrofosm in parathyroid imaging in patients with primary hyperparathyroidism // Intern. Med. — 2009. — Vol. 39. — P. 101-106.
49. Ishibashi M., Nishida H., Hiromatsu Y., Kojima K., Tabuchi E., Hayabuchi N. Comparison of technetium-99m-MIBI, technetium-99m-tetrofosmin, ultrasound and MRI for localization of abnormal parathyroid glands // J. Nucl. Med. — 1998. — Vol. 39. — P. 320-324.
50. Ishibashi M., Nishida H., Strauss H.W., Kojima K., Fujito H., Watanabe J., Hiromatsu Y., Hayabuchi N. Localization of parathyroid glands using technetium-99m-tetrofosmin imaging // J. Nucl. Med. — 1997. — Vol. 38. — P. 706-711.
51. Ishibashi M., Nishida H., Hiromatsu Y., Kojima K., Uchida M., Hayabuchi N. Localization of ectopic parathyroid glands using technetium-99m sestamibi imaging: comparison with magnetic resonance and computed tomographic imaging // Eur. J. Nucl. Med. — 1997. — Vol. 24. — P. 197-201.
52. Ipponsugi S., Takamori S., Suga K., Koga T., Hayashi A., Sirouzu K., Ishibashi M., Watanabe J., Jimi A. Mediastinal parathyroid adenoma detected by 99m Tc-methoxy isobutyl isonitrile: reportofacase // Surg. Today. — 1997. — Vol. 27. — P. 80-83.
53. Chiu B., Sturgeon C., Angelos P. What is the link between non localizing sestamibi scans, multigland disease, and persistent hypercalcemia? A study of 401 consecutive patients undergoing parathyroidectomy // Surgery. — 2006. — Vol. 140. — P. 418-422.
54. Carneiro–Pla D.M., Solorzano C.C., Irvin G.L. Consequences of targeted parathyroidectomy guided by localization studies without intraoperative parathyroid hormone monitoring // J. Am. Coll. Surg. — 2006. — Vol. 202. — P. 715-722.
55. Yip L., Pryma D.A., Yim J.H., Virji M.A., Carty S.E., Ogilvie J.B. Can a light bulb sestamibi SPECT accurately predict single-gland disease in sporadic primary hyperparathyroidism? // World J. Surg. — 2008. — Vol. 32. — P. 784-792.
56. Casas A.T., Burke G.J., Sathyanarayana, Mansberger A.R. Jr., Wei J.P. Prospective comparison of technetium-99m-sestamibi/iodine-123 radionuclide scan versus high-resolution ultrasonography for the preoperative localization of abnormal parathyroid glands in patients with previously unoperated primary hyperparathyroidism // Am. J. Surg. — 1993. — Vol. 166. — P. 369-373.
57. Caixas A., Berna L., Hernandez A., Tebar F.J., Madariaga P., Vegazo O., Bittini A.L., Moreno B., Faure E., Abos D., Piera J., Rodriguez J.M., Farrerons J., Puig-Domingo M. Efficacy of preoperative diagnostic imaging localization of technetium 99m-sestamibi scintigraphy in hyperparathyroidism // Surgery. — 1997. — Vol. 121. — P. 535-541.
58. Sharma J., Mazzaglia P., Milas M., Berber E., Schuster D.M., Halkar R., Siperstein A., Weber C.J. Radionuclide imaging for hyperparathyroidism (HPT): which is the best technetium-99m sestamibi modality? // Surgery. — 2006. — Vol. 140. — P. 856-863.
59. Melton G.B., Somervell H., Friedman K.P., Zeiger M.A., Cahid Civelek A. Interpretation of ^{99m}Tc sestamibi parathyroid SPECT scan is improved when read by the surgeon and nuclear medicine physician together // Nucl. Med. Commun. — 2005. — Vol. 26. — P. 633-638.
60. Eslamy H.K., Ziessman H.A. Parathyroid scintigraphy in patients with primary hyperparathyroidism: ^{99m}Tc sestamibi SPECT and SPECT/CT // Radiographics. — 2008. — Vol. 28. — P. 1461-1476.
61. Solorzano C.C., Carneiro-Pla D.M., Irvin G.L. Surgeon–performed ultrasonography as the initialand only localizing study in sporadic primary hyperparathyroidism // J. Am. Coll. Surg. — 2006. — Vol. 202. — P. 18-24.
62. Jabiev A.A., Lew J.I., Solorzano C.C. Surgeon-performed ultrasound: a single institution experience in parathyroid localization // Surgery. — 2009. — Vol. 146. — P. 569-575.
63. Sebag F., Hubbard J.G., Maweja S., Misso C., Tardivet L., Henry J.F. Negative preoperative localization studies are highly predictive of multiglandular disease in sporadic primary hyperparathyroidism // Surgery. — 2003. — Vol. 134. — P. 1038-1041.
64. Kebebew E., Hwang J., Reiff E., Duh Q.Y., Clark O.H. Predictors of single-gland vs multigland parathyroid disease in primary hyperparathyroidism: a simple and accurate scoring model // Arch. Surg. — 2006. — Vol. 141. — P. 777-782.
65. Elaraj D.M., Sippel R.S., Lindsay S., Sansano I., Duh Q.Y., Clark O.H., Kebebew E. Prospective validation ofa simple scoring model to predict single gland disease in patients with primary hyperparathyroidism (PHPT) // J. Surg. Res. — 2009. — Vol. 151. — P. 177.
66. Kavanagh D.O., Fitzpatrick P., Myers E., Kennelly R., Skehan S.J., Gibney R.G., Hill A.D.K., Evoy D., McDermott E.W. A predictive model of suitability for minimally invasive parathyroid surgery in the treatment of primary hyperthyroidism // World J. Surg. — 2011. — Vol. 36. — P. 1175-1181.
67. Hagag P., Kummer E., Weiss M. Primary hyperparathyroidism: role of the preoperative oral calcium loading test in the differential diagnosis between adenoma and hyperplasia // Calcif. Tissue. Int. — 2008. — Vol. 83. — P. 404-413.
68. Udelsman R., Donovan P., Shaw C. Cure predictability during parathyroidectomy // World J. Surg. — 2014. — Vol. 38. — P. 525-533.
69. Bergenfelz A., Tennvall J., Valdermarsson S., Lindblom P., Tibblin S. Sestamibi versus thallium subtraction scintigraphy in parathyroid localization: a prospective comparative study in patients with predominantly mild primary hyperparathyroidism // Surgery. — 1997. — Vol. 121. — P. 601-605.
70. Barczynski M., Golkowski F., Konturek A., Buziak-Bereza M., Cichon S., Hubalewska-Dydejczyk A., Huszno B., Szybinski Z. Technetium-99m-sestamibi subtraction scintigraphy vs. ultrasonography combined with a rapid parathyroid hormone assay in parathyroid aspirates in preoperative localization ofparathyroid adenomas and in directing surgical approach // Clin. Endocrinol. (Oxf). — 2006. — Vol. 65. — P. 106-113.

71. Ruda J.M., Hollenbeak C.S., Stack B.C. Jr. A systematic review of the diagnosis and treatment of primary hyperparathyroidism from 1995 to 2003 // Otolaryngol. Head Neck Surg. — 2005. — Vol. 132. — P. 359-372.
72. Bergenfelz A., Lindblom P., Tibblin S., Westerdahl J. Unilateral versus bilateral neck exploration for primary hyperparathyroidism: a prospective randomized controlled trial // Ann. Surg. — 2002. — Vol. 236. — P. 543-551.
73. Bergenfelz A.O., Jansson S.K., Wallin G.K., Mörtensson H.G., Rasmussen L., Eriksson H.L., Reihnör E.I. Impact of modern techniques on short-term out come after surgery for primary hyperparathyroidism: a multicenter study comprising 2,708 patients // Langenbecks Arch. Surg. — 2009. — Vol. 394. — P. 851-860.
74. Nichols K.J., Tomas M.B., Tronco G.G., Rini J.N., Kunjummen B.D., Heller K.S., Sznyter L.A., Palestro C.J. Preoperative parathyroid scintigraphic lesion localization: accuracy of various types ofreadings // Radiology. — 2008. — Vol. 248. — P. 221-232.
75. Nichols Kenneth J., Tomas Maria B., Tronco Gene G., Palestro Christopher J. Sestamibi parathyroid scintigraphy in multigland disease // Nucl. Med. Common. — 2012. — Vol. 33. — P. 43-50.
76. Wimmer G., Profanter C., Kovacs P., Sieb M., Gabriel M., Putzer D., Bale R., Margreiter R., Prommegger R. CT-MIBI-SPECT image fusion predicts multiglandular disease in hyperparathyroidism // Langenbecks Arch. Surg. — 2010. — Vol. 395. — P. 73-80.
77. Balogh K., Patöcs A., Majnik J., Röcz K., Hunyady L. Genetic screening methods for the detection of mutations responsible for multiple endocrine neoplasia type 1 // Mol. Gen. Metab. — 2004. — Vol. 83. — P. 74-81.
78. Rodgers S.E., HunterG.J., Hamberg L.M., Schellingerhout D., Doherty D.B., Ayers G.D., Shapiro S.E., Edeiken B.S., Truong M.T., Evans D.B., Lee J.E., Perrier N.D. Improved preoperative planning for directed parathyroidectomy with 4-dimensional computed tomography // Surgery. — 2006. — Vol. 140. — P. 932-940.
79. Arici C., Cheah W.K., Ituarte P.H., Morita E., Lynch T.C., Siperstein A.E., Duh Q.Y., Clark O.H. Can localization studies be used to direct focused parathyroid operations? // Surgery. — 2001. — Vol. 129. — P. 720-729.
80. Haber R.S., Kim C.K., Inabnet W.B. Ultrasonography for preoperative localization of enlarged parathyroid glands in primary hyperparathyroidism: comparison with (99m)technetium sestamibi scintigraphy // Clin. Endocrinol. (Oxf). — 2002. — Vol. 57. — P. 241-249.
81. Gawande A.A., Monchik J.M., Abbruzzese T.A., Iannuccilli J.D., Ibrahim S.I., Moore F.D. Jr. Reassessment of parathyroid hormone monitoring during parathyroidectomy for primary hyperparathyroidism after 2 preoperative localization studies // Arch. Surg. — 2006. — Vol. 141. — P. 381-384.
82. Mihai R., Gleeson F., Buley I.D., Roskell D.E., Sadler G.P. Negative imaging studies for primary hyperparathyroidism are unavoidable: correlation of sestamibi and high-resolution ultrasound scanning with histological analysis in 150 patients // World J. Surg. — 2006. — Vol. 30. — P. 697-704.
83. Lew J.I., Solorzano C.C., Montano R.E., Carneiro-Pla D.M., Irvin G.L. Role of intraoperative parathormone monitoring during parathyroidectomy in patients with discordant localization studies // Surgery. — 2008. — Vol. 144. — P. 299-306.
84. Philip M., Guerrero M.A., Evans D.B., Hunter G.J., Edeiken-Monroe B.S., Vu T., Perrier N.D. Efficacyof 4D-CT preoperative localization in 2 patients with MEN2A // J. Surg. Educ. — 2008. — Vol. 65. — P. 182-185.
85. Gross N.D., Weissman J.L., Veenker E., Cohen J.I. The diagnostic utility of computed tomography for preoperative localization in surgery for hyperparathyroidism // Laryngoscope. — 2004. — Vol. 114. — P. 227-231.
86. Ishibashi M., Uchida M., Nishida H., Hiromatsu Y., Kohno K., Okuda S., Hayabuchi N. Pre-surgical localization of ectopic parathyroid glands using three-dimensional CT imaging, ^{99}Tcmsestamibi, and ^{99}Tcm tetrofosm in imaging // Br. J. Radiol. — 1999. — Vol. 72. — P. 296-300.
87. Lubitz C.C., Hunter G.J., Hamberg L.M., Parangi S., Ruan D., Gawande A., Gaz R.D., Randolph G.W., Moore F.D. Jr., Hodin R.A., Stephen A.E. Accuracy of 4-dimensional computed tomography in poorly localized patients with primary hyperparathyroidism // Surgery. — 2010. — Vol. 148. — P. 1129-1137.
88. Harris L., Yoo J., Driedger A., Fung K., Franklin J., Gray D., Holliday R. Accuracyof technetium-99m SPECT-CT hybrid images in predicting the precise intraoperative anatomical location of parathyroid adenomas // Head Neck. — 2008. — Vol. 30. — P. 509-17.
89. Lavely W.C., Goetze S., Friedman K.P., Leal J.P., Zhang Z., Garret-Mayer E., Dackiw A.P., Tufano R.P., Zeiger M.A., Ziessman H.A. Comparison of SPECT/CT, SPECT, and planar imaging with single- and dual-phase (99m) Tc-sestamibi parathyroid scintigraphy // J. Nucl. Med. — 2007. — Vol. 48. — P. 1084-1089.
90. Piga M., Serra A., Uccheddu A., Letizia Lai M., Faa G. Decisive presurgical role of MIBI SPECT/CTin identifying with in a calcific thyroid nodule the parathyroid responsible for primary hyperparathyroidism // Surgery. — 2006. — Vol. 140. — P. 837-838.
91. Brandi M.L., Gagel R.F., Angeli A., Bilezikian J.P., Beck-Peccoz P., Bordi C., Conte-Devolx B., Falchetti A., Gheri R.G., Libroia A., Lips C.J., Lombardi G., Mannelli M., Pacini F., Ponder B.A., Raue F., Skogseid B., Tamburrano G., Thakker R.V., Thompson N.W., Tomassetti P., Tonelli F., Wells S.A. Jr., Marx S.J. Guidelines for diagnosis and therapy of MEN type 1 and type 2 // J. Clin. Endocrinol. Metab. — 2001. — Vol. 86. — P. 5658-5671.
92. Hoff A.O., Hauache O.M. Multiple endocrine neoplasia type 1(MEN1): clinical, biochemical and molecular diagnosis and treatment of the associated disturbances // Arq. Bras. Endocrinol. Metabol. — 2005. — Vol. 49. — P. 735-746.
93. Boguszewski C.L., Bianchet L.C., Raskin S., Nomura L.M., Borba L.A., Cavalcanti T.C. Application of genetic testing to define the surgical approach in a sporadic case of multiple endocrine neoplasia type 1 // Arq. Bras. Endocrinol. Metabol. — 2010. — Vol. 54. — P. 705-710.
94. Pilarski R., Nagy R. Genetic testing by cancer site: endocrine system // Cancer J. — 2012. — Vol. 18. — P. 364-371.
95. Roy P.K., Venzon D.J., Shojamanesh H., Abou-Saif A., Peghini P., Doppman J.L., Gibril F., Jensen R.T. Zollinger-Ellison syndrome. Clinical presentation in 261 patients // Medicine (Baltimore). — 2000. — Vol. 79. — P. 379-411.
96. Corbetta S., Pizzocaro A., Peracchi M., Beck–Peccoz P., Faglia G., Spada A. Multiple endocrine neoplasia type 1 in patients with recognized pituitary tumours of different types // Clin. Endocrinol. (Oxf). — 1997. — Vol. 47. — P. 507-512.
97. Uchino S., Noguchi S., Nagatomo M., Sato M., Yamashita H., Yamashita H., Watanabe S., Murakami T., Toda M., Wakiya S., Adachi M. Absence of somatic RET gene mutation in sporadic parathyroid tumors and hyperplasia secondary to uremia, and absence of somatic Men1 gene mutation in MEN2 A-associated hyperplasia // Biomed. Pharmacother. — 2000. — Vol. 54 (Suppl. 1). — P. 100s-103s.
98. Uchino S., Noguchi S., Sato M., Yamashita H., Yamashita H., Watanabe S., Murakami T., Toda M., Ohshima A., Futata T., Mizukoshi T., Koike E., Takatsu K., Terao K., Wakiya S., Nagatomo M., Adachi M. Screening of the Men1 gene and discovery of germ-line and somatic mutations in apparently sporadic parathyroid tumors // Cancer Res. — 2000. — Vol. 60. — P. 5553-5557.
99. Newey P.J., Thakker R.V. Role of multiple endocrine neoplasia type 1 mutational analysis inclinical practice // Endocr. Pract. — 2011. — Vol. 17 (Suppl 3). — P. 8-17.
100. Genc H., Morita E., Perrier N.D., Miura D., Ituarte P., Duh Q.Y., Clark O.H. Differing histologic findings after bilateral and focused parathyroidectomy // J. Am. Coll. Surg. — 2003. — Vol. 196. — P. 535-540.
101. 101. Lee N.C., Norton J.A. Multiple-gland disease in primary hyperparathyroidism: a function ofoperative approach? // Arch. Surg. — 2002. — Vol. 137. — P. 896-899.
102. Schneider D.F., Mazeh H., Chen H., Sippel R.S. Predictors of recurrence in primary hyperparathyroidism: an analysis of 1386 cases // Ann. Surg. — 2014. — Vol. 259. — P. 563-568.
103. Wade T.J., Yen T.W., Amin A.L., Evans D.B., Wilson S.D., Wang T.S. Focused parathyroidectomy with intraoperative parathyroid hormone monitoring in patients with lithium–associated primary hyperparathyroidism // Surgery. — 2013. — Vol. 153. — P. 718-722.
104. Norlen O., Sidhu S., Sywak M., Delbridge L. Long-term outcome after parathyroidectomy for lithium-induced hyperparathyroidism // Br. J. Surg. — 2014. — Vol. 101. — P. 1252-1256.
105. Marti J.L., Yang C.S., Carling T., Roman S.A., Sosa J.A., Donovan P., Guoth M.S., Heller K.S., Udelsman R. Surgical approach and outcomes in patients with lithium-associated hyperparathyroidism // Ann. Surg. Oncol. — 2012. — Vol. 19. — P. 3465-3471.

VERTE

106. Carchman E., Ogilvie J., Holst J., Yim J., Carty S. Appropriate surgical treatment of lithium-associated hyperparathyroidism // World J. Surg. — 2008. — Vol. 32. — P. 2195-2195.
107. Skandarajah A.R., Palazzo F.F., Henry J.F. Lithium–associated hyperparathyroidism: surgical strategies in the era of minimally invasive parathyroidectomy // World J. Surg. — 2011. — Vol. 35. — P. 2432-2439.
108. Bergenfelz A.O., Hellman P., Harrison B., Sitges-Serra A., Dralle H. European Society of Endocrine Surgeons. Positional statement of the European Society of Endocrine Surgeons (ESES) on modern techniques in pHPT surgery // Langenbecks Arch. Surg. — 2009. — Vol. 394. — P. 761-764.
109. Barczynski M., KonturekA., Hubalewska-Dydejczyk A., Cichon S., Nowak W. Evaluation of Halle, Miami, Rome, and Vienna intraoperative iPTH assay criteria in guiding minimally invasive parathyroidectomy // Langenbecks Arch.Surg. — 2009. — Vol. 394. — P. 843-849.
110. Barczynski M., Konturek A., Cichoń S., Hubalewska-Dydejczyk A., Golkowski F., Huszno B. Intraoperative parathyroid hormone assay improves outcomes of minimally invasive parathyroidectomy mainly in patients with a presumed solitary parathyroid adenoma and missing concordance of preoperative imaging // Clin. Endocrinol. (Oxf). — 2007. — Vol. 66. — P. 878-885.
111. Harrison B., Triponez F. Intraoperative adjuncts in surgery for primary hyperparathyroidism // Langenbecks Arch. Surg. — 2009. — Vol. 394. — P. 799-809.
112. Carneiro-Pla D.M., Romaguera R., Nadjj M., Lew J.I., Solorzano C.C., Irvin G.L. Does histopathology predict parathyroid hypersecretion and influence correctly the extent of parathyroidectomy in patients with sporadic primary hyperparathyroidism? // Surgery. — 2007. — Vol. 142. — P. 930-935.
113. Riss P., Kaczirek K., Heinz G., Bieglmayer C., Niederle B. A «defined baseline» in PTH monitoring increases surgical success in patients with multiple gland disease // Surgery. — 2007. — Vol. 142. — P. 398-404.
114. Lombardi C.P., Raffaelli M., Traini E., DiStasio E., Carrozza C., DeCrea C., Zuppi C., Bellantone R. Intraoperative PTH monitoring during parathyroidectomy: The need for stricter criteria to detect multiglandular disease // Langenbecks Arch. Surg. — 2008. — Vol. 393. — P. 639-645.
115. McCoy K.L., Chen N.H., Armstrong M.J., Howell G.M., Stang M.T., Yip L., Carty S.E. The small abnormal parathyroid gland is increasingly common and heralds operative complexity // World J. Surg. — 2014. — Vol. 38. — P. 1274-1281.
116. Elaraj D.M., Sippel R.S., Lindsay S., Sansano I., Duh Q.Y., Clark O.H., Kebebew E. Are additional localization studies and referral indicated for patients with primary hyperparathyroidism who have negative sestamibi scan results? // Arch. Surg. — 2010. — Vol. 145. — P. 578-581.
117. Wachtel H., Bartlett E.K., Kelz R.R., Cerullo I., Karakousis G.C., Fraker D.L. Primary hyperparathyroidism with negative imaging: a significant clinical problem // Ann. Surg. — 2014. — Vol. 260. — P. 474-480.
118. Wachtel H., Cerullo I., Bartlett E.K., Kelz R.R., Karakousis G.C., Fraker D.L. What can we learn from intraoperative parathyroid hormone levels that do not drop appropriately? // Ann. Surg. Oncol. — 2014. — Oct. 30. [Epub ahead of print] PubMed PMID: 25354574.
119. Wharry L.I., Yip L., Armstrong M.J., Virji M.A., Stang M.T., Carty S.E., McCoy K.L. The final intraoperative parathyroid hormone level: how low should it go? // World J. Surg. — 2014. — Vol. 38. — P. 558-563.
120. Rajaei M.H., Oltmann S.C., Schneider D.F., Sippel R.S., Chen H. Outcomes after subtotal parathyroidectomy for primary hyperparathyroidism due to hyperplasia: significance of whole vs. partial gland remnant // Ann. Surg. Oncol. — 2015. — Vol. 22. — P. 966-971.
121. Slepavicius A., Beisa V., Janusonis V., Strupas K. Focused versus conventional parathyroidectomy for primary hyperparathyroidism: a prospective, randomized, blinded trial // Langenbecks Arch.Surg. — 2008. — Vol. 393. — P. 659-666.

(Надійшла до редакції 30.01.2017 р.)

Спорадичний поліглaндулярний первинний гіперпаратиреоз (огляд літератури та власні дані) Консенсус Європейської спілки ендокринних хірургів (6th Workshop of the European Society of Endocrine Surgeons (ESES), May 28th-30st 2015, Varna, Bulgaria)

А.Є. Коваленко, О.В. Люткевич, М.Ю. Болгов, Ю.М. Таращенко
ДУ «Інститут ендокринології та обміну речовин ім. В.П. Комісаренка НАМН України»

Резюме. В огляді відображено сучасні тенденції діагностики та лікування поліглaндулярного ураження прищитоподібних залоз за первинного гіперпаратиреозу, яке трапляється досить часто — від 8% до 33% спостережень, що підвищує частоту персистенції захворювання після паратиреоїдектомії порівняно з такою в пацієнтів із солітарною паратиреоїдною аденомою. Обговорено питання передопераційного прогнозування ризику поліглaндулярного ураження, необхідності адекватної інтраопераційної ревізії прищитоподібних залоз і тривалого моніторингу після операції з метою підвищення ефективності лікування цієї групи хворих.

Ключові слова: первинний гіперпаратиреоз, поліглaндулярне ураження, паратиреоїдектомія.

Polyglandular sporadic primary hyperparathyroidism (review of the literature and our own data) 6th Workshop of the European Society of Endocrine Surgeons (ESES), May 28th-30st 2015, Varna, Bulgaria

A.Ye. Kovalenko, A.V. Liutkevich, M.Yu. Bolgov, Yu.N. Tarashchenko
State Institution «V.P. Komissarenko Institute of Endocrinology and Metabolism of the National Academy of Medical Sciences of Ukraine»

Abstract. The review describes the modern diagnosis and treatment trends polyglandular lesions parathyroid glands in primary hyperparathyroidism, which occurs often enough, from 8% to 33% of cases. This increases the rate of persistent disease after parathyroidectomy in comparison with patients with a solitary parathyroid adenoma. Discussed the issue of preoperative prediction polyglandular injury risk, the need for adequate intraoperative revision of the parathyroid glands and long-term monitoring after surgery in order to increase the effectiveness of treatment in this group of patients.

Keywords: primary hyperparathyroidism, polyglandular disease, parathyroidectomy.