

Материал поступил в редакцию: 16-02-2015

Материал принят к печати: 08-04-2015

УДК 616.3;616-089.843

Clinical cases of treatment of patient with primary biliary cirrhosis by autologous bone marrow cell transplantation

Rakhmetova V., Tuganbekova S., Shaimardanova G., Askarov M., Kuzembayeva K., Svetlichnaya Y.

National Scientific Medical Research Center, Astana, Kazakhstan

This article reviews a clinical study of autologous bone marrow cell infusion (ABMI) therapy for treatment of primary biliary cirrhosis, II stage. After the second and third transplantation of barrel cages a patient marked regress of skin itch, decreased hyperpigmentation, expressed of asthenic syndrome, decline of level of markers of cytotoxicity and cholestasia. A control liver-biopsy evidenced reduction of dystrophic changes in hepatocytes, decline of inflammatory infiltration.

Keywords: primary biliary cirrhosis, mononuclear cells, bone marrow.

J Clin Med Kaz 2015; 1(35):62-65

Автор для корреспонденции: Рахметова Венера Саметовна, руководитель отдела гепатологии, АО «Национальный научный медицинский центр», тел. 8(7172) 577-846, e-mail: venera371@mail.ru.

БІРІНШІЛІКТІ БАУЫР ЦИРРОЗЫН АУТОЛОГИЯЛЫҚ СҮЙЕК МИЫНЫҢ МОНОНУКЛЕАРЛЫ ЖАСУШАЛАРЫМЕН ЕМДЕУДІҢ КЛИНИКАЛЫҚ ЖАҒДАЙЫ

Рахметова В.С., Туганбекова С.К., Шаймарданова Г.М., Асқаров М.Б., Күзембаева К.У., Светличная Н.В.

Ұлттық ғылыми медициналық орталық, Астана қ., Қазақстан

Мақалада біріншілікті бауыр циррозының II кезеңін аутологиялық сүйек миының мононуклеарлы жасушаларымен емдеудің клиникалық жағдайы сипатталған. Бағаналы жасушаларды бірінші және екінші рет трансплантациялаған кезде терінің қышуының регрессі, гиперпигментацияның азаюы, астеникалық синдромның бәсеңдеуі, цитоллиз бен холестаждың маркерлерінің деңгейінің төмендеуі байқалды. Бақылау мақсатында жасалған бауыр биопсиясы гепатоциттердегі дистрофиялық өзгерістер мен қабыну инфильтрациясының азайғанын көрсетті.

Маңызды сөздер: бауырдың біріншілікті билиарлы циррозы, мононуклеарлы жасушалар, сүйек миы.

КЛИНИЧЕСКИЙ СЛУЧАЙ ЛЕЧЕНИЯ ПЕРВИЧНОГО БИЛИАРНОГО ЦИРРОЗА ПЕЧЕНИ МОНОНУКЛЕАРНЫМИ КЛЕТКАМИ АУТОЛОГИЧНОГО КОСТНОГО МОЗГА

Рахметова В.С., Туганбекова С.К., Шаймарданова Г.М., Асқаров М.Б., Күзембаева К.У., Светличная Н.В.

Национальный научный медицинский центр, Астана, Казахстан

В статье описан клинический случай применения мононуклеарных клеток костного мозга в лечении первичного билиарного цирроза печени II стадии. После второй и третьей трансплантации стволовых клеток отмечался регресс кожного зуда, уменьшение гиперпигментации, выраженности астенического синдрома, снижение уровня маркеров цитоллиза и холестаза. Контрольная биопсия печени выявила уменьшение дистрофических изменений в гепатоцитах, снижение воспалительной инфильтрации.

Ключевые слова: первичный билиарный цирроз печени, мононуклеарные клетки, костный мозг.

Введение

Первичный билиарный цирроз печени (ПБЦ) представляет собой хроническое холестатическое заболевание, развивающееся преимущественно у женщин среднего возраста и характеризуется слабым ответом на иммуносупрессивную терапию.

На сегодняшний день наиболее эффективным препаратом для лечения ПБЦ считают урсодезоксихолевую кислоту, применение которой ведет не только к улучшению клинических, биохимических и гистологических параметров, в то же время у многих пациентов заболевание неуклонно прогрессирует, обуславливая необходимость выполнения трансплантации печени [1]. Однако длительный период в листе ожидания и дефицит органов не могут обеспечить всех пациентов трансплантацией печени.

По современным представлениям одним из главных патогенетических механизмов ПБЦ являются дисбаланс иммунной системы, иммунные (аутоиммунные) воспалительные реакции [2].

В последние 10-15 лет исследования в области стволовых клеток и выявленные их регенерационные, иммунорегуляторные, антиапоптотические и др. свойства [3], позволили их применение при целом ряде аутоиммунных заболеваний [4].

Выраженные иммунорегуляторные свойства стволовых клеток позволили нам в комплексном лечении данного заболевания применить гемопоэтические стволовые клетки аутогенного костного мозга.

Клинический случай

Пациентка М. 57 лет, с гистологически верифицированным диагнозом первичного билиарного цирроза печени, II стадии, проведена трансплантация мононуклеарных клеток аутологичного костного мозга в комплексе с применением препарата урсодезоксихолевой кислоты.

Из анамнеза: начало заболевания с 1987 года, дебют с гиперпигментации на верхних и нижних конечностях, по поводу чего длительное время наблюдалась у эндокринолога с

диагнозом хроническая надпочечниковая недостаточность средней степени тяжести. Позже присоединился кожный зуд, обратилась к дерматологу, в связи с неэффективностью лечения при дальнейшем обследовании выявлена патология печени. С 2009 года аутоиммунный тиреоидит, субклинический гипотиреоз.

При первой госпитализации в клинику в 2009 году пациентку беспокоили выраженный кожный зуд, усиливающийся в ночное время, общая слабость, недомогание, сухость и гиперпигментация кожных покровов, боли в коленных и плечевых суставах.

В результате диагностического поиска на основании клинико-anamnestических данных, наличия синдрома холестаза, повышенных титров аутоантител: ANA, AMA-M2, исключения вирусной этиологии гепатитов В и С, морфологического исследования биоптата печени выставлен диагноз первичного билиарного цирроза печени, II морфологической стадии (дуктулярная стадия - пролиферация холангиол и перидуктальный фиброз).

Гистологическое исследование биопсийного материала печени выявило нарушение структуры за счет расширения портальных трактов, лимфоплазмозитарной инфильтрации с умеренным количеством полиморфноядерных лейкоцитов, макрофагов, частичное разрушение желчных протоков, активная пролиферация холангиол. Прослеживались единичные междольковые и септальные желчные протоки, разрастание вокруг них или полное замещение соединительной тканью. В печеночных дольках определялась гиалиново-капельная, гидропическая белковая и единичная мелкокапельная жировая дистрофия, более выраженная внутри долек; внутриклеточные перипортальные и центрлобулярные холестазы. Гистохимическая окраска по Мас-сон-трихром положительная – участки перидуктального фиброза синего цвета. Морфологическая картина соответствовала первичному билиарному циррозу печени II дуктулярной стадии (пролиферация холангиол и перидуктальный фиброз).

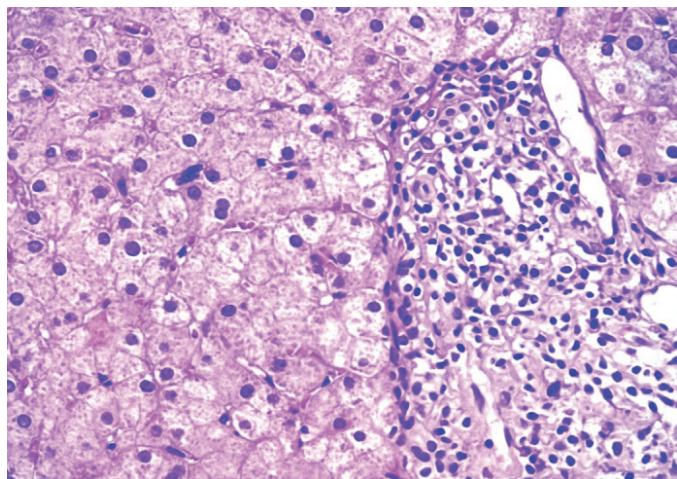


Рисунок 1 - До проведения ТАСК. В расширенном портальном тракте выраженная лимфоплазмозитарная инфильтрация, активная пролиферация холангиол.

В печеночной дольке формирование псевдодуктул из гепатоцитов в состоянии гидропической белковой дистрофии

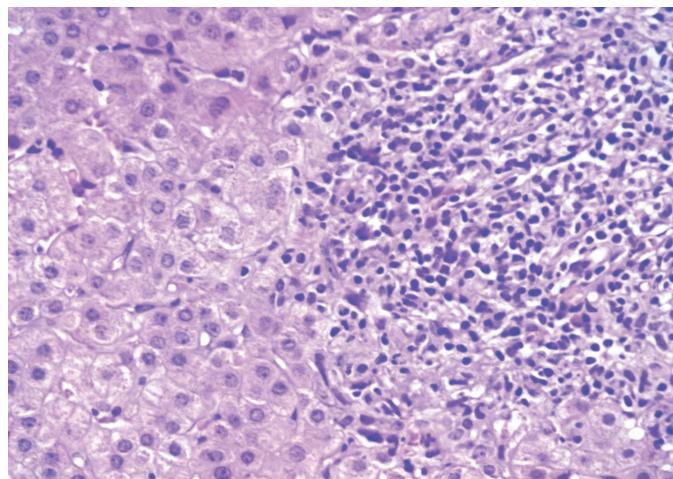


Рисунок 2 - До проведения ТАСК. Расширенные портальные тракты инфильтрированы лимфоцитами, плазматическими клетками, макрофагами и эозинофильными лейкоцитами. Среди клеток инфильтрата видны разрушающиеся междольковые желчные протоки.

Воспалительный инфильтрат выходит за пределы пограничной пластинки. Гепатоциты с признаками гиалиново – капельной белковой дистрофии

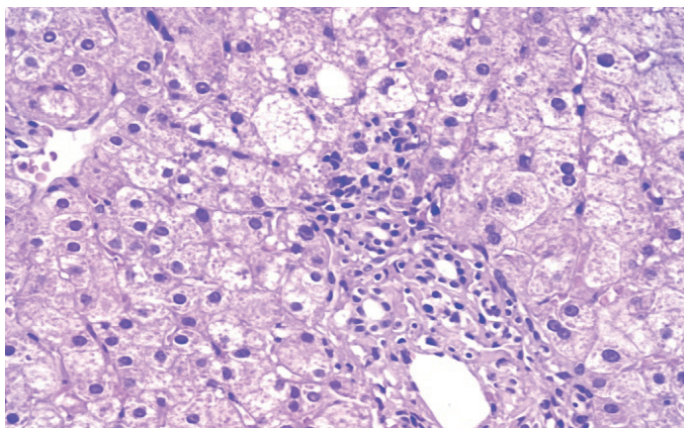


Рисунок 3 - До проведения ТАСК. В портальном тракте выраженная пролиферация желчных протоков, перидуктальный фиброз. В паренхиме образование псевдодуктул, единичная баллонная дистрофия и выраженная гидропическая белковая

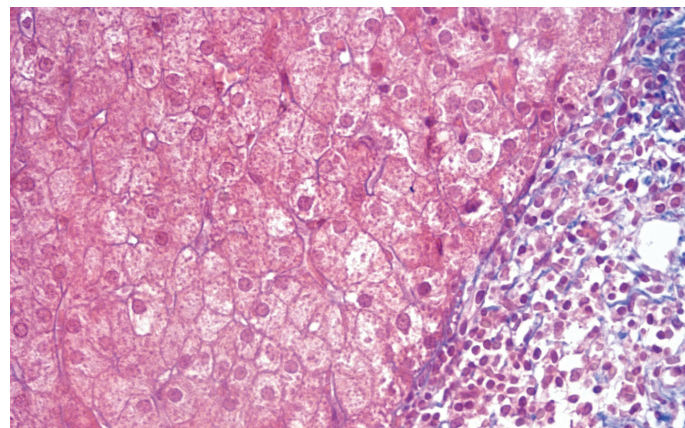


Рисунок 4 - До проведения ТАСК. Выраженный фиброз портального тракта, соединительная ткань окрашена в синий цвет.

Гистохимическая окраска Массон-трихром

Даны рекомендации приема препаратов урсодезоксихоловой кислоты 20 мг/кг в течении длительного времени. На фоне терапии пациентка отмечала отсутствие эффекта на проводимую терапию, продолжающийся мучительный зуд кожных покровов, общую слабость, снижение массы тела на 10 кг в течении одного года, стойкий холестатический синдром.

Из-за отсутствия эффекта от патогенетической терапии с целью замедления аутоиммунных клеточных реакций, деструктивных изменений интралобулярных желчных протоков, улучшения качества жизни и прогноза в целом пациентке была рекомендована трансплантация аутологичных стволовых клеток с последующей клинико-лабораторной и морфологической оценкой состояния печени, в связи с чем

проведена миелоэкспузия подвздошной кости и трансплантация аутологичных стволовых клеток. ТАСК проводилась согласно протокола по схеме.

После первой второй и третьей трансплантации стволовых клеток пациентка отмечала регресс кожного зуда, уменьшение гиперпигментации, выраженности слабости, а также лабораторно отмечались снижение уровня маркеров холестаза: по данным ЩФ с 1.6 норм до нормальных значений, по данным ГГТП от 5.1 норм до 2.5 норм, уровень холестерина снизился с 1.5 норм до нормальных значений. Снижение титра АМА М2 и негативные антинуклеарные антитела на 4-м визите пациента. Уменьшение цитолиза с умеренной до минимальной степени (табл.1).

Таблица 1 - Динамика лабораторных показателей на фоне ТАСК

Показатели	1-й визит на ТАСК	2-й визит на ТАСК	3-й визит на ТАСК	4-й визит на ТАСК	5-й визит без ТАСК
ЩФ (мккат /литр)	8,42	6,23	6,4	5,3	5,5
ГГТП (мккат /литр)	4,25	2,30	2,23	2,07	2,09
ANA	полож	полож	полож	отр	отр
АМА М2 титр	270,6 IU/ml	235,4 IU/ml	230,4 IU/ml	194,5 IU/ml	
АЛТ (мккат /литр)	2,5	1,2	0,9	1,0	0,94
АСТ (мккат /литр)	2,6	1,2	0,94	1,08	1,13
Холестерин (ммоль/литр)	8,05	6,04	6,47	6,45	5,5

На пятом визите для оценки морфологической динамики проведена повторная биопсия печени, где было выявлено нарушение структуры печени. Портальные тракты расширены, определяются немногочисленные септы, выходящие из портальных трактов и заканчивающихся слепо в печеночных дольках. Формируются единичные порто-портальные септы. В портальных трактах отмечается выраженная, чередующаяся с умеренной лимфоплазмочитарная инфильтрация. Инфильтрация распространяется из портальных трактов за пределы пограничной пластинки. Стенка единичных протоков сдавлена инфильтратом из лимфоцитов, гистиоцитов и плазматических клеток. Целостность базальной мембраны нечеткая, в ней появляются очаги разряжения. Сосу-

ды портальных трактов с утолщенной стенкой.

В паренхиме определяется большое количество печеночных клеток в состоянии гиалиново-капельной, очаговой перистой дистрофии. В печеночных клетках выявляется скопление гранул желчного пигмента. Ядра гепатоцитов разной величины, часть увеличена, окрашены равномерно. В паренхиме из гепатоцитов формируются псевдодуктулы, отмечается капилляризация синусоидов. Большая часть синусоидов расширена, в них определяются эритроциты.

При дополнительной гистохимической окраске по Массон-трихром волокна соединительной ткани портальных трактов и септ окрашиваются в синий цвет.

Контрольная биопсия печени показала положительную

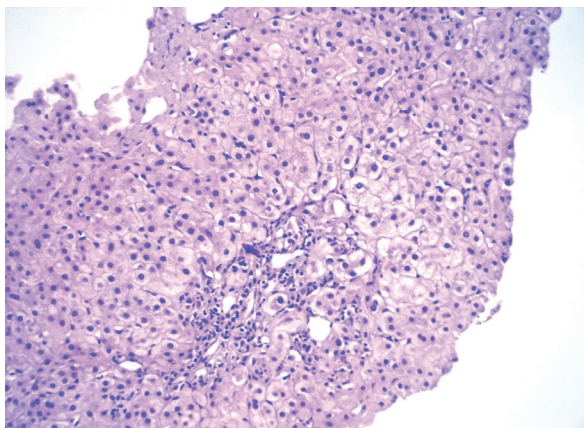


Рисунок 5 - После проведения ТАСК. В портальном тракте умеренная лимфоплазматическая инфильтрация. Гепатоциты с признаками гиалиново-капельной белковой дистрофии, единичной в состоянии гидропической дистрофии

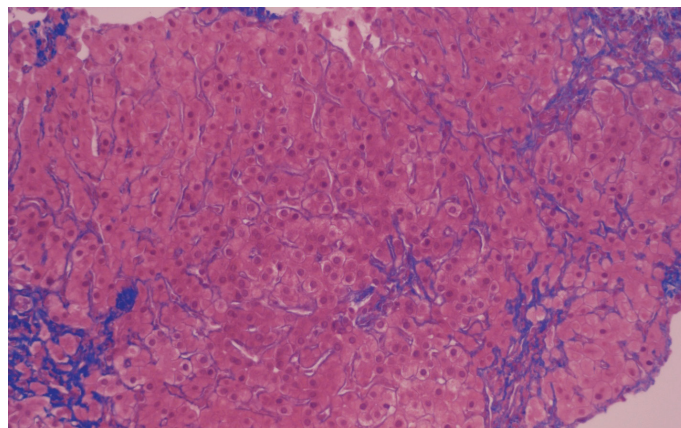


Рисунок 6 - После проведения ТАСК. Умеренно выраженный портальный фиброз, единичный фиброз капилляризированных синусоидов. Соединительнотканнные волокна окрашиваются в синий цвет. Гистохимическая окраска Массон-трихром

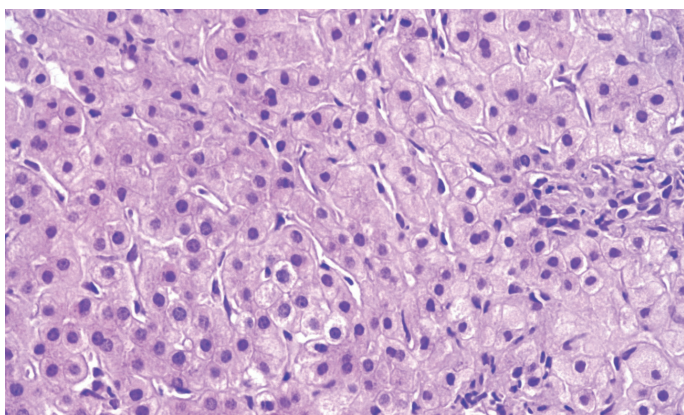


Рисунок 7 - После проведения ТАСК. Гепатоциты с сохраненной цитоплазмой, незначительное количество с признаками гиалиново-капельной белковой дистрофии. Встречаются двуядерные гепатоциты. Пролiferация клеток Купфера в синусоидах

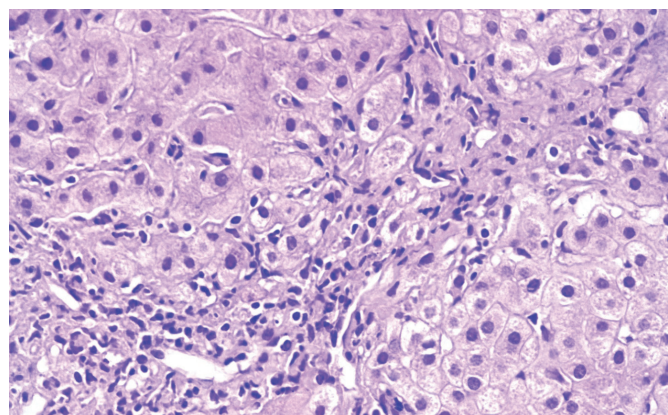


Рисунок 8 - После проведения ТАСК. В портальном тракте умеренная лимфоплазматическая инфильтрация. Умеренно выраженный портальный фиброз, единичные порто-портальные септы

динамику в виде уменьшения дистрофических изменений в гепатоцитах, снижения воспалительной инфильтрации (чередование участков более выраженного и умеренного воспаления).

Выводы

Таким образом, клинический опыт применения стволовых клеток аутогенного костного мозга у пациента с первичным билиарным циррозом печени показал безопасность и эффективность их применения. Для дальнейшего изучения вопроса необходимо проведение клинического исследования.

Литература

1. Autoimmunnye zaboлевaniya pecheni v praktike klinitsista (Autoimmune diseases of the liver in the practice of clinicians), V.T.Ivashkin, A. O.Bueverov, M., M-Vesti, 2001, 102 p.
2. Sheptulina A.F., Maevskaja M.V., Ivashkin V.T. Kriticheskaja ocenka patogeneticheskikh faktorov pervichnogo biliarnogo cirroza (A critical evaluation of the pathogenic factors of primary biliary cirrhosis), *Rossijskij zhurnal gastrojenterologii, gepatologii, koloproktologii*, 2013, No.3, pp.39-48.
3. Cimmerman Ja. S., Lejshner U. Autoimmunnye zaboлевaniya pecheni i perekrestnyj sindrom (Autoimmune diseases of the liver and the cross syndrome), *Klinicheskaja medicina*, 2006, T. 84, No. 2, pp. 75-74.
4. James OFD. Definition and epidemiology of primary biliary cirrhosis. In: Nueberger J (Hrsg), *Primary biliary cirrhosis*, West End Studios Ltd, Eastbourne, UK, 1999, pp.53-59.
5. Shi J., Wu C., Lin Y. – X.et al. Long –term effects of mid-dose ursodeoxycholic acid in primary biliary cirrhosis: a meta-analysis of randomized controlled trials, *Am. J. Gastroenterol*, 2006, No.101, pp.1529-1538.
6. Takeuchi Y., Ikeda F., Fujioka S.I. Additive improvement induced by bezafibrate in patients with primary biliary cirrhosis showing refractory response to ursodeoxycholic acid, *J. Gastroenterol. Hepatol*, 2011, No.10, pp.1440-1746.
7. Shumakov V.I., Onishhenko N.A. Biologicheskie rezervy kletok kostnogo mozga i korrrekcija organnyh disfunkcij (Biological reserves of bone marrow cells and correction of organ dysfunction), M. «Lavt», 2009, 286 p.
8. Shevchenko Ju.L.. Kletochnaja terapija autoimmunnyh zabolevanij (Cell therapy of autoimmune diseases), SPb, 2009, 120 p.