

## LERNEOSIS EN ALEVINOS DE *Prochilodus magdalenae*, PROCHILODONTIDAE, CULTIVADOS EN LABORATORIO

### LERNEOSIS IN *Prochilodus magdalenae* PROCHILODONTIDAE FINGERLINGS, CULTIVATED UNDER LABORATORY CONDITIONS

Jonathan Sarmiento y Adriana Rodríguez

#### RESUMEN

Se describe la infestación de alevinos de la especie *Prochilodus magdalenae* por parte del gusano ancla (*Lernaea cyprinacea*). En un lote de peces cultivado en el Laboratorio de Acuicultura de la Universidad del Magdalena se registró una alta mortalidad (50/50 número de peces/número de muertos) en los pequeños peces y fueron visibles cambios en su anatomía con la presencia de puntos blancos compatibles con infestación parasitaria. Mediante histología de las lesiones fue identificado el parásito copépodo que afecta la musculatura estriada, en donde está rodeado de inflamación crónica. La alta mortalidad está relacionada directamente con la infestación parasitaria concentrada principalmente en la superficie corporal de los animales.

**PALABRAS CLAVE:** *Lernaea cyprinacea*, histopatología, parasitismo muscular, *Prochilodus magdalenae*

#### ABSTRACT

We describe the infestation of the *Prochilodus magdalenae* fingerlings by anchor worm (*Lernaea cyprinacea*). In a group of fish grown in the Aquaculture Laboratory of the University of Magdalena it was registered a high mortality (50/50 number of fish / number of deaths) in small fish that had numerous white spots on the body, visible through skin. By histology of the lesions we identified copepod parasite that affects striated muscle, where it is surrounded by chronic inflammation. The high mortality is directly related to parasite infestation mainly concentrated on the body surface of the animals.

**KEY WORDS:** Histopathology, *Lernaea cyprinacea*, muscular parasitism, *Prochilodus magdalenae*

## INTRODUCCIÓN

*Prochilodus magdalenae* es una especie íctica nativa representativa de la región del Magdalena, de cuya pesca depende el sustento de gran parte de la población aledaña a los ríos Magdalena y Sinú. Hace años es cultivada en estanques, con una tecnología de producción aceptablemente desarrollada, sin que hasta la fecha existan problemas fundamentales asociados con patologías en el cultivo. Sin embargo, ocasionalmente son reportados ataques por microorganismos que en su mayoría obedecen a condiciones medioambientales que afectan la actividad rutinaria del cultivo y de los peces

confinados en el mismo (Kerguelén y Atencio 2000). El objetivo de este trabajo es presentar la infección de *P. magdalenae* en cultivo por *Lernaea cyprinacea*, un crustáceo copépodo que ataca la piel de peces de agua dulce, causando ulceraciones profundas. Su presencia en los animales limita su movimiento, haciéndolos nadar lentamente, provocando pérdidas en la tasa de crecimiento y altas mortandades (Gabrielli y Orsi, 2000; Ravinder Singh *et al.*, 2011). Orensa-Ecopetrol (1995), mencionan que en Colombia la introducción del parásito copépodo tuvo lugar de forma inadvertida cuando se introdujo *Cyprinus carpio* con propósitos de piscicultura, y que en la actualidad estos parásitos son un grave

#### Dirección de los autores:

Grupo de Investigación y Desarrollo Tecnológico en Acuicultura. Laboratorio de Acuicultura. Universidad del Magdalena. Carrera 32 No 22 – 08. 57 (5) 4301292, Ext 270. Santa Marta, Colombia. e-mail: arodriguez.f.ingpesquera@gmail.com. (A.R.F)



problema para la acuicultura de la región y zonas tropicales (Kabata, 1985; Fajer *et al.*, 1985; Molnar, 1987; Pavanelli *et al.*, 2000; Piasecki *et al.*, 2004; Lopes *et al.*, 2006; Guimarães *et al.*, 2007; Hemaprasanth *et al.*, 2011).

## MATERIALES Y MÉTODOS

Al Laboratorio de Acuicultura de la Universidad del Magdalena fueron llevados 50 alevinos de *P. magdalenae* (longitud total y peso promedio de  $0.32 \text{ cm} \pm 0.4\text{DE}$  y  $0.193 \text{ g} \pm 0.07 \text{ DE}$ , respectivamente), comprados en una granja de producción (SENA Agropecuario de Gaira), donde se cultivan diversas especies de agua dulce como *Cyprinus carpio* o *Colossoma macropomun* y peces ornamentales. Luego de su llegada al Laboratorio, los peces fueron aclimatados e inmediatamente estabulados en un tanque de 250 L, con agua dulce y aireación constante. Posteriormente fueron alimentados con mojarra 24 (Proteína 24 %, grasa mínima 2.5 %, cenizas máxima 12.0 %, humedad máxima 13.0 % y fibra máxima 7.0 %), a razón de 5 % de su biomasa.

Una vez evidenciada la mortalidad constante en el cultivo, se procedió a efectuar durante todo el proceso de infestación parasitaria, un examen macroscópico de organismos vivos, moribundos y muertos, y un registro del comportamiento y la supervivencia durante este proceso. Muestras de los animales moribundos fueron sometidas a sobredosificación con anestésico y fijadas en formaldehído tamponado (10 %) para su estudio histopatológico (tinción con tinción hematoxilina-eosina, H-E). Especímenes del copépodo y los estudios histopatológicos fueron examinados al microscopio de luz (Carl Zeiss, Modelo Primo Star) y fotografiados con una cámara de video y fotográfica digital (modelo Axiocam ERC 5S), para la identificación del agente infeccioso y para realizar la descripción del ataque parasitario en el cuerpo del animal. Se hizo un tratamiento con sal al 5 % durante dos minutos para intentar controlar el proceso infeccioso (Tonguthai, 1997).

## RESULTADOS

A la semana de cultivo comenzaron a evidenciarse cambios en el comportamiento de los animales consistentes en letargia con desplazamiento al fondo del tanque, natación contra las paredes e inapetencia, y fue registrada una mortalidad constante (15 %/ día). Los exámenes a los animales vivos y moribundos mostraron numerosos puntos blancos en la superficie cutánea de los peces. Una revisión macroscópica de la piel permitió identificar un microorganismo filamentososo

y blanquecino (por lo menos tres por pez), que se extendían al músculo estriado subyacente (Figura 1).




Figura 1. Fotografía de alevino de *P. magdalenae* (longitud promedio de  $0.32 \text{ cm} \pm 0.4\text{DE}$ ), infestado por *Lernaea cyprinacea*.

Las muestras de la piel y del músculo para estudio histológico, junto con el estudio del parásito detectado al examen directo, confirmaron la presencia del gusano ancla *L. cyprinacea* por sus características morfológicas tales como cuerpo alargado, coloración, tamaño (1,5 cm de longitud), forma de la cabeza con 4 apéndices a manera de “gancho” con los cuales logra “anclarse” en su hospedero y causar mucho daño cuando este es removido del cuerpo del pez (Figura 2). En el punto de hospedaje, se observó además hemorragia e inflamación de la piel y del músculo. El estudio histopatológico mostró dentro del músculo estriado el parásito rodeado por una fina cutícula homogénea eosinófila (formación de tejido granulomatoso alrededor del parásito), por fuera de la cual se observó un infiltrado inflamatorio moderado (Figura 3).




Figura 2. Fotografía del gusano ancla *Lernaea cyprinacea*. Observe el círculo que delinea la cabeza mostrando 4 apéndices que actúan a manera de ancla dentro del tejido del hospedero. Escala de la barra 300  $\mu\text{m}$ .

Luego de la confirmación de la infestación por *Lerneosis* se procedió a realizar un tratamiento con baños de sal (proporción al 5 % durante dos minutos) (Tonguthai, 1997), los cuales no surtieron efecto. Dos días después del tratamiento, toda la población murió.

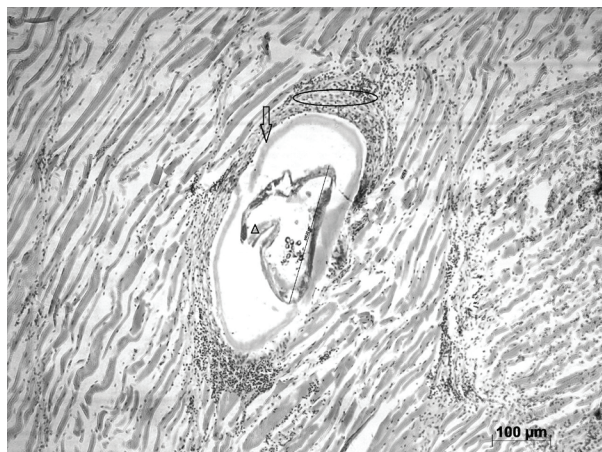

Figura 3. Pared muscular estriada con la presencia de *Lernaesa cyprinacea* en el centro de la imagen, rodeada por una cutícula homogénea eosinófila (flecha), por fuera de la cual hay infiltrado inflamatorio (círculo). La cabeza de flecha muestra las “anclas” del parásito. HE 40 X. Escala de la barra 100 μm.

## DISCUSIÓN Y CONCLUSIONES

La identificación de la especie *L. cyprinacea* en alevinos de *P. magdalenae* cultivados en el laboratorio, es consistente con las descripciones realizadas por Thatcher *et al.* (1998), Ho (1998) y Piasecki *et al.* (2004), quienes afirman que la especie se identifica porque tiene en su cabeza cuatro largas anclas bifurcadas y “un cuerpo que se amplía gradualmente de la cabeza al final posterior, de tal manera que ni el cuello, ni la porción posterior se pueden definir claramente”, y que el nombre vernacular de “gusano ancla” proviene de la capacidad del copépodo de fijarse en el tejido subdérmico del pez anfitrión, con la modificación de su cabeza. Ho (1998), afirma que *Lernaesa* es el género más ampliamente distribuido, sobre todo en el “Viejo Continente” y que *L. cyprinacea* es una especie cosmopolita que actúa como ectoparásito gracias a su poderosa mandíbula modificada. Piasecki *et al.* (2004), mencionan que este copépodo infecta una gran variedad de peces, y confirman lo expuesto previamente por Ocesa-Ecopetrol (1995), quien manifestó que la especie fue accidentalmente introducida en el siglo 20 con la carpa común (*Cyprinus carpio*) a Suramérica y Australia, continentes donde no existía originalmente.

Especies del género *Lernaesa* presentan un ciclo vital dependiente de la temperatura (Khatifa y Post, 1976; Berry *et al.*, 1991), que puede durar entre 2 y 3 semanas en temperaturas entre 21 y 27°C, las cuales corresponden con las empleadas durante el cultivo de *P. magdalenae* en el Laboratorio (temperatura promedio de 26°C). Este caso es muy similar a lo reportado por otros autores en especies de peces dulceacuícolas como la trucha arco iris, *Oncorhynchus mykiss* en un reservorio de agua en Estados Unidos, quienes mencionan que de las variaciones en los rangos de temperatura (cuando fueron superiores a 2°C con relación al promedio), depende la aparición y la intensidad del parásito (Berry *et al.*, 1991). Cabe resaltar que durante 2012 se presentó en Colombia el fenómeno del Niño, durante el cual se demostró que las temperaturas se incrementaron (IDEAM, 2012), lo que apoya la afirmación que aumentos irregulares de la temperatura promedio pueden desencadenar la intensidad y frecuencia de afecciones parasitarias en peces. En *P. magdalenae* y en la cachama híbrida (*Colossoma macropomun* x *Piaractus brachipomus*), cultivadas en tres estaciones piscícolas del municipio de Montería, Colombia, fue registrada la presencia de ectoparásitos (*Henneguya* sp, *Lernaesa*. spp., *Mixobolus* sp y *Trichodina* sp), el grado de severidad de éstos sobre los alevinos estudiados y su relación con factores fisicoquímicos del agua, del ambiente y del manejo que intervienen en la relación huésped-parásitos y ambiente (Calderón *et al.*, 2003).

Meyer (1966), expone que el ataque por parásitos *Lernaesa* spp a peces de la familia de las carpas (*goldfish*, *Carassius auratus auratus*) y en el *mosquitofish* o *minnows* (*Gambusia affinis*), puede ser muy grave y uno de los grandes problemas durante su producción; igualmente menciona los tratamientos que se realizan para eliminar al copépodo, como por ejemplo el uso de hexacloruro de benceno. En ese mismo sentido, Khatifa y Post (1976) informan que los peces con tamaños inferiores a los 20 cm de longitud, como es el caso presentado en este trabajo, pueden morir debido al ataque de los parásitos si sus anclas penetran órganos vitales. Bittencourt y Calil (2008) realizaron bioensayos con Trichlorfon, para tratar tilapias (*Oreochromis niloticus*) afectadas por infestaciones parasitarias. Recomendaron utilizar bajas densidades durante los tratamientos con el fin de mantener buenas condiciones zootécnicas en los animales.

En *P. magdalenae*, Vallejo y Pitalúa (2002) presentaron un caso de estudio en el que reportaban la aparición del protozoo parásito *Myxobolus* spp., el cual afectó a

peces capturados en aguas adyacentes al Caño Aguas Prietas de la Ciénaga Grande de Loricá. Las lesiones se manifestaron únicamente en la región oral externa del pez. Los autores destacan que en años recientes se han observado ataques por estos protozoos también en tilapias (*O. niloticus*) capturadas del medio natural y en Cachamas (*C. macropomun*) producidas en cultivos, por lo que la presencia del parásito podría atribuirse a la introducción de estas especies en la región estudiada. Por último, resaltan la necesidad de realizar programas de vigilancia epizootológica y estudios sobre el origen y consecuencias de estas epizootias.

Por otro lado, Álvarez-León (2007) realizó una revisión en Colombia sobre microorganismos asociados con peces nativos y exóticos que se emplean en acuicultura, y mencionó que Alvarado-Forero y Gutiérrez-Bonilla (2002) confirmaron la presencia del copépodo *L. cyprinacea* en peces y en crustáceos, y “advirtieron los peligros sanitarios que pueden presentarse”.

En general, puede decirse que la presencia de *Lernea cyprinacea* es común en los cultivos de peces dulceacuícolas (Calderón *et al.*, 2003). Las lesiones halladas en los alevinos de *P. magdalenae* fueron consistentes con las reportadas por Calderón *et al.*, (2003), destacándose edemas y ulceraciones en la piel. La presencia del parásito copépodo se atribuye probablemente a su entrada en las aguas de cultivo, debido al empleo de especies introducidas como carpas, tilapias y cachamas, que actualmente habitan en las aguas dulces de la región Caribe, como se confirma con la procedencia de los alevinos, los cuales fueron producidos en una granja donde también se cultiva *C. carpio* (Vallejo y Pitalúa, 2002). Por lo mismo, es necesario tomar medidas preventivas en los cultivos, relacionadas con cuarentenas y manejo de Buenas Prácticas Acuaculturales, al igual que ensayarse tratamientos correctivos mediante el empleo de productos antiparasitarios desarrollados para tal fin.

La presencia de *L. cyprinacea* en alevinos de *P. magdalenae* en un cultivo experimental fue fulminante para el lote y desencadenó una mortalidad que llevó a la pérdida total del cultivo.

Álvarez-León, R. 2007. Asociaciones y patologías en los peces dulceacuícolas, estuarinos y marinos de Colombia: aguas libres y controladas. Boletín Museo de Historia Natural 11: 81-129.

Berry, Jr., Ch.R., G.J. Babey y T. Shrader. 1991. Effect of *Lernaea cyprinacea* (Crustacea: Copepoda) on stocked rainbow trout (*Oncorhynchus mykiss*). Journal of Wildlife Diseases 27(2): 206-213.

Bittencourt, A.T. y P. Calil. 2008. Growth evaluation of *Oreochromis niloticus* (Cichlidae, Neopterygii) exposed to Trichlorfon. Brazilian Archives of Biology and Technology 51 (2): 323-332.

Calderón, L.M., P.R. Santos y I.A Vallejo. 2003. Prevalencia de ectoparásitos en tres estaciones piscícolas del Municipio de Montería, Colombia. Revista de Medicina Veterinaria y Zootecnia 8 (1): 276.

Fajer, E., A. Prieto y M. Vinjoy. 1985. *Lernaea cyprinacea* (Copepoda: Lernaeidae) en peces en cultivo intensivo en Cuba. Revis. Salud Anim. 7: 411-414. (in Spanish).

Gabrielli, M.A. y M.L. Orsi. 2000. Dispersao de *Lernaea cyprinacea* (Linnaeus) (Crustacea, Copepoda) na regioao norte do estado do Parana, Brasil. Revis. Brasil. Zool. Curitiba. 17: 395-399.

Guimarães, A.T.B., H.C. Silva de Assis y W. Boeger. 2007. The effect of trichlorfon on acetylcholinesterase activity and histopathology of cultivated fish *Oreochromis niloticus*. Ecotoxicol. Environ. Saf. 68, 57-62.

Hemapasanth, R.S., A. Raghavendra, N. Sridhar, M.R. Raghunath y A.E. Eknath. 2011. Comparative susceptibility of carp fingerlings to *Lernaea cyprinacea* infection. Veterinary Parasitology 178: 156-162.

Ho, J-Sh. 1998. Cladistics of the Lernaeidae Cyclopoidia, a major family of freshwater fish parasites. Journal of Marine Systems 15: 177-183.

IDEAM, 2012. [http://www.corponor.gov.co/IDEAM/2012/AGOSTO/BOLETIN\\_DE\\_PRENSA\\_4DEAGOSTO.pdf](http://www.corponor.gov.co/IDEAM/2012/AGOSTO/BOLETIN_DE_PRENSA_4DEAGOSTO.pdf). Revisado el 18 de junio de 2013.

Kerguelén, E. y V. Atencio. 2000. Influencia de la primera alimentación en el desempeño de la larvicultura del bocachico (*Prochilodus magdalenae* Steindachner, 1878). Revista de Medicina Veterinaria y Zootecnia 5 (2): 9.

Khalifa, A.K y C. Post. 1976. Histopathological effect of *Lernaea cyprinacea* (a copepod parasite) on fish. Progressive Fish-Culturist 38: 110-113.

Alvarado-Forero, H. y F. Gutiérrez-Bonilla. 2002. Especies hidrobiológicas continentales introducidas y trasplantadas y su distribución en Colombia. MinAmbiente / RAMSAR / CVC. Santafé de Bogotá (Colombia). 180 p.

## BIBLIOGRAFÍA

Lopes, R.B., L.C. Paraiba, P.S. Ceccarelli y V.L. Tornisielo. 2006. Bioconcentration of trichlorfon insecticide in pacu (*Piaractus mesopotamicus*). *Chemosphere* 64, 56–62.

Martins, M.L. 2004. Cuidados básicos e alternativas notratamentode enfermidades de peixes na aquíicultura brasileira. In: Ranzani-Paiva, M.J.T., Takemoto, R.M., Lizama, M.A.P. (Eds.), *Sanidade de Organismos aquáticos*. Editora Livraria Varela, São Paulo, pp. 357–370.

Meyer, F.A. 1966. A new control for the anchor parasite, *Lernaea cyprinacea*. *The Progressive Fish-Culturist* 28 (1): 33-39.

Ocensa-Ecopetrol. 1995. Estudio de impacto ambiental del oleoducto Colombia. LSU. Golfo de Morrosquillo. En: Vallejo, A. y N., Pitalúa. 2002. Presencia de *Myxobolus* sp. (Sporozoa: Cnidospora) en bocachico *Prochilodus magdalenae* de la Ciénaga Grande de Loric, Córdoba, Colombia. *Revista de Medicina Veterinaria y Zootecnia*. 7 (2): 224–228.

Pavanelli, G.C., J.C. Eiras, R.M. Takemoto, M.J. Ranzani-Paiva y A.R.M. Magalhaes. 2000. Sanidade de peixes, rãs, crustaceos e moluscos In WC Valenti, CR Poli, JA Pereira, JR Borghetti, eds. *Aquicultura no Brasil. Bases para um desenvolvimento sustentável*. Brasília: Conselho Nacional de Desenvolvimento Científico e Tecnológico, pp. 197-245. (in Portuguese).

Ravinder-Singh, H., A. Raghavendra, N. Sridhar, M.R. Raghunath y A.E. Eknath. 2011. Comparative susceptibility of carp fingerlings to *Lernaea cyprinacea* infection. *Veterinary Parasitology* 178: 156–162.

Tonguthai, K. 1997. Control of freshwater fish parasites: a Southeast Asian perspective. *International Journal for Parasitology* 27 (10): 1185–1191.

Vallejo, A y N. Pitalúa. 2002. Presencia de *Myxobolus* sp. (Sporozoa: Cnidospora) en bocachico *Prochilodus magdalenae* de la Ciénaga Grande de Loric, Córdoba, Colombia. *Revista de Medicina Veterinaria y Zootecnia* 7(2): 224–228.

Piasecki, W., A.E. Goodwin, J.C. Eiras y B.F. Nowak. 2004. Importance of Copepoda in Freshwater Aquaculture. *Zoological Studies* 43(2): 193–205.

Fecha de recepción: 08/03/2013

Fecha de aceptación: 04/07/2013

Para citar este artículo: Sarmiento, J. y A. Rodríguez. 2013. Lerneosis en alevinos de *Prochilodus magdalenae*, Prochilodontidae, cultivados en laboratorio. *Revista Intrópica* 8: 99 - 103