



Bisfenol a'nın zebra balıklarında (*danio rerio*) teratolojik etkileri

Cansu AKBULUT^{1*}, Nazan Deniz YÖN¹

¹Sakarya Üniversitesi Fen Edebiyat Fakültesi Biyoloji Bölümü SAKARYA, cansua@sakarya.edu.tr

29.04.2012 Geliş/Received, 13.12.2012 Kabul/Accepted

ÖZET

Zebra balığı (*Danio rerio*), kolay üreme kapasitesine ve şeffaf embriyolara sahip olan ve bu yüzden bilimsel çalışmalarda sıkça tercih edilen bir omurgalı modelidir. Bisfenol A günümüzde oldukça fazla üretilen ve plastik yapısında bulunan bir madde olduğu için insanlar da dahil olmak üzere pek çok canlı grubu bu maddeye maruz kalmaktadır. Bisfenol A östrojenik aktiviteye sahiptir ve bu yüzden üremeyi de yakından etkilemektedir. Bu bağlamda çalışmamızda düşük dozlardaki (4 mg/L ve 8 mg/L) Bisfenol A'nın zebra balığı embriyo ve larva gelişimine olan etkisi incelenmiştir.

Anahtar Kelimeler: Bisfenol A, zebra balığı, embriyo

Teratologic effects of bisphenol a on zebrafish (*danio rerio*)

ABSTRACT

Zebrafish (*Danio rerio*) has easy reproductive capacity and transparent embryos and therefore generally preferred for scientific studies as a vertebrate model. Because of bisphenol A is produced too much and used for making plastics, many organisms including human are exposed to this substance. Bisphenol A has estrogenic activity and thus it effects fertility. So, in our study, effects of low doses of bisphenol A (4mg/L and 8 mg/L) on embryo and larva development was investigated.

Key words: Bisphenol A, zebrafish, embryo

* Sorumlu Yazar / Corresponding Author

1. GİRİŞ

Cyprinidae familyasına ait olan zebra balığı, doğal yaşama ortamı Hindistan, Pakistan, Bangladeş ve Güneydoğu Himalayalar olan tropikal bir balıktır. Genellikle durgun ve temiz ve bol oksijenli sularda yaşarlar. Gövdelerinde 7-9 adet gümüş rengi ve mavi çizgiler vardır. Zebra balıkları su sıcaklığı bakımından geniş bir yelpazede yaşayabilir. 18-30°C aralığında bir sorun olmadan hayatını sürdürebilmektedir. Zebra balıklarının üremeleri oldukça kolaydır. Üremeleri için ideal sıcaklık 26-28°C'dir.

Zebra balığında embriyo gelişimi; zigot, segmentasyon (yarıklanma), blastula, gastrula, faringula (geçiş evresi) ile kuluçka ve larval evreler olmak üzere 7 evredir. Polilesital tipteki zebra balığı yumurtası döllenikten sonra 45. dakikaya kadar olan evre zigot evresidir. Zigottaki ilk bölünme 45. dakika itibarıyla gerçekleşir. Bölünme gerçekleştikten sonra blastomerler her 15 dakikada bir bölünürler. Yani fertilizasyondan 1 saat sonra 4 blastomer vardır. Bölünmeler meroblastik tiptedir [1].

Blastula, blastodiskün top gibi küre halinde gözüktüğü aşamada embriyoya verilen isimdir. Bu aşama, embriyonun 128 blastomerli aşaması ya da diğer bir deyişle 8. zigotik hücre döngüsünün gerçekleştiği aşamadır. Blastula aşaması gastrula başlangıcına kadar devam eder. Gastrula evresi, döllenmeden sonra 5. ve 24. saatler arasında gerçekleşen evredir. Gastrula evresinde epiboli şeklinde gastrulasyon gözlenir. İnvölüsyon, gastrulasyonun başlangıcı olarak kabul edilir. Gastrulasyonda gerçekleşen en önemli olaylar kuyruk tomurcuğu ve germ halkasının oluşmasıdır. Gastrulasyonda baş bölgesi belirginleşir ve vitellus küçülmeye başlar. Bu evre sonunda somitlerin oluşumu tamamlanır. Döllenmenin gerçekleşmesinden sonraki 24. ve 48. saatler arasındaki evre faringula evresidir. Bu evrede yüzgeçler şekillenmeye başlar, pigment hücreleri farklılaşır, beyin taslağı oluşur. Dolaşım sistemi oluşur ve kalp atmaya başlar. Zebra balığında kuluçka evresi 48. saatten itibaren başlar. Gittikçe gelişimini tamamlayan embriyoda vitellus kesesi küçülür [1].

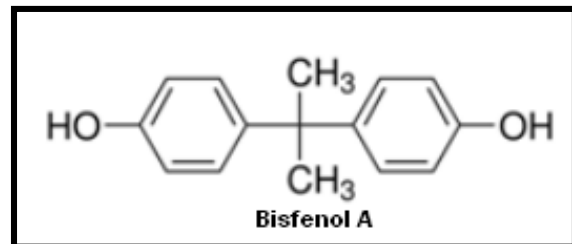
Zebra balığı embriyoları 3. günden itibaren koryondan çıkar ve bu evre larval evre olarak adlandırılır. Zebra balığı, gelişiminin 3. ayında ergin döneme ulaşır.

Endokrin bozucu kimyasallar (EDCs); sağlıklı bir organizmada veya onun gelecekteki neslinde endokrin sistemine dahil olarak ve onun çalışmasını değiştirerek endokrin sistemin fonksiyonunu bozan, gelişim, üreme, sinir ve immün sistem üzerine olumsuz etkilere sebep olup sağlık sorunlarına neden olan dışarıdan alınan madde veya madde karışımlarıdır.

Endokrin bozucu bileşikler, doğal hormonlar ve yapay endokrin bozucular olmak üzere 2 başlık altında incelenebilir. Doğal endokrin bozucular, yarı ömürleri kısa olduğundan organizmadan kolayca atılabilen ve genellikle önemli yan etkilere sahip olmayan bileşiklerdir. Doğal endokrin bozuculara fitoöstrojenler örnek verilebilir. Yapay endokrin bozucular ise tarım ve endüstride oldukça fazla kullanılan bileşiklerdir. Bunlara örnek olarak dietilstilbestrol (DES), bisfenol A (2,2-bis(4-hidroksifenil) propan) (BPA), oktilfenol, fitalatlar, dioksin ve dioksin benzeri bileşikler, poliklorine bifeniller, DDT ve bazı pestisitler örnek verilebilir. Bu kimyasallar evsel ve endüstriyel atıklarla suluc ortama katılmaktadır [2,3].

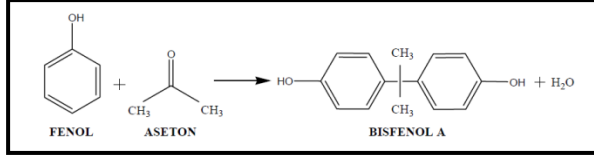
Endokrin bozucular, her zaman aynı etkiye neden olmamaktadır. Örneğin düşük dozda östrojen reseptörlerine bağlanarak etki gösteren bir bozucu, yüksek dozda ise androjen reseptörlerine bağlanarak antiandrojenik etki gösterebilir [4]. Endokrin bozucu ile karşılaşma süresine, miktarına, tek veya karışım maddeler ile karşılaşma durumuna göre endokrin bozucuların etkileri değişebilmektedir. Bu açıdan en hassas dönemler gebelik, çocukluk ve ergenliktir. Gebelikte endokrin sistemin işlevini bozan çeşitli kimyasal maddelerle karşılaşma; fetusun endokrin sistemini etkileyerek, çok sayıda gelişme bozukluğuna sebep olmaktadır. Bu kimyasal maddelerin çoğu plasantada etkisiz hale getirilemezler. Kimyasal maddelerin miktarı ne kadar fazla olursa, ortaya çıkan gelişim bozukluğunun derecesi de o kadar ağır olmaktadır [5].

Bisfenol A'daki "A" harfi asetondan gelir [6]. İlk olarak Dodds ve Lawson tarafından 1930'lu yıllarda pek çok organik bileşik ratlara subkutanöz (cilt altı) enjeksiyon uygulamasıyla verilmiş ve böylece BPA'nın sentetik östrojen olduğu belirlenmiştir. Bu çalışma sonucunda araştırıcılar alifatik bir grupla bağlı 2 fenolik halka içeren kimyasalların östrojenik aktiviteye sahip olduğunu (Şekil 1.) tespit etmişlerdir [7].



Şekil 1. Bisfenol A'nın yapısı

En önemli endokrin bozuculardan biri olan 2,2 bis(4-hidroksifenil) propan yani Bisfenol A (BPA), 2 mol fenol ve 1 mol asetonun asit kataliz reaksiyonu sonucu oluşan ve 2 tane doymamış fenol halkasına sahip olan bir bileşiktir (Şekil 2.) [8].



Şekil 2. Bisfenol A'nın fenol ve asetonla kondensasyonu

BPA, katı, beyaz renkte kristal yapıda fenolik bir maddedir. Molekül formülü C₁₅H₁₆O₂'dir. Dimetilsülfoksit (DMSO), etanol ve aseton gibi çözücülerde iyi çözünür. 25°C'deki suda 120 mg/L oranında çözünür [9,10].

BPA, konserve ve plastik ürünlerde bulunan, epoksi ve polistiren reçine üretiminde ve kimyasal endüstride oldukça fazla kullanılan endokrin bozucu bir maddedir. BPA, endüstriyel olarak, polimer, epoksi rezin, polisülfon, kauçuk, fungusit, antioksidan ve boya imalatında ara bileşik olarak kullanılmaktadır ve bu amaçla üretilen BPA'nın %95'i polikarbonat plastiklerin imalatında kullanılmaktadır [11]. Artan polikarbonat üretimine paralel olarak BPA üretimi de günümüzde hızla artmaktadır. BPA, polikarbonatın hidrolizi sonucu ortama salınmaktadır. Diğer bir deyişle BPA, bir polikarbonat monomeridir. polikarbonat ve rezinlerde BPA monomerleri birbirine ester bağı ile bağlıdır. Epoksi rezinler, metal maddeleri kaplamada, konservelerde ve diş dolgularında bulunmaktadır. Bunun yanı sıra BPA, konservelerin iç yüzeylerinde, bebek biberonlarında, plastik su şişelerinde ve damacanalarda, bebek şampuan ve kremlerinde, çoğu oyuncakların yapısında, parfümeri ve kozmetik ürünlerde, optik lenslerde, CD'lerin dış film kaplamasında, baskılı kıyafetlerde ve oda parfümlerinde bulunmaktadır. [8,12,13].

BPA günümüzde oldukça fazla üretilen ve plastik yapısında bulunan bir madde olduğu için insanlar da dahil olmak üzere pek çok canlı grubu bu maddeye maruz kalmaktadır. Buna bağlı olarak sucul sisteme BPA girişi de hızla artmakta ve pek çok sucul organizma bu östrojenik maddeden etkilenmektedir. Çalışmamızda düşük dozlardaki BPA'nın zebra balığı embriyo ve larvaları üzerine olan teratolojik etkilerinin incelenmesi hedeflenmiştir.

2. MATERYAL VE METOD

2.1 Zebra balığı (*Danio rerio*)

Zebra balığı, gelişim biyolojisi çalışmalarında kullanılan önemli bir omurgalı modelidir ve zebra balığı ile çalışmanın pek çok avantajı vardır. Bu organizmaları laboratuvar ortamında üretmek ve üretimlerini devam ettirmek kolaydır ve dikkate değer deneysel avantajlar sunar. Ayrıca bu organizmaların üretimi de ucuzdur. Bir zebra balığı 50 ila 200 arasında yumurta bırakır. Döllendikten sonra hızlı bir şekilde gelişen embriyo şeffaf olduğundan gelişimin her aşamasını mikroskop altında görmek mümkündür. Ayrıca insanla pek çok ortak gene sahip olan zebra balıklarının erginleşme süreleri de diğer omurgalılara göre oldukça kısadır. Yumurtalar elverişli ortam şartlarında 3 ayda cinsel olgunluğa erişirler [14]. Model organizmalar, üzerinde çalışılması zor olan diğer türler hakkında (insan da dahil) biyolojik olayların araştırılması ve bilgi edinmek için kullanılır. Bu yüzden çalışmada model organizma olarak zebra balığı seçilmiştir.

2.2 Ortam Koşulları

Sakarya Üniversitesi Fen Edebiyat Fakültesi Biyoloji Bölümü Araştırma Laboratuvarı içerisinde zebra balığı ile yapılacak deneyler için 10x20x35 cm boyutlarında akvaryumlar kuruldu. Akvaryumların içerisine içme suyu konulup sıcaklık, termostatlar ile 26 - 28 °C'ye sabitlendi. Akvaryum içerisindeki sular, hava motorları ile oksijenlendirildi. Ayrıca oda içerisine 14 saat aydınlık, 10 saat karanlık olacak şekilde aydınlatma sistemi kurularak balıkların üremesi için gereken sirkadien ritim oluşturuldu. Üreyebilecek olgunluğa ulaşan balıklar akşam yumurtlama kaplarına alındı ve sabah embriyolar toplanarak stereo mikroskop altında incelendi.

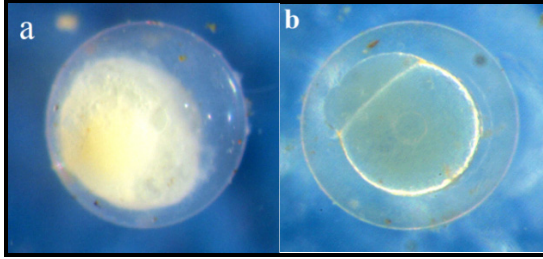
2.3 BPA Uygulaması

Döllenmiş olan zebra balığı yumurtaları, yumurtlama kaplarından alınarak kontrol, çözücü kontrol ve deney grupları oluşturuldu. Kontrol grubuna hiçbir uygulama yapılmazken, çözücü kontrol grubuna BPA'nın çözücüsü olan dimetilsülfoksit (DMSO) %1 oranında embriyoların bulunduğu 25x45x15 cm boyutlarındaki yavrular için kullanılan akvaryum ortamına eklendi. 4 mg/L ve 8 mg/L BPA olmak üzere 2 deney grubu oluşturuldu. 4 mg/L ve 8 mg/L oranındaki BPA dozları %1 DMSO içerisinde çözülerek akvaryum ortamına verildi. Tüm bu DMSO ve BPA uygulamaları embriyolara gelişimin ilk 1 saatlik periyodu içerisinde uygulandı. Embriyoların gelişimi her gün stereo mikroskop altında gözlenerek fotoğraflandı.

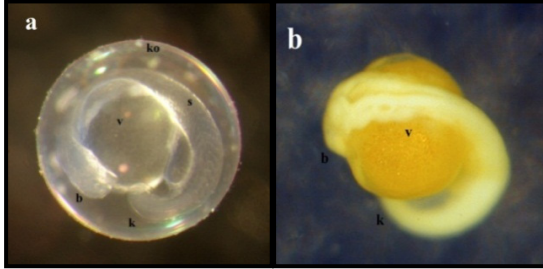
3. SONUÇLAR

3.1 Kontrol Grubu


Döllenmiş yumurtalar stereo mikroskop altında şeffaf görünürken, döllenmemiş yumurtalar opak bir görünüme sahipti (Şekil 3a). Döllenmiş zebra balığı embriyolarında koryon kolaylıkla seçilebiliyordu. Zebra balığı embriyolarında döllenmeden sonra ilk yarım saat içerisinde blastodisk oluşum gözlemlendi. (Şekil 3b.) İlk bölünme döllenmeden sonra 45. dakikada izlendi. İlk bölünmeden sonra blastomerlerin 15 dakikada bir bölündüğü gözlemlendi. Blastomerler bu şekilde bölünmelerine devam ettiler. Segmentasyon aşamalarından sonra gastrulasyonun epiboli şeklinde gerçekleştiği gözlemlendi. Gelişimin 1. Gününde somit oluşumunun tamamlandığı, baş ve kuyruk bölgelerinin oluştuğu gözlemlendi (Şekil 4). Döllenmeden sonra 2. günde pigmentasyon oluşumu gözlemlendi. Embriyonun kalp atışları stereo mikroskop altında izlendi (Şekil 5).



Şekil 3. a) Döllenmemiş zebra balığı yumurtası b) Döllenmiş zebra balığı yumurtası



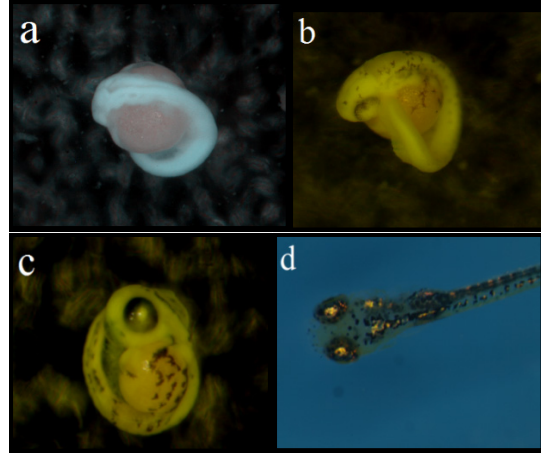
Şekil 4. a) Kontrol grubu, dekoryonize edilmemiş 1 günlük zebra balığı embriyosu; b: baş bölgesi s: somitler, k: kuyruk, ko: koryon v: vitellüs b) Bouin ile fiske edilip dekoryonize edilmiş 1 günlük zebra balığı embriyosu; b: baş bölgesi, k: kuyruk, v: vitellüs



Şekil 5. 2 günlük zebra balığı embriyosu

3.2 Çözücü Kontrol Grubu

Morfolojik açıdan incelendiğinde gelişim sürecinde kontrol ve çözücü kontrol grupları arasında fark gözlemlenmedi. Çözücü kontrol grubunda da kontrol grubundaki gibi normal bir gelişim izlendi (Şekil 6).

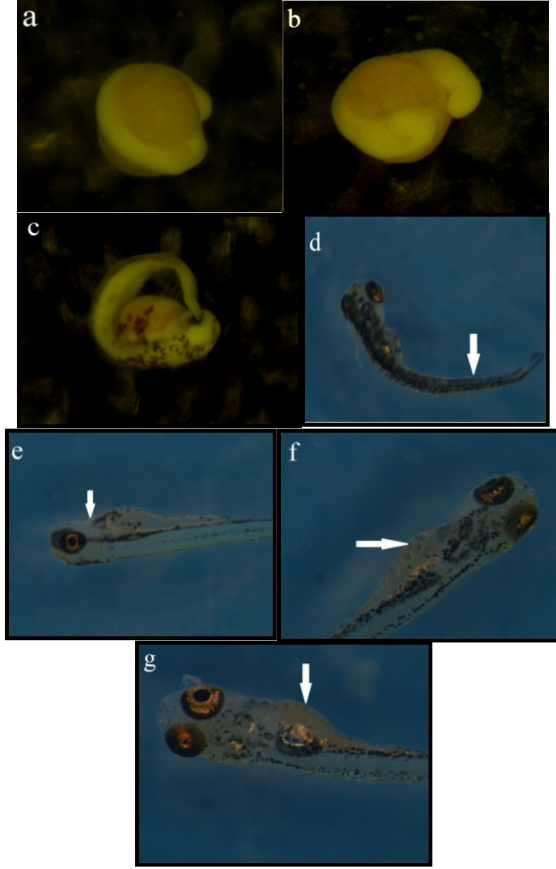


Şekil 6. Çözücü kontrol grubu, a) 1 günlük embriyo (Bouin ile fiske edilip fotoğraflanmıştır) b) 2 günlük embriyo (Bouin ile fiske edilip fotoğraflanmıştır) c) 3 günlük embriyo (Bouin ile fiske edilip fotoğraflanmıştır) d) 6 günlük prelarva

3.3 4 mg/L BPA Uygulaması Yapılmış Grup

Kontrol grupları gelişimlerini normal bir şekilde sürdürürken 4 mg/L BPA uygulaması yapılan gruptaki embriyo ve larvalar ancak 13 gün boyunca yaşadı. 4 mg/L BPA uygulaması yapılmış zebra balığı embriyoları kontrol ve çözücü kontrol grupları ile karşılaştırıldığında gelişimin 1. gününde baş ve kuyruk oluşumunda gecikmeler (Şekil 7a), 2. gününde pigmentasyon oluşumunda gecikmeler görüldü (Şekil 7b). Aynı zamanda bu embriyoların koryondan çıkış zamanlarında da gecikmeler görüldü (Şekil 7c). Bazı embriyoların gelişimin 5.ve 6. günlerinde koryondan çıkabildikleri tespit edildi. Bunun yanında birçok larvada anormal kuyruk oluşumları gözlemlendi (Şekil 7d). Buna paralel olarak kuyruk şeklinde kıvrılmalar olduğu

için larvaların sirküler şekilde yüzdükleri tespit edildi. Pek çok larvada kalp çevresinde ödem oluşumları ve kan birikimi görüldü (Şekil 7 g). Bu ödem oluşumu sonucunda larvaların yüzerken dengelerini sağlayamadıkları ve bir yana yatık şekilde yüzebildikleri tespit edildi (Şekil 7e, f, g).

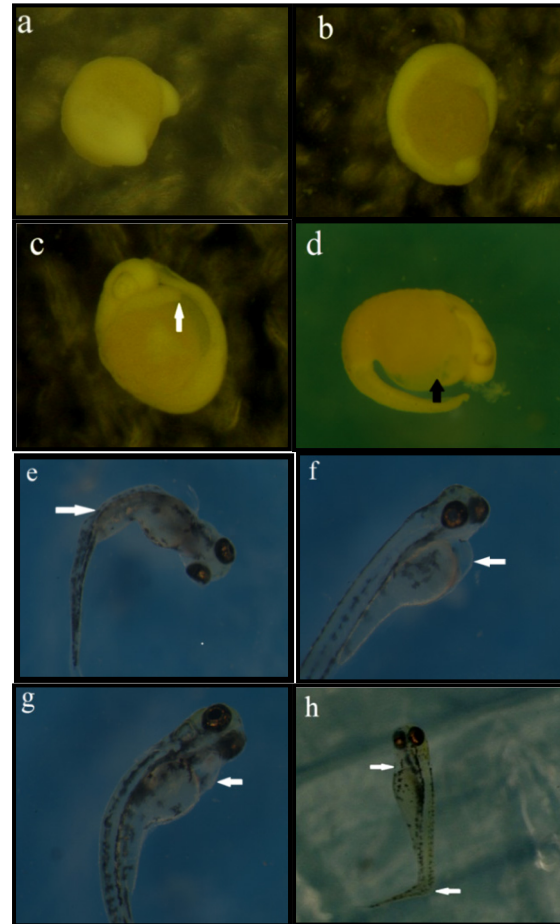


Şekil 7. 4 mg/L BPA uygulaması yapılmış zebra balığı embriyo ve larvaları a) Bouin ile fikse edilip fotoğraflanmış 24 saatlik zebra balığı embriyosu, baş ve kuyruk oluşumunda gecikme. b) Bouin ile fikse edilip fotoğraflanmış 2 günlük zebra balığı embriyosu, baş ve kuyruk oluşumunda gecikme. c) Bouin ile fikse edilip fotoğraflanmış 3 günlük zebra balığı embriyosu, koryondan çıkmada gecikme d) 5 günlük zebra balığı prelarvası, kuyrukta oluşan deformasyonlardan (ok ile gösterilmiştir) dolayı sirküler hareketle yüzüş e) 5 günlük zebra balığı prelarvası, kalp çevresinde oluşan ödemden (ok ile gösterilmiştir) dolayı denge kaybının oluşumu ve yan yüzüş f) 6 günlük zebra balığı prelarvası, yüzme kesesi çevresinde yoğun ödem oluşumu (ok ile gösterilmiştir) g) 8 günlük zebra balığı larvası yüzme kesesi çevresinde ağır ödem oluşumu ve kan birikimi (ok ile gösterilmiştir)

3.4 8 mg/L BPA Uygulaması Yapılmış Grup

Kontrol grupları gelişimlerini normal bir şekilde sürdürürken 8 mg/L BPA uygulaması yapılan gruptaki embriyo ve larvalar ancak 8 gün boyunca yaşadı. 8 mg/L BPA uygulaması yapılmış grupta da 4 mg/L BPA uygulaması yapılmış embriyolardaki etkiler biraz daha belirgin şekilde gözlemlendi. Bu gruptaki embriyolar, 4

mg/L BPA uygulaması yapılmış gruptaki embriyolara göre daha az yaşayabildi ve oluşan morfolojik anormallikler 4 mg/L BPA grubundaki embriyolara göre daha fazla gözlemlendi. Gelişimin ilk iki gününde gelişim gerilikleri görüldü. Özellikle gelişimin ilk gününde baş ve kuyruk bölgeleri gelişmemiş embriyolara rastlandı (Şekil 8 a,b) Bu grupta da 4mg/L BPA grubunda olduğu gibi pigmentasyon oluşumunda (Şekil 8c) ve koryondan çıkış zamanında gecikmeler izlendi. 3-4 günlük prelarvalarda pigment oluşmadığı ve bu süreç içerisinde koryondan çıkamadıkları gözlemlendi (Şekil 8c, d). Buna ek olarak bu gruptaki larvalarda kuyrukta anormal gelişimler (Şekil 8 e, g, h) ve kalp çevresinde 4mg/L BPA grubuna göre daha büyük oranda ödem oluşumları (Şekil 8 f, g, h) izlendi. Buna ek olarak, kuyrukta oluşan şekil bozukluklarından dolayı sirküler yüzme şekilleri, yine oluşan büyük ödemden dolayı denge bozuklukları ve bir yana yatarak yüzme şekilleri görüldü (Şekil 8 e, f, g, h).



Şekil 8. 8 mg/L BPA uygulaması yapılmış zebra balığı embriyo ve larvaları a) Bouin ile fikse edilip fotoğraflanmış 24 saatlik zebra balığı embriyosu, baş ve kuyruk oluşumunda gecikme. b) Bouin ile fikse edilip fotoğraflanmış 2 günlük zebra balığı embriyosu, gelişim geriliği ve pigmentasyon oluşumunda gecikme. c) Bouin ile fikse edilip fotoğraflanmış 3 günlük zebra balığı embriyosu, pigmentasyon oluşumunda ve koryondan çıkmada gecikme, kalp çevresinde ödem

oluşumu (ok ile gösterilmiştir) d) Bouin ile fikse edilip fotoğraflanmış 4 günlük zebra balığı prelarvası, kalp çevresinde ödem oluşumu (ok ile gösterilmiştir) e) 5 günlük zebra balığı prelarvası, kuyrukta bükülmeler (ok ile gösterilmiştir) f) 5 günlük zebra balığı prelarvası, kalp çevresinde oluşan ödem (ok ile gösterilmiştir) g) 6 günlük zebra balığı prelarvası, kalp çevresinde oluşan ödem (ok ile gösterilmiştir) h) 7 günlük zebra balığı prelarvası, kalp çevresinde oluşan ödem (ok ile gösterilmiştir) ve kuyrukta bükülme (ok ile gösterilmiştir)

4. TARTIŞMA

Bu çalışmada çevresel östrojenlerden BPA'nın zebra balığı embriyo ve larvalarındaki teratolojik etkileri incelenmiştir. Laboratuvar koşullarında yetiştirilip anaç balıklardan elde edilen embriyolara düşük dozlarda BPA uygulanmıştır. BPA uygulaması zigotlara ilk 1 saatlik zaman diliminde uygulanmıştır. Embriyo gelişimleri her gün stereo mikroskop altında gözlemlenerek fotoğraflanmıştır.

Duan ve Zhu [15] tarafından yapılan çalışmada 2, 4, 6, 8, 10, 15, 18, 22 ve 25 mg/L lik dozlarda BPA zebra balığı embriyolarına uygulanmış ve embriyolar 72 saat boyunca gözlemlenerek toksik etkileri saptanmıştır. Çalışma 3 kısma bölünmüş ve BPA uygulaması 0. saat, 8. saat ve 24. saatte yapılmıştır. 0. ve 8. saat itibari ile BPA uygulaması yapılan gruplar arasında toksik etki olarak bir fark bulunmazken 24. saat itibariyle BPA uygulaması yapılan gruplarda 0. ve 8. saatte uygulama yapılan gruplara göre toksik etkinin daha az olduğu gözlenmiştir. Bu çalışmada BPA, etanol içerisinde çözülerek embriyo ortamına uygulanmıştır. Bu çalışma sonucunda 24 saatlik zebra balığı embriyoları için letal konsantrasyon (LC50) değeri $16,36 \pm 0,60$ mg/L olarak tespit edilmiştir. Düşük dozlarda koryondan çıkmada gecikmeler ve kan birikimleri gözlemlenirken, yüksek dozlarda kist oluşumları, eksen eğrilikleri, kuyruk malformasyonları ve ölümler gözlenmiştir. Bizim çalışmamızda düşük doz olan 4 ve 8 mg/L lik dozlar seçilmiş ve bu çalışmadan farklı olarak BPA etanol içerisinde değil %1 oranında DMSO içerisinde çözülerek embriyo ortamına verilmiştir. Bizim çalışmamızda düşük doz uygulanmasına rağmen Duan ve Zhu [15]'nin yaptığı çalışmadan farklı olarak 4 mg/L ve 8 mg/L BPA uygulanmış dozlarda kuyrukta deformasyonlar, ölümler, kalp çevresinde ve vitellus kesesinde ödem oluşumları, koryondan çıkma sürelerinde gecikmeler ve pigmentasyon oluşumlarında gecikmeler tespit edilmiştir.

BPA'nın gelişim ve üreme üzerine olan toksik etkileri uzun yıllar boyunca bilim insanlarının en çok merak ettiği araştırma konuları arasında yerini almıştır ve farklı canlılarda da BPA'nın gelişim üzerine etkisi incelenmiştir. BPA'nın östrojen reseptörüne bağlanma afinitesi estradiole göre 1000-5000 kez daha düşüktür [16]. Bu nedenle BPA, in vitro koşullarda zayıf bir östrojen olarak davranır. BPA'nın in vivo etkileri

üzerine de araştırmalar yapılmıştır. F344 ratlara 3 gün boyunca 0,3 mg/kg BPA içeren tabletler verilmiş ve 3 gün sonunda bu ratlarda aşırı büyüme, uterusu hiperplazi ve mukus salgısında artış ve vajina epitelinde keratinleşme tespit etmişlerdir [17]. Lawson ve arkadaşlarının [18] yaptığı çalışmada C57BL/6J ırkı hamile farelere, hamileliğin 11. gününden itibaren her gün 20 ng BPA/g ağız yoluyla verilmiştir. BPA'nın 12., 12,5., 13,5. ve 14,5. günlerdeki fetal ovaryuma olan etkilerini gözlemlemek için hamile fareler BPA uygulamasının 1., 1,5., 2,5., ve 3,5. günlerinde öldürülmüş, fetüsler uterustan alınmış ve fetal ovaryumlar izole edilmiştir. Bu çalışma sonucunda hamile bireylere BPA uygulamasının gelişmekte olan fetal ovaryumunda oogenezi etkilediği, mayotik hasarlara ve kromozom anomalilerine sebep olduğu bulunmuştur.

2,3,7,8-Tetraklorodibenzo-p-dioksinin (TCDD) zebra balığı embriyoları üzerine oluşturduğu etkiyi araştıran bir çalışmada 24 saatlik zebra balığı embriyolarına 0.1, 0.3, 0.5 ve 1.0 ppb oranında TCDD uygulaması yapılmış ve TCDD uygulamasının beyin damarlarında kan akışını ciddi ölçüde yavaşlattığı tespit edilmiştir. Yapılan TUNEL deneyleriyle TCDD'nin 24 saatlik zebra balığı embriyolarının orta beyin kısmında apoptoza sebep olduğu gösterilmiştir [19].

Willey ve Krone [20] tarafından yapılan çalışmada zebra balığı embriyolarına yüksek dozda (10^{-7} M) endosülfan ve nonilfenol uygulaması yapılarak zebra balığı embriyo ve prelarvalarındaki değişimler gözlenmiştir. Endosülfan ve nonilfenol uygulamaları döllenen sonraki 2. saatte yapılmıştır. Endosülfan uygulaması sonucunda 3-4 günlük zebra balığı prelarvalarında anormal dairesel yüzüş, omurgada anormallikler ve gövde ekseninde eğrilmeler tespit edilmiştir. Hem endosülfan hem nonilfenol uygulaması sonucunda prelarvalarda ödem oluşumları, mikrosephali (baş oluşumunun normalden küçük olması) ve harekette yavaşlama tespit edilmiştir. Bu çalışmada görülen ödem oluşumları, dairesel yüzüş şekilleri, omurgada anormallikler ve gövde ekseninde eğrilmeler bizim çalışmamızda elde ettiğimiz bulgularla benzerlik göstermektedir.

Sonuç olarak, endokrin bozucuların düşük dozlarının bile canlılarda üreme üzerine olan olumsuz etkileri çeşitli çalışmalarla ispatlanmıştır. Düşük dozlarda olsa bile BPA'nın ekosisteme girmesi pek çok canlıya zarar vermektedir. Bu bağlamda BPA maruziyetinden mümkün olduğunca kaçınılmalıdır.

KAYNAKLAR

- [1] KIMMEL, C.B., BALLARD W.W., KIMMEL S.R., ULLMANN B., SCHILLING T.F., Stages of Embryonic Development of Zebrafish, *Developmental Dynamics*, 203: 253-310, 1995.
- [2] GOLDMAN, JM., LAWS, SC., BALCHAK, SK., COOPER, RL., KAVLOCK, RJ., Endocrine-disrupting Chemicals: Pre-pubertal Exposures and Effects on Sexual Maturation and Thyroid Activity in the Female Rat. A Focus on the Edstac Recommendations, *Critical Reviews in Toxicology*, 30: 135-196, 2000.
- [3] STOKER, TE., PARKS, LG., GRAY, LE., COOPER, RL., Endocrine-disrupting chemicals: Prepubertal exposures and effects on sexual maturation and thyroid function in the male rat, A focus on the EDSTAC recommendations, *Endocrine Disrupter Screening and Testing Advisory Committee, Critical Reviews in Toxicology*, 30: 197-252, 2000.
- [4] LEE, MM., Endocrine Disrupters, A Current Review of *Pediatric Endocrinology*, 109-118, 2007.
- [5] DURMAZ, E., ÖZMERT, EN., Fitalatlar ve Çocuk Sağlığı, *Çocuk Sağlığı ve Hastalıkları Dergisi*, 53: 305-317, 2010.
- [6] DIANIN, AP., *Zhurnal russkogo fiziko-khimicheskogo obschestva*. 23, 492, 1891.
- [7] DODDS, E., LAWSON, W., Synthetic, oestrogenic agents without the phenanthrene nucleus, *Nature*, 137: 996, 1936.
- [8] STAPLES, CA., DORN, PB., KLECKA, GM., O'BLOCK, ST., A Review of The Environmental Fate, Effects and Exposures of Bisphenol A, *Chemosphere*, 36(10): 2149- 2173, 1998.
- [9] JOHNSON, I., HARVEY, P., Study on The Scientific Evaluation of 12 Substances In The Context of Endocrine Disrupter Priority List of Actions European Commission, Wrc-Nsf Ref: Uc 6052, 2002.
- [10] KOSKY, P.E., GUGGENHEIM, E.K., The Aqueous Phase in the Interfacial Synthesis of Polycarbonates. 1. Ionic Equilibria and Experimental Solubilities in the BPA-NaOH-H₂O System Industrial and Engineering. Chemistry. Research. 30(3): 462-467, 1991.
- [11] MIHAICH, E.M., FRIDERICH, U., CASPERS, N., HALL, A.T., KLECKA, G.M., DIMOND, S.S., STAPLES, C.A., ORTEGO, L.S., HENTGES, S.G., Acute and chronic toxicity testing of bisphenol A with aquatic invertebrates and plants, *Ecotoxicology and Environmental Safety*, 72: 1392-1399, 2009.
- [12] HENGSTLER, J G., FOTH, H., GEBEL, T., KRAMER, PJ., LILIENBLUM, W., SCHWEINFURTH, H., VÖLKEL, W., WOLLIN, KM., GUNDERT-REMY, U., Critical Evaluation of Eey evidence on The Human Health Hazards of Exposure to Bisphenol A, *Critical Reviews in Toxicology*, 41(4): 263-291, 2011.
- [13] WELSHONS, WV., NAGEL, SC., VOM SAAL, FS., Large Effects from Small Exposures. III. Endocrine Mechanisms Mediating Effects of Bisphenol A at Levels of Human Exposure, *Endocrinology* 147(6): 56-69, 2006.
- [14] MILLS, D., Akvaryum Bakımı, İnkılap Kitabevi, İstanbul, Türkiye, 1994.
- [15] DUAN, ZH., ZHU, L., Toxicity of Bisphenol A on the Growth of zebrafish Embryos, *Acta Hydrobiologica Sinica*, 30:6, 638-642, 2006.
- [16] DODGE, JA., GLASEBROOK, AL., MAGEE, DE., ve ark., Environmental estrogens: effects on cholesterol lowering and bone in the ovariectomized rat, *The Journal of Steroid Biochemistry and Molecular Biology*, 59: 155-161, 1996.
- [17] COLERANGLE, JB., ROY, D., Profound effects of the weak environmental estrogen-like chemical bisphenol a on the growth of the mammary gland of Noble rats, *The Journal of Steroid Biochemistry and Molecular Biology*, 60: 153-160, 1997.
- [18] LAWSON, C., GIESKE, M., MURDOCH, B., YE, P., LI, Y., HASSOLD, T., HUNT, P., Gene expression in the fetal Mouse ovary is altered by exposure to low doses of bisphenol A, *Biology of Reproduction*, 84(1): 79-86, 2010.
- [19] DONG, W., TERAOKA, H., YAMAZAKI, K., TSUKİYAMA, S., IMANİ, S., IMAGAWA, T., STEGEMAN, JJ., PETERSON, RE., HİRAGA, T., 2,3,7,8-Tetrachlorodibenzo-*p*-dioxin Toxicity in the Zebrafish Embryo: Local Circulation Failure in the Dorsal Midbrain Is Associated with Increased Apoptosis, *Toxicological Sciences*, 69(1): 191-201, 2002.
- [20] WILLEY, JB., KRONE PH., Effects of endosulfan and nonylphenol on the primordial germ cell population in pre-larval zebrafish embryos, *Aquatic Toxicology*, 54(1-2): 113-123, 2001.

